

# RéfleXions

Ophthalmologiques

133

mars  
2010

Tome 15



## Cataracte

Les points clés essentiels  
de la réussite en C-MICS



## Rétine

Décollement de rétine exsudatif



## Glaucome

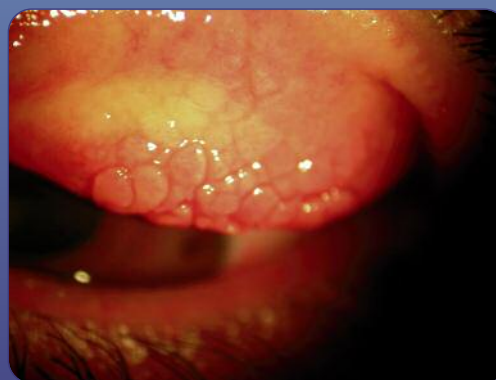Apport de l'étude de l'hystérèse  
de la cornée dans l'évaluation de la  
pression intra oculaire (PIO) par  
l'Ocular Response Analyser (ORA),  
intérêt clinique dans le glaucome



4<sup>ème</sup> Congrès Ophtatlantic  
25 et 26 Juin 2010 - La Baule

## Dossier

## Les nouveaux traitements pour les pathologies de la surface oculaire



Coordination scientifique :  
Serge Doan

ISSN : 1274-5243



# NOS PROCHAINS CONGRÈS



**4<sup>ème</sup> Congrès Ophtatlastic**  
**Vendredi 25 & Samedi 26 juin 2010**  
Palais des Congrès de La Baule - Atlantia



**RENCONTRES BORDELAISES D'OPHTALMOLOGIE**  
**Vendredi 1<sup>er</sup> et Samedi 2 Octobre 2010**  
Bordeaux (Cité Mondiale)



**Réunion Plénière des Sociétés d'Ophtalmologie de France**  
sous l'égide de la Société d'Ophtalmologie de Paris (SOP)  
Paris (Salons Hoche) - **Samedi 20 Novembre 2010**



**RETINA LYON 2010** Actualités - tables rondes et controverses  
**Vendredi 10 et Samedi 11 décembre 2010**  
(Week-end de la fête des Lumières) - Hôtel Hilton - Lyon



**11<sup>èmes</sup> JOURNÉES DE RÉFLEXIONS OPHTALMOLOGIQUES**  
Paris (Cité des Sciences et de l'Industrie)  
**Jeudi 10, Vendredi 11 et Samedi 12 Mars 2011**

A la pointe de la Formation Médicale Continue du spécialiste

**JBH Santé** - 53, Rue de Turbigo - 75003 Paris  
tel : 01 44 54 33 54 – fax : 01 44 54 33 59 - E-mail : [la@jbhsante.fr](mailto:la@jbhsante.fr)  
site [www.jbhsante.com](http://www.jbhsante.com)

SERGE DOAN

*Hôpital Bichat et Fondation A de Rothschild, Paris*

## Les nouveaux traitements pour les pathologies de la surface oculaire

**L**a prise en charge des pathologies sévères de la surface oculaire est souvent complexe. Si le diagnostic en est un temps essentiel, c'est au niveau thérapeutique que les avancées pharmacologiques et technologiques sont les plus attendues.

Prenons l'exemple du syndrome de Stevens-Johnson oculaire ou de la kératoconjonctivite atopique ; leur traitement va nécessiter toutes les techniques actuellement disponibles : l'épithéliopathie chronique cornéokonjonctivale peut être améliorée par l'apport de facteurs trophiques et anti-inflammatoires contenus dans le collyre au sérum autologue.

L'inflammation chronique nécessite souvent le recours aux corticoïdes locaux et aujourd'hui aux immunosuppresseurs topiques oculaires et cutanés. La blépharite associée et le syndrome sec peuvent être soulagés par les lunettes à chambre humide.

L'apport des verres scléaux est souvent majeur en terme diminution des symptômes oculaires et d'amélioration visuelle. La chirurgie de restauration visuelle reste très difficile et peut bénéficier de toutes les techniques déjà citées.

La préparation de la surface par les anti-VEGF locaux en collyre ou en injection sous-conjonctivale permettra de diminuer la néovascularisation cornéenne, facteur d'échec de greffe. L'insuffisance en cellules souches limbique est quasiment constante et diminue le pronostic d'une greffe de cornée. Les nouvelles techniques d'expansion de cellules souches autologues sont aujourd'hui réalisées chez l'homme et ouvrent la voie vers les chirurgies de reconstruction de la surface oculaire, même si tous les problèmes sont aujourd'hui loin d'être réglés.

Bonne lecture.

## COMITÉ SCIENTIFIQUE

J.P. ADENIS	J.L. DUFIER	A. MATHIS
J.L. ARNE	P. GASTAUD	M. MONTARD
G. BAIKOFF	A. GAUDRIC	S. MORAX
Ch. BAUDOUIN	Ph. GIRARD	J.P. NORDMANN
J.P. BERROD	H. HAMARD	Y. POULIQUEN
A. BRON	T. HOANG XUAN	G. RENARD
E. CABANIS	J.F. KOROBNIK	G. SACHS
G. CHAINE	D. LEBUISSON	J. SAHEL
J. COLIN	J.F. LE GARGASSON	J.J. SARAGOUSSI
Ch. CORBE	P. LE HOANG	G. SOUBRANE
G. COSCAS	Y. LACHKAR	M. WEISER
Ph. DENIS	P. MASSIN	

## COMITÉ DE RÉDACTION ET DE LECTURE

Surface oculaire : Serge DOAN  
Cornée : Benoît BRIAT, Marc MURAINÉ,  
David TOUBOUL  
Cataracte : Pascal ROZOT, Patrice VO TAN,  
Hervé ROBIN  
Glaucome : Alain BRON  
Uvéites : Bahram BODAGHI  
Rétine médicale : Eric SOUÏED, Karim ATMANI  
Rétine chirurgicale : Frank BECQUET,  
Laurent KODJIKIAN  
Chirurgie réfractive : Olivier PRISANT  
Infectiologie : Isabelle COCHEREAU,  
Tristan BOURCIER  
Neuro-ophtalmologie : Dan MILÉA  
Paupière et orbite : Eric LONGUEVILLE,  
Jean-Marie PIATON  
Contactologie : Dominique PLAISANT-PROUST  
Strabo/ophta pédiatrie : Emmanuel BUI QUOC  
Ophtalmo-oncologie : Laurent KODJIKIAN  
Chirurgie crânio-faciale : Jérôme ALLALI

Directeurs de la rédaction :  
Bahram BODAGHI et Pierre-Yves SANTIAGO  
Rédacteur en chef : Olivier PRISANT  
Conseiller Spécial de la Rédaction : Alain GAUDRIC

## UNE ÉDITION J.B.H. SANTÉ

53, rue de Turbigo - 75003 Paris  
Tél. : 01 44 54 33 54 - Fax : 01 44 54 33 59  
E-mail : la@jbhsante.fr  
Site : http://www.jbhsante.fr  
Directeur de la publication : Dr Jacques HALIMI  
Secrétariat Général de rédaction : Yaëlle ELBAZ  
Maquette : Clémence KINDERF  
Service commercial : Nathalie BOREL  
Abonnements : Louise ASCOLI

Imprimerie GYSS  
ISSN : 1274-5243  
Commission paritaire : 0112 T 81079  
Dépôt légal : 1<sup>er</sup> trim. 2010

## SOMMAIRE

3 Editio ————— Serge Doan

### DOSSIER

#### LES NOUVEAUX TRAITEMENTS POUR LES PATHOLOGIES DE LA SURFACE OCULAIRE

- 6 Collyre au sérum autologue ————— Catherine Creuzot-Garcher  
10 Quelle place pour les immunosuppresseurs locaux dans les pathologies  
de la surface oculaire ? ————— Serge Doan  
14 Verres scléaux perméables à l'oxygène  
et pathologies de la surface oculaire ————— Agnès Delcampe  
18 Expansion des cellules souches ————— Vincent Borderie  
23 Les antibiotiques topiques ————— Maher Saleh et Tristan Bourcier  
26 Les lunettes à chambre humide ————— Serge Doan

#### CATARACTE

- 29 Les points clés essentiels de la réussite en C-MICS ————— P. Bouchut

#### RÉTINE

- 33 Décollement de rétine exsudatif — Christophe Morel, François Devin, Bruno Morin

#### GLAUCOME

- 37 Apport de l'étude de l'hystérèse de la cornée dans l'évaluation de la pression  
intra oculaire (PIO) par l'Ocular Response Analyser (ORA),  
intérêt clinique dans le glaucome ————— Etienne Bodart

#### 4<sup>ÈME</sup> CONGRÈS OPHTHALMOLATLANTIC

- 41 25 et 26 Juin 2010 - La Baule

### 32,35 BRÈVES, RENCONTRES...

### 8 ABONNEMENT

Les articles de "Réflexions Ophtalmologiques" reflètent l'opinion des auteurs et n'engagent en aucune façon la responsabilité de la Société éditrice. Aucun article publié dans ce numéro ne peut être reproduit quels que soient la forme et les procédés sans l'autorisation expresse de l'éditeur.

## Collyre au sérum autologue

CATHERINE CREUZOT-GARCHER

Service d'Ophtalmologie, CHU de Dijon

### résumé

Le collyre au sérum autologue constitue actuellement une thérapeutique précieuse dans les affections de la surface oculaire sévères dont la diffusion reste extrêmement limitée pour des raisons réglementaires. Ce produit demeure actuellement la seule manière d'apporter des facteurs de croissance à la surface oculaire. Sa préparation demande une centrifugation du sang du patient qui sera ensuite dilué avec du sérum physiologique. Sous réserve que des consignes très strictes (conservation, utilisation) soient suivies par les patients, son emploi se complique exceptionnellement d'infections locales. Utilisé en complément des autres méthodes pro-cicatrisantes (membrane amniotique, lubrification) et parfois d'une immunodépression locale et/ou générale (pour les pathologies inflammatoires), ce traitement constitue un moyen précieux pour éviter une perforation cornéenne. Il joue ainsi un rôle essentiel, malheureusement méconnu en France, dans les kératites neurotrophiques et dans certaines sécheresses oculaires très sévères.

### mots-clés

Sérum autologue,  
Sécheresse oculaire, Inflammation,  
Facteurs de croissance

Le principe du traitement par sérum autologue (SA) repose sur la volonté de soigner la surface oculaire : les facteurs de croissance, les vitamines, la fibronectine ont, au moins sur le plan fondamental, démontré un effet bénéfique sur la croissance cellulaire. Plusieurs facteurs de croissance ont démontré des effets positifs sur la cicatrisation épithéliale, notamment l'EGF (Epithelial Growth Factor) et le NGF (Nerve Growth Factor)<sup>(1)</sup>. Toutefois, la production de FC recombinants, produits par génie génétique, n'étant actuellement pas accessible, les auteurs se sont tournés vers l'apport de facteurs vitaminés et de facteurs de croissance par le sérum autologue. Le principe du traitement par sérum autologue est donc d'apporter des facteurs de croissance et des facteurs vitaminés ayant des effets bénéfiques sur la surface oculaire. Le sérum autologue s'est avéré efficace pour le traitement des syndromes secs graves liés aux syndromes de Gougerot-Sjögren (GS)<sup>(2,3)</sup>, aux GVH (rejet du greffon contre l'Hôte)<sup>(4)</sup> ou pour traiter certaines kératites épithéliales d'origine trophique<sup>(5,6)</sup>. Il n'a jamais été réellement évalué en comparaison des autres possibilités thérapeutiques car les patients concernés par ce traitement sont rares, car une étude randomisée en double-insu est difficile à envisager et que le comparateur ne pourrait raisonnablement être du sérum physiologique<sup>(7)</sup>.

### Principes de fabrication du sérum autologue

Le principe de sa fabrication reste en théorie assez simple :

- Le patient bénéficie d'un prélèvement de 36 ml (6 tubes secs gélatinés) qui est ensuite centrifugé pour recueil du sérum. On s'est auparavant assuré, avec l'accord du patient, de sa séro-négativité pour les virus des hépatites B et C et le virus du SIDA.
- Après centrifugation, la reconstitution de la solution est effectuée sous hotte à flux laminaire : des compte-gouttes stériles, opaques (pour la bonne conservation des facteurs vitaminés) sont remplis après dilution avec du sérum physiologique. Cette dilution permet d'obtenir une solution à 20% de sérum autologue. Après reconstitution, une partie du prélèvement est acheminée pour contrôle bactériologique. Chaque flacon est identifié par l'étiquette du patient.

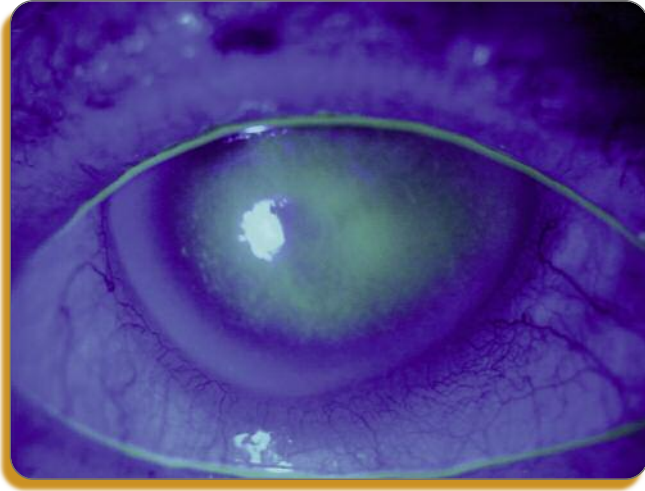


Figure 1 : Kératite neurotrophique par séquelle de kératite herpétique

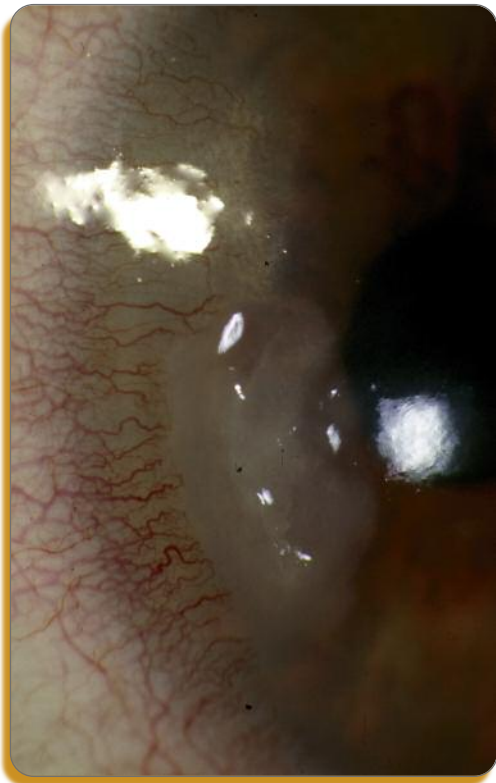


Figure 2 : Ulcère périphérique dans le cadre d'une polyarthrite rhumatoïde

- Le sérum est distribué dans une boîte isotherme pour le mois de traitement suivant, en s'assurant de l'absence de rupture de la chaîne du froid : le patient doit ramener impérativement, dans le service d'Ophtalmologie, les flacons utilisés au bout de quinze jours pour analyse bactériologique. Chaque flacon ne doit pas être utilisé plus de 10 jours.

- Les flacons sont ensuite conservés au congélateur qui assure une bonne stabilité de la solution pendant au moins 3 mois alors que le flacon en cours d'utilisation doit nécessairement être conservé au réfrigérateur.

- Les consignes d'emploi ainsi que les modalités de conservation à domicile sont assez drastiques pour limiter les risques d'infection : les patients doivent sortir le flacon du réfrigérateur juste avant l'instillation et le remettre immédiatement après son emploi. En cas de signes pouvant faire craindre une infection (rougeurs, sécrétions, baisse de vision, douleur), il est demandé au patient d'arrêter d'instiller les collyres et de les ramener immédiatement au centre qui a délivré le collyre pour examen clinique du patient et analyse bactériologique du milieu.

Ce traitement est avant tout intéressant en traitement adjuvant de l'arsenal thérapeutique classique pour des formes graves de sécheresse oculaire, en particulier pour les kératites neurotrophiques (Figure 1). Il apporte un complément essentiel dans des formes graves de kératolyse dans certaines polyarthrites rhumatoïdes parfois responsables de perforation. Il faut savoir distinguer, lors des ulcérations liées aux affections systémiques (périartérite noueuses, maladie de Wegener, polyarthrite rhumatoïde), deux situations distinctes : les ulcérations périphériques sont avant tout d'origine inflammatoire mais clairement aggravées par la conjonctive en regard (Figure 2). On note également une atteinte limbique vasculaire avec vasculite et ischémie. Dans ces ulcères périphériques, le principe est donc avant tout d'effectuer une résection de la conjonctive adjacente à l'ulcère permettant de limiter la sécrétion de cytokines et de collagénases : il s'agit donc à la fois d'une urgence locale (risque de perforation) mais également générale (risque lié à la maladie systémique). La membrane amniotique (MA) peut alors être proposée en complément pour éviter une perforation mais le maître mot reste l'inflammation locale et générale. Au contraire, les kératolyses centrales sont avant tout liées à un défaut de lubrification de surface et bénéficieront avant tout d'une lubrification active et des traitements pro-cicatrisants (pommade, greffe de MA, sérum autologue).

Il est regrettable que la législation française ne nous permette pas d'effectuer, quand cela est nécessaire, un tel traitement même dans un cadre contrôlé. C'est parfois la seule solution trouvée pour éviter la perforation ou la « re »perforation de certaines kératites neurotrophiques en adjonction de tous les autres éléments : une greffe de cornée, une greffe de membrane amniotique le tout étant parfois effectué sous contrôle systémique immunosuppresseur.



## Quels sont les problèmes pratiques posés par ce traitement ?

Les problèmes liés à l'utilisation de sérum autologue sont d'une part le risque infectieux et d'autre part l'absence de réglementation, rendant en théorie l'utilisation d'un produit dérivé du sang, impossible pour traiter les affections de la surface oculaire. Le premier point reste relativement annexe car on constate peu d'infection, ce qui peut paraître surprenant alors qu'on supplémente la surface oculaire avec un milieu propice à la croissance cellulaire. La forte concentration en lysozyme et en IgA sécrétoires participe probablement efficacement à la défense de la surface oculaire. Toutefois, le risque infectieux reste préoccupant et il faut mieux choisir de ne pas traiter un patient si toutes les conditions d'hygiène ne semblent pas réunies et si la collaboration avec le patient n'est pas parfaite.

Par ailleurs, le vide juridique permettant l'emploi de ce traitement reste un frein majeur à la mise en application du sérum autologue : il n'existe en effet aucune réglementation pour effectuer ces préparations, même dans le cadre des Etablissements de Transfusion Sanguine. L'utilisation du SA relève donc actuellement de l'entière responsabilité des différents acteurs de santé que sont les ophtalmologistes, les infirmières et les équipes des Centres de Transfusion Sanguine pour réaliser un geste interdit car non codifié. Bien entendu, son utilisation – toujours transitoire – reste à discuter en fonction de chaque cas. Il ne peut se concevoir de façon isolée : il doit précéder ou accompagner un autre geste : membrane amniotique, greffe de cornée et fournit le temps nécessaire à obtenir un certain degré d'immunodépression. Dans certaines formes sévères de GvH, son efficacité remarquable le rend incontournable. ■

Conflits d'intérêts : non signalés

## RÉFÉRENCES

1. Bonini S, Lambiase A, Rama P, et al. Topical treatment with nerve growth factor for neurotrophic keratitis. *Ophthalmology* 2000;107(7):1347-51; discussion 51-2.
2. Tsubota K, Goto E, Fujita H, et al. Treatment of dry eye by autologous serum application in Sjogren's syndrome. *Br J Ophthalmol* 1999;83(4):390-5.
3. Creuzot-Garcher C, Lafontaine PO, Brignole F, et al. [Treating severe dry eye syndromes with autologous serum]. *J Fr Ophtalmol* 2004;27(4):346-51.
4. Ogawa Y, Okamoto S, Mori T, et al. Autologous serum eye drops for the treatment of severe dry eye in patients with chronic graft-versus-host disease. *Bone Marrow Transplant* 2003;31(7):579-83.
5. Tsubota K, Goto E, Shimmura S, Shimazaki J. Treatment of persistent corneal epithelial defect by autologous serum application. *Ophthalmology* 1999;106(10):1984-9.
6. Mukerji N, Sinha R, Vajpayee RB. Role of autologous serum in persistent epithelial defects. *Br J Ophthalmol* 2002;86(7):832.
7. Tananuvat N, Daniell M, Sullivan LJ, et al. Controlled study of the use of autologous serum in dry eye patients. *Cornea* 2001;20(8):802-6.

# Bulletin d'abonnement

Je m'abonne pour un an, soit 10 numéros et hors-série

Réflexions Ophtalmologiques

► Déductible de vos frais professionnels



Créditez votre FMC :  
**Abonnez-vous**

Médecin	<input type="checkbox"/> 1 an : 50 €	<input type="checkbox"/> 2 ans : 80 €
Institution	<input type="checkbox"/> 1 an : 70 €	<input type="checkbox"/> 2 ans : 120 €
Interne/ Etudiant (joindre un justificatif)	<input type="checkbox"/> 1 an : 30 €	<input type="checkbox"/> 2 ans : 55 €
Etranger (Dom-Tom inclus)	<input type="checkbox"/> 1 an : 63 €	<input type="checkbox"/> 2 ans : 100 €

Nom : ..... Prénom : .....

Adresse : .....

Email : .....

Règlement :

☐ Chèque à l'ordre de JBH Santé

☐ Carte bancaire (VISA exclusivement)

N° : | | | | | | | | | | | | | | | | | |

Cryptogramme : | | | | |

Date d'expiration : | | | | |

Signature :

En application de l'arrêté de juillet 2006 portant homologation des règles de validation de la FMC, un abonnement à un périodique médical répondant aux critères de qualité définis par les CNFMC donne droit à 4 crédits FMC/an, dans la limite de 40 crédits sur 5 ans.

Le critère retenu pour marquer la démarche volontaire du médecin est le paiement d'un abonnement. Cet abonnement doit être prouvé par une facture.

**Bulletin à retourner à :**  
JBH Santé,  
53, Rue de Turbigo - 75003 PARIS  
Une facture justificative vous sera adressée

# Quelle place pour les immunosuppresseurs locaux dans les pathologies de la surface oculaire ?

SERGE DOAN

Hôpital Bichat et Fondation A de Rothschild, Paris

## Introduction

Les corticostéroïdes locaux sont depuis longtemps une arme de choix dans le traitement des pathologies inflammatoires de la surface oculaire. Cependant, ils ne sont pas dénués d'effets secondaires et leur utilisation au long cours peut en particulier se compliquer de cataracte et de glaucome. Ainsi, il n'est par exemple pas rare d'observer des cas de glaucome cortisonique très sévère chez des patients souffrant de kératoconjonctivite atopique corticodépendante. Les immunosuppresseurs locaux peuvent dans ces cas être utiles. En thérapeutique systémique, les immunosuppresseurs généraux sont utilisés pour diminuer la dose des corticoïdes systémiques de façon à réduire l'incidence de leurs effets secondaires : c'est la notion d'épargne cortisonique dans le cadre d'une corticodépendance. Les immunosuppresseurs systémiques peuvent également être introduits lorsque les corticoïdes seuls n'ont pas une efficacité suffisante sur la maladie, c'est-à-dire en cas de corticorésistance. En thérapeutique locale, c'est surtout l'épargne de corticoïdes qui est recherchée lors de l'introduction des immunosuppresseurs locaux. En effet, il n'existe pas actuellement d'immunosuppresseur local ayant une efficacité supérieure aux corticoïdes. Le syndrome sec occupe une place particulière car les corticoïdes ne font pas partie du traitement de fond classique alors que la ciclosporine a une efficacité démontrée.

Deux immunosuppresseurs locaux sont aujourd'hui disponibles : la ciclosporine en collyre et le tacrolimus en pommade cutanée. Les immunomodulateurs comme l'interféron  $\alpha$  seront abordés dans un autre article.

## mots-clés

Immunosuppresseurs locaux  
Surface oculaire  
Sécheresse oculaire

## La ciclosporine

La ciclosporine en collyre est l'immunomodulateur le plus utilisé aujourd'hui en surface oculaire.

### ■ Quel mode d'action ?

Il s'agit d'un antibiotique produit par certaines moisissures qui fait partie des inhibiteurs de la calcineurine. Elle agit spécifiquement sur les lymphocytes T en inhibant la transcription d'interleukine 2 avant tout, mais aussi d'IL3 et de TNF $\alpha$ . Elle supprime ainsi les coopérations cellulaires médiées par les lymphocytes T.

La ciclosporine en collyre huileux a une bonne pénétration tissulaire conjonctivale et cornéenne, mais n'a pas de passage intra oculaire.

### ■ Quels produits sont disponibles ?

La ciclosporine est disponible sous 2 formes : une émulsion commerciale à 0,05% pour l'œil sec (Restasis®), et une préparation hospitalière dont les concentrations varient de 0,05 à 2%.

Le Restasis® est une forme commerciale de ciclosporine en émulsion à 0,05% dans de l'huile de ricin, sous forme d'unidoses sans conservateur. Sa seule indication actuelle est la sécheresse oculaire rebelle. Le produit n'est pas commercialisé en France mais il est possible de l'obtenir par le biais d'une autorisation transitoire d'utilisation (ATU) qui est délivrée par l'Agence du Médicament à la demande d'une pharmacie hospitalière, et uniquement pour des patients présentant un syndrome de Gougerot-Sjögren.

Une émulsion cationique de ciclosporine est actuellement en cours d'évaluation pour le syndrome sec et la kératoconjonctivite vernale.



La forme hospitalière utilise la ciclosporine orale ou intraveineuse qui est diluée dans un véhicule huileux tel que l'huile de ricin (castor oil), d'olive, de maïs ou encore une huile synthétique. A la date d'écriture de cet article, seuls l'Hôtel Dieu de Paris, le centre hospitalier des Quinze-Vingts de Paris et les CHU de Bordeaux, Brest, Clermont-Ferrand, Marseille, Nantes, Strasbourg et Toulouse produisent ce collyre. On distingue 2 types de concentration : la forme diluée à 0,05 ou 0,1% est indiquée pour les syndromes secs, alors que la forme concentrée à 0,5 ou 2% est utilisée dans les pathologies inflammatoires corticodépendantes.

## ■ Quelle tolérance, quelle surveillance ?



### Tolérance locale

La tolérance de la ciclosporine en collyre est souvent médiocre chez l'adulte, avec une sensation de brûlure à l'instillation parfois importante qui peut être responsable d'un arrêt du traitement. De façon surprenante, les enfants tolèrent en général beaucoup mieux le collyre.

Des cas d'eczéma péri oculaire sont possibles mais peu fréquents.

Une infection est théoriquement possible, mais les cas rapportés sont très rares, concernant avant tout l'herpès oculaire.

Les effets à long terme de la ciclosporine ne sont pas connus, sachant que le collyre est utilisé depuis 1983 en Israël et depuis 2000 en France.



### Tolérance systémique

Il n'y a en pratique que peu ou pas de passage systémique du produit.



### Surveillance

Aucune surveillance particulière n'est recommandée. Les plus prudents peuvent surveiller la ciclosporinémie, et éventuellement la fonction rénale ainsi que la tension artérielle.

En pratique, il peut être conseillé au patient de comprimer les méats après instillation pour diminuer le passage nasal et la résorption du produit. Un nettoyage péri oculaire limite les réactions locales. Il faut sensibiliser le patient sur le caractère particulier de cette prescription, et ne pas le laisser s'automédiquer sans surveillance.

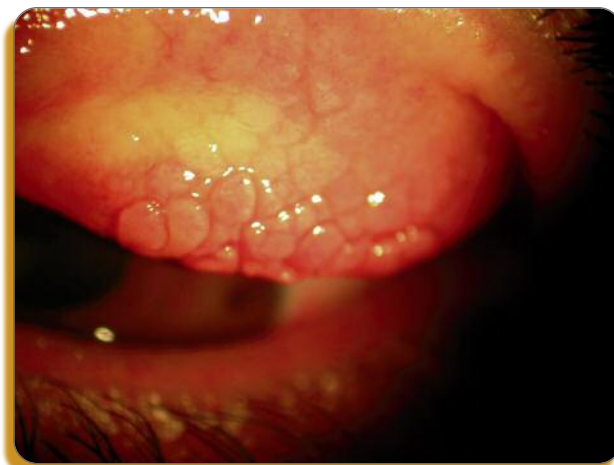

Figure 1 : Kératoconjonctivite vernale avec papilles géantes tarsales supérieures

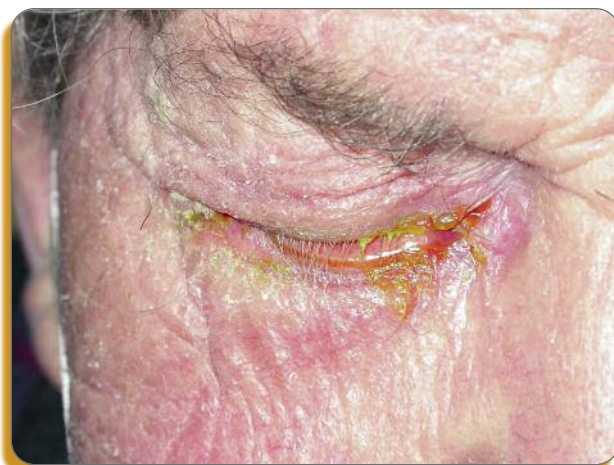

Figure 2 : Kératoconjonctivite atopique avec eczéma palpébral chronique

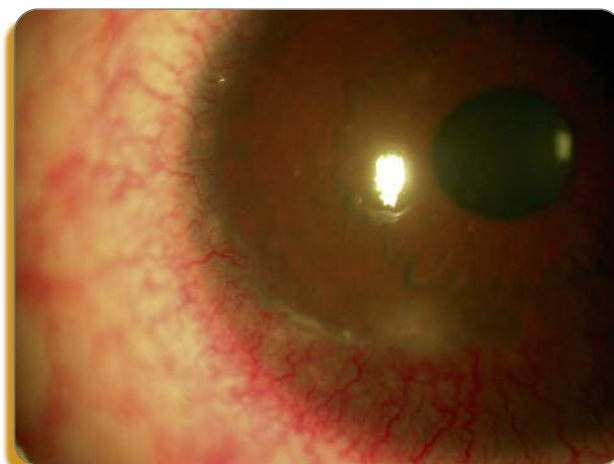


Figure 3 : Kératoconjonctivite phlycténulaire dans une rosacée de l'enfant

## ■ Pour quelles pathologies ?

▶▶▶▶

### Le syndrome sec rebelle

Une sécheresse oculaire ne répondant pas aux traitements lubrifiants est une bonne indication d'un traitement par ciclosporine à 0,05 ou 0,1%. En cas de syndrome de Gougerot-Sjögren, le Restasis® peut être prescrit via une ATU.

L'efficacité est notable surtout sur la kératite, la vision floue, le test de Schirmer et également sur les symptômes même si les études contrôlées ne mettent pas en évidence de supériorité statistique vis à vis du placebo concernant ce dernier point (c'est d'ailleurs la raison de l'absence d'autorisation de mise sur le marché du Restasis® en Europe). La consommation des autres collyres est diminuée sous ciclosporine. A noter que les formes très sévères répondraient moins bien au traitement. La tolérance est souvent moyenne. Un délai d'action peut être noté, pouvant atteindre 6 mois. Une corticothérapie initiale est prescrite par certains pour cette raison.

Une émulsion cationique en unidose est en cours d'évaluation.

## Les pathologies corticodépendantes

▶▶▶▶

### La kératoconjonctivite vernale

Il s'agit d'une kératoconjonctivite rare faisant partie des allergies oculaires sévères, touchant essentiellement les garçons avant 10 ans et disparaissant à la puberté. Elle est caractérisée par une inflammation surtout estivale avec papilles géantes ou bourrelet limbique, et souvent atteinte cornéenne à type de kératite, d'ulcère ou de plaque vernale. La corticosensibilité est importante et la corticodépendance fréquente.

La ciclosporine à 0,5-2% prescrite 1 à 4 fois par jour est souvent efficace en permettant la diminution ou l'arrêt des corticoïdes. Elle n'est utile qu'en cas de forme sévère où les corticoïdes sont nécessaires sur une longue période. Le traitement est prescrit pendant la saison des crises et peut le plus souvent être arrêté l'hiver.

Une émulsion cationique en unidose est en cours d'évaluation dans cette pathologie.

▶▶▶▶

### La kératoconjonctivite atopique

Cette allergie oculaire est rare mais sévère. Elle touche l'adulte souffrant d'une atopie sévère (asthme, eczéma) et se caractérise par un eczéma chronique des paupières avec conjonctivite prurigineuse et kératopathie chronique (ulcère récidivants, néovascularisation, surinfections). La corticodépendance des formes sévères est fréquente, de même que les complications iatrogènes.

La ciclosporine 0,5-2% est efficace mais souvent mal tolérée dans ces formes particulièrement invalidantes. L'efficacité du

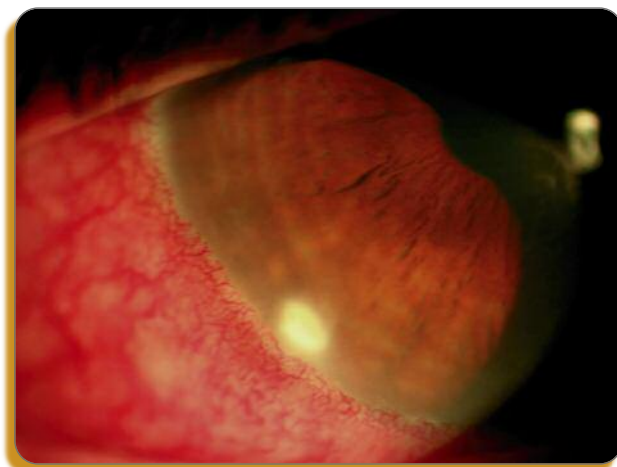


Figure 4 : Infiltrat catarrhal dans une rosacée

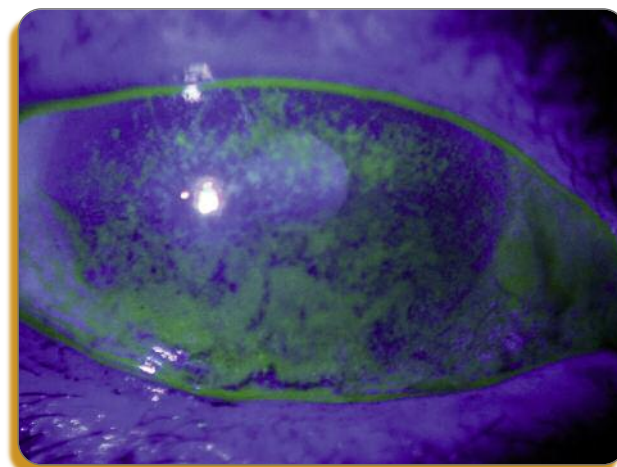


Figure 5 : Kératoconjonctivite sèche

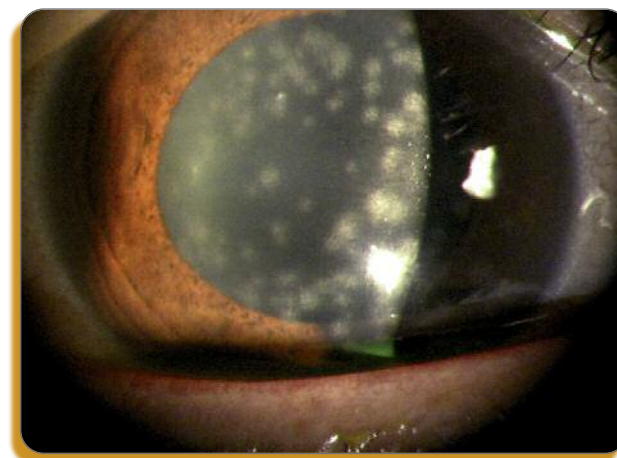


Figure 6 : Néphéliions dans après kératoconjonctivite à adénovirus

Restasis® est controversée, et fait l'objet d'un essai clinique actuellement en cours en Europe.



### La rosacée oculaire

On distingue 2 types d'atteintes liées au dysfonctionnement meibomien de la rosacée oculaire : la sécheresse évaporative et l'inflammation d'origine immunologique.

**La sécheresse** par excès d'évaporation peut être parfois sévère et rebelle aux larmes artificielles. La ciclosporine à 0,05% peut être efficace dans ce cas, mais est souvent mal supportée. Le Restasis® n'est pas autorisé dans cette indication à ce jour.

**Les inflammations immunologiques** nécessitent d'utiliser la ciclosporine à 0,5-2% dans les formes avec corticodépendance.

**La kératoconjonctivite phlycténulaire** est une forme particulière du sujet jeune, caractérisée par la présence de phlyctènes conjonctivales et cornéennes, avec chalazions fréquents et se compliquant d'infiltrats cornéens responsables d'une cicatrice néovascularisée pouvant menacer la vision. La corticodépendance est fréquente, et la ciclosporine très efficace. Après un traitement de 6 mois, les récurrences à l'arrêt du traitement sont rares.

**Les infiltrats catarrhaux** sont une autre forme d'inflammation cornéenne, caractérisée par des pseudo abcès périphériques. Les corticoïdes locaux sont très efficaces, mais il peut exister une corticodépendance. La ciclosporine est alors efficace, avec une récurrence à l'arrêt dans la moitié des cas.



### La kératite à adénovirus – La kératite de Thygeson

Après une conjonctivite à adénovirus peut apparaître une kératite numulaire. Les corticoïdes sont parfois nécessaires en cas de baisse de vision, mais une récurrence à l'arrêt du traitement peut faire discuter un traitement par ciclosporine en collyre 0,5-2%. Si l'efficacité est en général excellente, une récurrence à l'arrêt du traitement (qui est en général de plusieurs mois) est notée dans la moitié des cas.

On en rapproche la kératite de Thygeson, beaucoup plus rare, qui se caractérise par des nodules cornéens épithéliaux rappelant ceux de la kératite à adénovirus, mais avec absence d'épisode infectieux, d'inflammation conjonctivale ou de cicatrice cornéenne. Cette pathologie est très corticosensible, mais avec une corticodépendance quasi constante. La ciclosporine 0,5-2% est parfois discutée dans les formes invalidantes, sachant que la maladie est bénigne et ne laisse jamais de séquelle cornéenne.



### Les sclérites et ulcères de (pseudo) Mooren

Ces pathologies rares répondent en général une corticothérapie locale ou systémique. Pour les formes avec efficacité des

corticoïdes locaux et corticodépendance, la ciclosporine locale 0,5-2% peut être prescrite et sera souvent efficace.



### La prévention du rejet de greffe cornéenne.

Quelle que soit le type de greffe (kératoplastie ou greffe de limbe allogénique), un traitement antirejet est nécessaire au moins dans les premiers mois post-opératoires. La ciclosporine locale à 2% seule est moins efficace que les corticoïdes dans cette indication. Elle peut cependant avoir un intérêt en association avec les corticoïdes locaux lorsqu'il existe des facteurs de risque de rejet, après le premier rejet, ou pour certains chez l'enfant. Après kératomycose, la ciclosporine remplace les corticoïdes car diminue le risque de récurrence l'infection fongique par rapport aux corticoïdes.

## Le tacrolimus en pommade

Le tacrolimus (FK506) est un immunomodulateur agissant de façon analogue à la ciclosporine, par inhibition de la calcineurine, mais avec une puissance bien supérieure. Il n'est pas commercialisé actuellement en France sous forme de collyre. Cependant, une forme en pommade à usage cutané (Protopic® 0,03 ou 0,1%) est disponible pour le traitement des eczémas rebelles. Il ne peut être prescrit que par les dermatologues et les pédiatres.

Dans les atteintes oculaires et péri oculaires des dermatites atopiques (blépharoconjonctivites et kératoconjonctivites atopiques), l'application de tacrolimus sur les paupières est très efficace pour traiter l'eczéma palpébral chronique. Étonnamment, l'inflammation de la surface oculaire diminue également, et les traitements topiques oculaires peuvent être en général réduits. Le bénéfice pour le patient est alors majeur. La tolérance du produit est moyenne, avec une sensation de brûlure cutanée à l'application, qui est en règle transitoire. Des infections cutanées sont décrites et classiques. Un débat sur l'aspect cancérogène du Protopic utilisé au long cours fait l'objet d'une alerte des agences de santé française et américaine, mais aucun lien formel n'a jusqu'à présent été démontré.

Au total, les immunosuppresseurs topiques oculaires représentent une avancée majeure dans la prise en charge des pathologies inflammatoires de la surface oculaire, et du syndrome sec. La prescription de ces produits potentiellement toxiques doit cependant être raisonnée, et nécessite une information et une surveillance au long cours. De nouvelles galéniques sont en cours d'évaluation, qui devraient améliorer la tolérance et l'efficacité. ■

Conflits d'intérêts : non signalés



# Verres scléraux perméables à l'oxygène et pathologies de la surface oculaire

AGNÈS DELCAMPE

CHU de Rouen (Pr Muraine),  
CHU Bichat Claude Bernard (Pr Cochereau).

Les altérations de la surface oculaire sont responsables de baisse d'acuité visuelle, de symptômes d'irritation oculaire (brûlures, sensation de corps étranger, photophobie...) très invalidants au quotidien ; elles nécessitent l'instillation très fréquente de collyres lubrifiants dont l'efficacité reste souvent insuffisante.

Depuis Fick en 1888 qui réalisait des verres scléraux en verre afin de corriger les kératocônes, les verres scléraux n'ont cessé d'évoluer dans leur fabrication (moulages en 1936), leur matériau (matériaux perméables à l'oxygène en 1983) et leur forme (création de perforations, de canaux)<sup>(1)</sup>. Grâce aux innovations successives, les indications médicales actuelles des verres scléraux se sont largement étendues.

Il s'agit maintenant de **grandes lentilles rigides**, de 16 à 23mm de diamètre, fabriquées en matériau **perméable à l'oxygène**, passant en pont au dessus de la cornée, sans la toucher, et reposant donc uniquement sur la conjonctive péri limbique<sup>(2,3)</sup>. **L'espace entre la cornée et le verre est occupé par une lame liquidienne** obtenue par remplissage du verre scléral lors de la pose (*schéma 1*).

Alors que Ruben<sup>(4)</sup> écrivait en 1975 que les indications des verres scléraux ne représentaient pas plus de 1% des indications des verres de contact, il n'imaginait pas que cette géométrie particulière allait permettre de prendre en charge un certain nombre de pathologies de la surface oculaire. En effet cette géométrie assure :

- **une lubrification cornéenne** par le maintien d'un réservoir liquidien permanent au contact de l'épithélium cornéen<sup>(5)</sup> ;
- **une grande surface de protection** contre les agressions mécaniques palpébrales, ciliaires (fibrose, kératinisation, entropion, distichiasis) et environnementales<sup>(6)</sup> ;
- **une absence de frottement** et donc d'irritation mécanique sur ces épithéliums fragiles contrairement aux autres types de lentilles<sup>(6)</sup> ;
- **une bonne oxygénation de l'œil** par utilisation de matériaux perméables à l'oxygène et de formes assurant le passage des larmes sous le verre ;

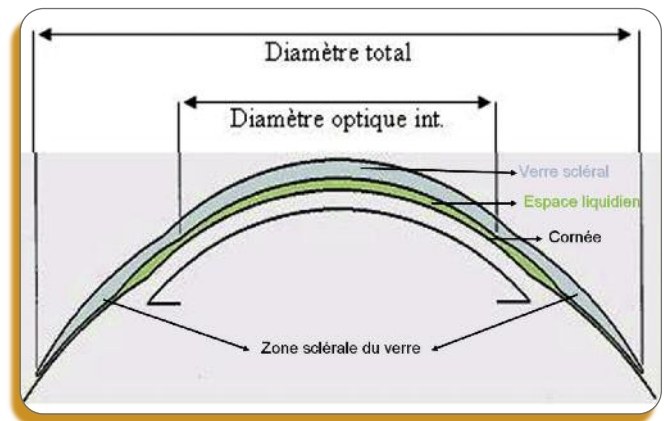


Schéma 1

- **une prise en charge optique** selon le même principe qu'une lentille rigide, ils gommant l'astigmatisme cornéen et se centrent indépendamment des déformations cornéennes assurant une acuité visuelle très stable<sup>(7,8)</sup>.

**Le bénéfice est ainsi majeur chez les patients souffrant de photophobie** en rapport avec une kératite. Leur vie est transformée par les lentilles qui leur permettent à nouveau d'ouvrir les yeux

Il semble qu'**une souffrance épithéliale cornéenne s'améliore** avec le port de ces verres, surtout en cas de cause mécanique comme un trichiasis ou des paupières kératinisées.

Enfin **la vision est souvent améliorée de façon importante**.

## Indications et résultats

Plusieurs auteurs apprécient les caractéristiques techniques de ces nouveaux verres et rapportent leur utilisation dans des pathologies certes peu nombreuses mais très invalidantes :

Romero<sup>(9)</sup> rapporte des adaptations sur des **syndromes secs oculaires : syndromes de Lyell et Stevens-Johnson** étant les plus fréquentes des indications thérapeutiques, mais aussi adaptations sur des **syndromes GVH (réaction de rejet du greffon contre l'hôte), des syndromes de Gougerot-Sjögren, des maladies bulleuses** avec retentissement oculaire, des **rosacées oculaires**. Il observe une amélioration moyenne de l'acuité visuelle dans 53% des cas et amélioration de la qualité de vie dans 92% des cas par diminution de la photophobie et de la douleur avec un temps de port moyen de 13,7 heures par jour.

Pullum<sup>(5,10)</sup> décrit des adaptations sur des **troubles trophiques cornéens avec hypo ou anesthésie cornéenne** (après infections par VZV, HSV, kératites neuroparalytiques), sur des séquelles de brûlures et des kératites d'exposition avec non seulement un effet protecteur mais aussi un effet thérapeutique de cicatrisation décrit également par l'équipe de Rosenthal<sup>(9,11)</sup>.

Dans notre série Rouennaise de 36 patients (64 yeux) présentant des séquelles oculaires invalidantes de **syndrome de Lyell ou Stevens-Johnson** une diminution de la douleur et de la photophobie sont observées dans 90% des cas et une amélioration significative dans tous les cas du score OSDI (Ocular Surface Index) ( $p < 0.001$ ) témoin de l'amélioration de leur qualité de vie avec un temps de port moyen de 13.3 heures par jour<sup>(12)</sup> (*Figures 1*)

### ■ Exemple d'un cas clinique

Madame L. âgée de 52 ans présente une Polyarthrite rhumatoïde évoluant depuis une dizaine d'années, avec d'importantes déformations articulaires témoignant de la gravité de sa polyarthrite.

Sur le plan oculaire elle se plaint de photophobie intense avec blépharospasme important, et sensation de sécheresse, le tt local consiste en des gouttes lubrifiantes à la demande et pommade vit A la nuit. Le tt général associe Feldène®, Plavix®, Fonzyane®, Dinexivon®.

L'av est limitée à 2/10 à droite et 1.6/10 à gauche.

Les paupières sont bien positionnées, les conjonctives hyperhémées inflammatoires, et les cornées sont le siège de nombreuses taies et d'une néovascularisation active témoins des fréquents épisodes d'ulcérations dont une séquelle de perforation droite, une kps diffuse bilatérale et quelques filaments à gauche. Le BUT est de 3 sec et le schirmer à 0 (il n'existe pas de syndrome de Gougerot Sjögren associé).

Les essais de verres scléaux se font sous anesthésie locale car l'ouverture palpébrale est très limitée par les douleurs. Une heure après le début du port, la douleur est moins importante et les essais de différentes formes peuvent se poursuivre sans collyre anesthésique.

Prescription finale de verres :

OD T2 +1.50 matériau X dont on fait diminuer le diamètre à 15mm pour faciliter la manipulation

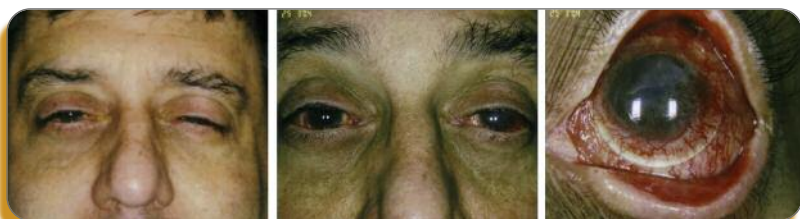OG T0 Plan matériau X diamètre 15mm

L'acuité visuelle avec les verres définitifs est de 8/10 à droite et 2/10 à gauche,

Les manipulations sont apprises à l'entourage de Mme L. qui ne peut absolument pas manipuler seule à cause des déformations articulaires. On ne propose pas de port permanent en raison du risque infectieux.

Un collyre lubrifiant : Artelac® est prescrit 1 fois par heure, la pommade Vit A est gardée pour la nuit et va demander un abondant lavage oculaire le matin avant la pose des verres scléaux ; (*Figures 2*)

Le recul de cette adaptation a été de 18 mois ; avec les verres scléaux la photophobie est présente seulement lors de forte luminosité et il n'y a plus de douleur oculaire.



**Figures 1 :**

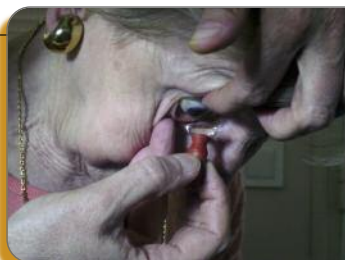*Patient souffrant d'un syndrome de Lyell avec atteinte oculaire sévère :*

*A : Photophobie majeure avant équipement.*

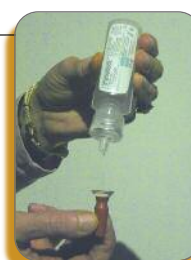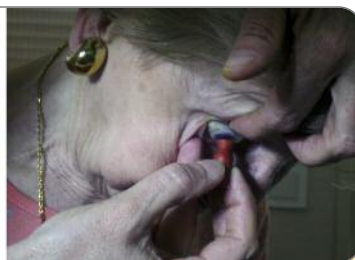*B : Le patient ouvre les yeux immédiatement après la pose des verres.*

*C : Aspect de sa surface oculaire, le verre est en place.*

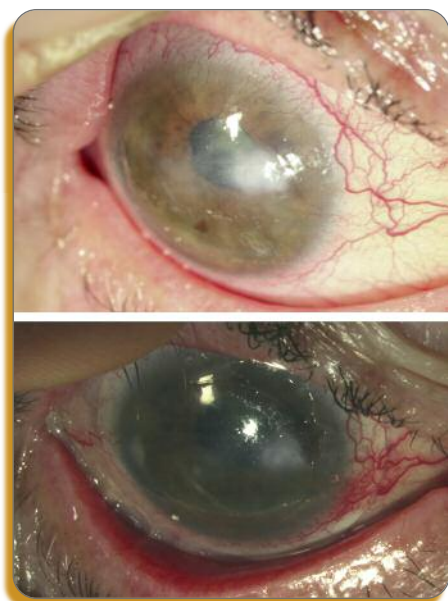
**Figures 2**



*Pose du verre scléral*



*Remplissage*



Figures 3 : A : avant pose du verre ; B : avec le verre

Du côté droit Madame L. vient de présenter une poussée de polyarthrite avec ulcère cornéen perforant nécessitant une prise en charge chirurgicale ; à gauche, l'acuité visuelle est restée stable à 2/10, l'état de surface s'est amélioré avec une KPS moins dense et disparition de la kératite filamenteuse aux différents contrôles (Figures 3).

On n'observe pas d'augmentation de la néo vascularisation.

Le verre scléral dans ce cas corrige l'astigmatisme irrégulier induit par les nombreuses cicatrices cornéennes séquellaires et permet ainsi d'augmenter significativement l'acuité visuelle et diminuer la photophobie.

Il permet une lubrification constante de la cornée assurant ainsi un confort subjectif avec quasi disparition des douleurs et une amélioration de la surface oculaire.

L'instillation de gouttes lubrifiantes reste indispensable à un rythme soutenu (au moins 1fois/heure) et cependant un peu moins souvent que lorsque le verre scléral n'est pas porté.

Il n'a pas empêché la survenue d'ulcère cornéen du côté droit dont le mécanisme est inflammatoire dans ces pathologies.

## Verres scléaux disponibles

Nous utilisons les verres scléaux Spots® fabriqués par le Laboratoire d'Appareillage Oculaire

(Thonon les Bains-France), seul fabricant français.

Il existe trois tailles de verres standard : les verres T, F et L dont les diamètres sont respectivement de 16, 17 et 18 mm,

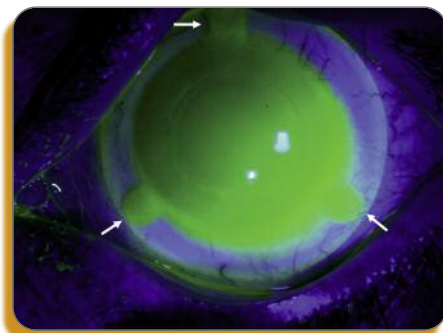


Figure 4 : Canaux sur un verre L

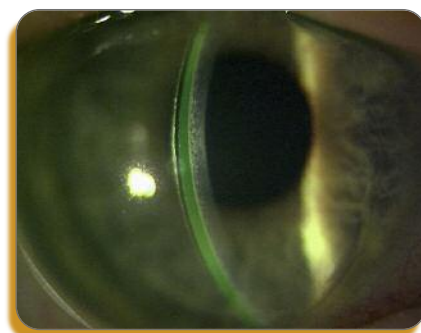


Figure 5 : Espace liquidien coloré par la fluorescéine

mais la fabrication est possible jusqu'à 23 mm. Afin de faciliter le passage lacrymal les verres L comportent toujours 3 canaux sur leur partie sclérale (Figure 4). Le diamètre optique interne dépend du diamètre total du verre.

Pour chacune de ces tailles sont disponibles des flèches numérotées de 1 à 9 (variation de 0.20mm entre chaque flèche), qui déterminent la profondeur du verre à utiliser, afin d'éviter tout contact cornéen et maintenir un espace liquidien entre le verre et la cornée (Figure 5).

L'épaisseur moyenne d'un verre de -3 au centre est de 25/100<sup>ème</sup>.

Les matériaux utilisés sont l'Optimum Extrême® et l'Optimum Extra® dont les Dk sont respectivement de 125 et 100x10<sup>-11</sup>/cm<sup>2</sup> (norme Iso).

## Surveillance

Elle doit être mensuelle pendant les 4 à 6 premiers mois puis s'espace. Il faudra être particulièrement vigilant sur l'hygiène car le risque infectieux est souvent majoré par un traitement corticoïde ou par un collyre au sérum autologue, de ce fait le port permanent est à déconseiller<sup>(10)</sup>.

La surveillance se fait aussi par la recherche de signes d'hypoxie : augmentation de la néovascularisation (en dehors d'éventuelles poussées inflammatoires de la maladie) et œdème épithélial diagnostiqué cliniquement mais aussi par la pachymétrie en différents points de la cornée.

## Manipulation

La pose et le retrait du verre nécessitent un apprentissage. Le verre est posé sur une large ventouse servant de support. Il est rempli de Sérum Physiologique (utilisation de mono doses)



et posé à plat sur l'œil tête penchée en avant. Le retrait s'effectue après hydratation de l'œil à l'aide d'une ventouse utilisée habituellement pour les lentilles rigides.

Au total, le port du verre scléral perméable à l'oxygène, entraîne une amélioration fonctionnelle importante lors des altérations sévères de la surface oculaire. Il a aussi un effet thérapeutique par lubrification et protection cornéenne et bien sûr un rôle optique lorsque la transparence des milieux le permet.

Il contribue à une amélioration spectaculaire de la qualité de vie des patients offrant ainsi une avancée thérapeutique intéressante lors des échecs des traitements habituels et bénéficiant alors dans ce cas d'une prise en charge totale par l'assurance maladie. ■

Conflits d'intérêts : aucun

## RÉFÉRENCES

1. Jacobs DS. Update on scleral lenses. *Curr Opin Ophthalmol*. 2008 Jul;19(4):298-301. Review.
2. Cotter JM, Rosenthal P. Scleral contact lenses. *J Am Optom Assoc*. 1998 Jan;69(1):33-40.
3. Laroche JM, Baëchelé F, Delcampe A, Drouin M, Ortega M, Hoang-Xuan T. [Bringing back scleral contact lenses] *J Fr Ophtalmol*. 2004 Oct;27(8):877-82. French.
4. Cochot P, Laroche A. Le verre scléral Conférence Clermont-Ferrand 1990
5. Pullum K, Buckley R. Therapeutic and ocular surface indications for scleral contact lenses. *Ocul Surf*. 2007 Jan;5(1):40-8. Review.
6. Rosenthal P, Cotter J. The Boston Scleral Lens in the management of severe ocular surface disease. *Ophthalmol Clin North Am*. 2003 Mar;16(1):89-93. Review.
7. Salam A, Melia B, Singh AJ. Scleral contact lenses are not optically inferior to corneal lenses. *Br J Ophthalmol*. 2005 Dec;89(12):1662-3. No abstract available.
8. Tappin MJ, Pullum KW, Buckley RJ. Scleral contact lenses for overnight wear in the management of ocular surface disorders. *Eye*. 2001 Apr;15(Pt 2):168-72.
9. Romero-Rangel T, Stavrou P, Cotter J, Rosenthal P, Baltatzis S, Foster CS. Gas-permeable scleral contact lens therapy in ocular surface disease. *Am J Ophthalmol*. 2000 Jul;130(1):25-32.
10. Pullum KW, Whiting MA, Buckley RJ. Scleral contact lenses: the expanding role. *Cornea*. 2005 Apr;24(3):269-77.
11. Rosenthal P, Cotter JM, Baum J. Treatment of persistent corneal epithelial defect with extended wear of a fluid-ventilated gas-permeable scleral contact lens. *Am J Ophthalmol*. 2000 Jul;130(1):33-41.
12. Tougeron-Brousseau B DA, Gueudry J, Laroche JM et coll. Long term evaluation of gas-permeable scleral contact lens in the management of severe ocular disease after Lyell and Stevens-Johnson syndrome. Société française d'ophtalmologie. Paris, 2007

## RÉFÉRENCES DE LA PAGE 18

### Expansion des cellules souches

1. Majo F, Rochat A, Nicolas M, et coll. Oligopotent stem cells are distributed throughout the mammalian ocular surface. *Nature* 2008;456:250-4.
2. Pellegrini G, Traverso CE, Franzi AT, et coll. Long-term restoration of damaged corneal surfaces with autologous cultivated corneal epithelium. *Lancet* 1997;349:990-3.
3. Tsai RJ, Li LM, Chen JK. Reconstruction of damaged corneas by transplantation of autologous limbal epithelial cells. *N Engl J Med* 2000;343:86-93.
4. Zito-Abbad E, Borderie VM, Baudrimont M, et coll. Corneal epithelial cultures generated from organ-cultured limbal tissue: factors influencing epithelial cell growth. *Curr Eye Res* 2006;31:391-9.
5. Nakamura T, Inatomi T, Sotozono C, et coll. Transplantation of cultivated autologous oral mucosal epithelial cells in patients with severe ocular surface disorders. *Br J Ophthalmol* 2004;88:1280-4.
6. Daya SM, Watson A, Sharpe JR, et coll. Outcomes and DNA analysis of ex vivo expanded stem cell allograft for ocular surface reconstruction. *Ophthalmology* 2005;112:470-7.
7. Inatomi T, Nakamura T, Kojo M, et coll. Ocular surface reconstruction with combination of cultivated autologous oral mucosal epithelial transplantation and penetrating keratoplasty. *Am J Ophthalmol* 2006;142:757-64.
8. Sangwan VS, Matalia HP, Vemuganti GK, et coll. Clinical outcome of autologous cultivated limbal epithelium transplantation. *Indian J Ophthalmol* 2006;54:29-34.
9. Ang LP, Nakamura T, Inatomi T, et coll. Autologous serum-derived cultivated oral epithelial transplants for severe ocular surface disease. *Arch Ophthalmol* 2006;124:1543-51.
10. De Luca M, Pellegrini G, Green H. Regeneration of squamous epithelia from stem cells of cultured grafts. *Regen Med* 2006;1:45-57.

# Expansion des cellules souches

VINCENT BORDERIE

Centre Hospitalier National d'Ophthalmologie des XV-XX, Paris

## résumé

Le déficit en cellules souches épithéliales cornéennes est à l'origine d'ulcérations épithéliales chroniques et d'un envahissement de la surface cornéenne par un épithélium opaque et vascularisé d'origine conjonctivale. Dans les déficits sévères, une greffe de cellules souches épithéliales peut être proposée. Les cellules sont cultivées sur une membrane amniotique humaine ou sur une couche de cellules nourricières d'origine animale (feeders). L'épithélium limbique autologue ou allogénique et l'épithélium de la muqueuse buccale autologue peuvent être utilisés pour préparer les produits de thérapie cellulaire à greffer. La greffe de cellules souches épithéliales cultivées permet d'améliorer la surface oculaire à moyen terme dans plus de 75% des cas d'autogreffe (pathologie unilatérale) et plus de 50% des cas d'allogreffe (patients monophthalmes ou pathologie bilatérale). Elle reste néanmoins du domaine des essais thérapeutiques et ne peut actuellement être considérée comme un traitement établi.

## mots-clés

Brûlure, cornée,  
Cellules souches,  
Culture cellulaire,  
Insuffisance limbique

La mise en évidence des cellules souches épithéliales cornéennes a permis des progrès très importants dans notre compréhension de la physiopathologie des maladies graves de la surface oculaire et dans leur prise en charge thérapeutique. La greffe de cellules souches épithéliales est une approche logique qui donne déjà des résultats intéressants au cours de pathologies dont le pronostic spontané est la cécité.

## Les cellules souches de l'épithélium cornéen

L'épithélium cornéen est un tissu à renouvellement rapide qui se renouvelle plus rapidement que l'épiderme (2-3 semaines en situation expérimentale). Les cellules épithéliales cornéennes se multiplient dans la couche basale puis migrent vers la superficie en 3 à 5 jours. Plusieurs théories successives ont été proposées pour expliquer le renouvellement de l'épithélium cornéen : théorie classique (processus vertical), théorie de la trans différenciation des cellules conjonctivales en cellules cornéennes et théorie des cellules souches limbiques. Dans la théorie des cellules souches limbiques, les cellules épithéliales cornéennes proviennent de cellules souches épithéliales limbiques situées dans la couche basale de l'épithélium limbique. Lors du processus de mitose, la cellule souche limbique donne naissance à une nouvelle cellule souche qui reste au niveau de la couche basale de l'épithélium limbique et à une autre cellule qui va migrer vers le centre de la cornée en se différenciant en cellule amplificatrice transitoire située dans la couche basale épithéliale cornéenne. Les cellules amplificatrices transitoires vont ensuite se différencier en cellules post-mitotiques situées dans la couche intermédiaire, puis en cellules différenciées situées dans la couche superficielle de l'épithélium cornéen avant de desquamer. Récemment des cellules souches ont été mises en évidence sur toute la surface oculaire. Les cellules souches limbiques interviendraient lors de lésions de l'épithélium cornéen ou conjonctival alors que le renouvellement physiologique de l'épithélium cornéen et conjonctival, en l'absence de processus pathologique, se ferait respectivement à partir des cellules souches épithéliales cornéennes et conjonctivales. Ce fait semble confirmer par l'observation clinique de patients présentant une atteinte limbique patente avec persistance d'un épithélium cornéen central normal.

#### ▶▶▶▶ Que retenir

L'épithélium cornéen est renouvelé en permanence à partir de cellules souches. Ces cellules souches sont situées dans la couche basale de l'épithélium. Leur densité est maximale au niveau du limbe mais elles sont également présentes au niveau de la cornée centrale.

### Techniques d'expansion des cellules souches épithéliales

Les techniques de reconstruction de la surface oculaire par expansion de cellules souches épithéliales ne peuvent s'envisager qu'après correction des pathologies associées des annexes (trichiasis, entropion, ectropion, sécheresses oculaires sévères, symblépharons). Les poussées inflammatoires doivent être contrôlées médicalement avant d'envisager une reconstruction de la surface oculaire.

Ces techniques de culture supposent un laboratoire de culture cellulaire répondant aux normes européennes. Un personnel hautement qualifié est nécessaire pour obtenir des cultures satisfaisantes. Des normes de sécurité microbiologique strictes doivent être respectées avec une recherche d'agents infectieux ou transmissibles à toutes les étapes de la préparation des greffons car il ne s'agit pas de conserver un greffon cornéen en s'efforçant de préserver le maximum de cellules vivantes mais bien de réaliser une expansion des cellules épithéliales avec un nombre maximum de cellules souches. Le greffon cellulaire obtenu est un produit de thérapie cellulaire (*Figure 1*).

Ces techniques innovantes sont en cours d'introduction en France dans le cadre d'essais thérapeutiques. Plusieurs techniques ont été décrites pour réaliser ces greffes de cellules épithéliales cultivées avec au départ deux voies différentes : la coculture avec des fibroblastes et la culture sur une membrane amniotique humaine.

#### ▶▶▶▶

#### Autogreffe de cellules épithéliales limbiques cultivées sur un gel de fibrine avec des fibroblastes murins inactivés

Cette technique développée en Italie par Pellegrini utilise la coculture des cellules épithéliales limbiques avec des fibroblastes murins 3T3 inactivés (feeders)<sup>(2)</sup>. Une biopsie limbique d'une taille d'1 mm<sup>2</sup> est réalisée sur l'œil sain. Les cellules épithéliales limbiques sont cultivées sur un gel de fibrine puis greffées sur l'œil pathologique après ablation de l'épithélium pathologique.



*Figure 1 : Produit de thérapie cellulaire : culture de cellules épithéliales limbiques allogéniques sur une membrane amniotique humaine. La membrane amniotique est située dans un insert qui est immergé dans le flacon contenant le milieu de culture cellulaire.*

#### ▶▶▶▶

#### Autogreffe de cellules épithéliales limbiques cultivées sur une membrane amniotique humaine

Cette technique a été développée par Tsai à Taiwan<sup>(3)</sup>. Un fragment d'épithélium limbique de petite taille (1 mm x 2 mm) est prélevé sur l'œil sain. Il est cultivé sur une membrane amniotique humaine. Il peut être mis directement sur la membrane amniotique ou bien dissocié enzymatiquement par la dispase avec un ensemencement de la membrane amniotique par les cellules épithéliales en suspension. La croissance cellulaire épithéliale est obtenue en 2 à 3 semaines. Un greffon de 2-3 cm de diamètre est alors utilisable pour la greffe. La culture des cellules sur la membrane amniotique permet de conserver certaines caractéristiques phénotypiques des progéniteurs de l'épithélium cornéen. Cette technique de culture peut être également utilisée avec des cellules épithéliales conjonctivales. Après la phase d'expansion, le tissu épithélial obtenu est greffé avec son support (membrane amniotique) sur la cornée pathologique après excision du tissu fibrovasculaire.

#### ▶▶▶▶

#### Allogreffe de cellules épithéliales limbiques cultivées sur une membrane amniotique humaine

La technique de culture sur une membrane amniotique peut être utilisée pour des allogreffes. Les explants peuvent être obtenus sur une cornée juste après prélèvement post-mortem ou sur une cornée conservée en organo-culture<sup>(4)</sup>. La technique chirurgicale utilisée pour transplanter le greffon obtenu par culture cellulaire est la même que celle utilisée pour la greffe de membrane amniotique (*Figures 2 et 3*).

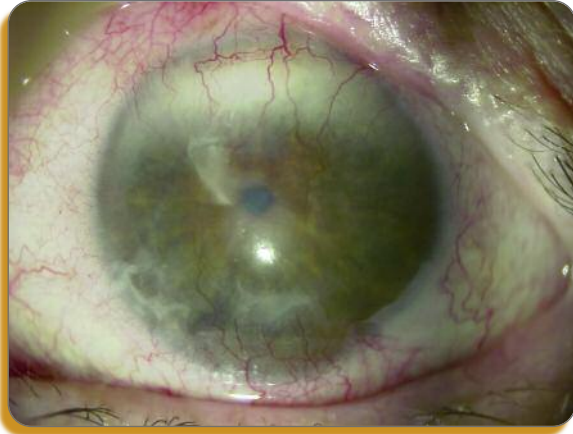


Figure 2 : Greffe de cellules souches limbiqes cultivées : aspect préopératoire.

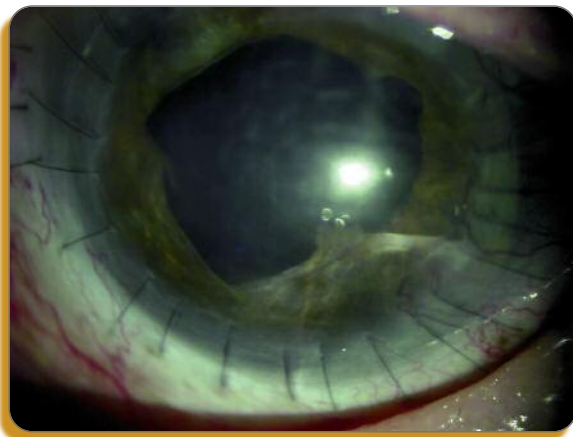


Figure 3 : Greffe de cellules souches limbiqes cultivées : aspect postopératoire.

#### Reconstruction de l'épithélium cornéen à partir de cellules cultivées.

Etude	Technique	N	Suivi	Taux de succès	Gain de 2 lignes ou +
Nakamura 2004 <sup>(6)</sup>	Cellules épithéliales de la muqueuse buccale autologue cultivées avec des fibroblastes murins sur une membrane amniotique avec une interface air-liquide	6	14 mois [11-17]	6/6	6/6
Daya 2005 <sup>(6)</sup>	Cellules épithéliales limbiqes allogéniques (9 donneurs décédés et 1 donneur vivant apparenté) cultivées sur du plastique	10	28 mois [12-50]	70%	40%
Inatomi 2006 <sup>(7)</sup>	Cellules épithéliales de la muqueuse buccale autologue cultivées sur un plastique thermosensible	15	20 mois	67%	67%
Sangwan 2006 <sup>(8)</sup>	Explants autologues limbiqes cultivés sur une membrane amniotique humaine	88	18 mois [3-40]	73%	?
Ang 2006 <sup>(9)</sup>	Cellules épithéliales de la muqueuse buccale autologue cultivées avec du sérum autologue	10	13±4 mois	100%	90%
De Luca 2006 <sup>(10)</sup>	Cellules épithéliales limbiqes autologues cultivées avec des fibroblastes murins sur un gel de fibrine	116	1-9 ans	70%	

Tableau 1

Gel Larmes unidose<sup>®</sup>). La ciclosporine en collyre 2% peut être utile en cas d'allogreffe et un immunosuppresseur systémique (Sandimmun<sup>®</sup>) peut être nécessaire en cas d'allogreffe.

#### ►►►► Que retenir

Les techniques d'expansion des cellules souches épithéliales demandent une logistique importante. Les cellules sont cultivées sur une membrane amniotique ou sur une couche de feeders. L'épithélium limbique autologue ou allogénique et l'épithélium de la muqueuse buccale autologue peuvent être utilisés pour préparer les produits de thérapie cellulaire à greffer.

#### ►►►►

#### Greffe de cellules épithéliales de la muqueuse buccale

Les cellules épithéliales de la muqueuse buccale peuvent être utilisées pour des autogreffes. Elles sont cultivées avec des fibroblastes murins inactivés sur un plastique dont les propriétés physiques varient avec la température. Après la phase de culture à 37°C, une diminution de la température permet de détacher l'épithélium cultivé qui est directement transplanté sur la surface cornéenne désépithélialisée.

#### ►►►►

#### Traitement postopératoire

Le traitement postopératoire de ces techniques de reconstruction fait appel aux collyres corticoïdes et antibiotiques (Tobradex<sup>®</sup>, ChibroCadron<sup>®</sup>, Maxidrol<sup>®</sup>), au sérum autologue en collyre (préparation pharmaceutique hospitalière) et aux substituts des larmes sans conservateurs (Hyabak<sup>®</sup>, Hyal-Drop<sup>®</sup>, Hylo-Comod<sup>®</sup>, Larmabak<sup>®</sup>, Refresh<sup>®</sup>, Celluvisc unidose<sup>®</sup>,

## Résultats des greffes

Les taux de succès rapportés vont de 60 à 100%. Néanmoins il n'existe pas encore de définition claire d'un succès thérapeutique. Si l'on s'intéresse à la récupération fonctionnelle, le pourcentage de patients qui gagnent au moins deux lignes d'acuité visuelle est généralement inférieur au taux de succès de la greffe. Globalement les résultats sont largement meilleurs en cas d'autogreffes qu'en cas d'allogreffes. En termes de pourcentage de succès, l'autogreffe de cellules cultivées ne semble pas meilleure qu'une autogreffe de limbe. Elle présente néanmoins l'avantage de n'utiliser qu'un petit fragment du limbe de l'œil donneur pour les greffes de cellules souches limbiqes et d'être réalisable en l'absence d'œil sain controlatéral pour les greffes de cellules épithéliales de la muqueuse buccale. ■

Références en page 17

Conflits d'intérêts : aucun

## A l'écoute des Juniors en lentilles

Développer l'adaptation des jeunes en lentilles de contact, c'est l'objectif que poursuit la société Menicon avec le **Pack Z Junior**, concept lancé en 2006.

Les lentilles rigides ultra-perméables sont aujourd'hui prescrites pour les Juniors en première intention par de nombreux ophtalmologistes car elles sont synonymes de sécurité optimale.

Il n'y a pas d'âge pour proposer une adaptation en lentilles de contact. Sécurité, efficacité visuelle, confort : les LRPO corrigent toutes les amétropies, grâce à leur large gamme de paramètres.

Préserver la physiologie cornéenne est un impératif : ces lentilles ultra-perméables assurent une **oxygénation maximale** et un rapide renouvellement du film lacrymal sous lentille, réduisant ainsi les risques infectieux (20 fois moins de complications qu'en lentilles souples).

De plus, elles contribuent au développement visuel des juniors, en leur offrant une meilleure **qualité de vision** et l'option de port continu jusqu'à 30 jours.

L'étude Menicon, faite en partenariat avec les ophtalmologistes, s'adresse directement aux jeunes porteurs pour recueillir leur expérience sur leurs 3 premières semaines en lentilles.

L'analyse des premiers résultats indique que le **confort est rapidement atteint après 3 jours de port**, avec une aisance évidente des jeunes dans les premiers gestes de manipulation, et un temps de port d'**au moins 8 heures par jour dès la première semaine**.

**Menicon va plus loin en 2010 en étendant les garanties pour les juniors :**

**la perte est garantie un an** (une fois) ■

**Rappel :** Le **pack Z Junior** pour les jeunes  $\leq 16$  ans vous aide à rassurer les parents avec l'**option la plus sécurisante** :

**Toutes les géométries des lentilles Menicon en matériau Z ou EX** peuvent être **prescrites dans le pack Z Junior** et sont alors **deux fois moins chères**.

**Le Pack Z Junior contient :**

Une ou deux lentilles Rigides Perméables à l'Oxygène,  
un flacon de solution MeniCare Plus 250 ml + étui,  
un flacon de poche 50 ml, une boîte de Progent 5 traitements + étui,  
un MeniBook éducatif, un CD de vidéos pour apprendre les gestes réflexes de manipulation et d'entretien.



# Les antibiotiques topiques

MAHER SALEH ET TRISTAN BOURCIER

Service d'Ophtalmologie, CHU de Strasbourg

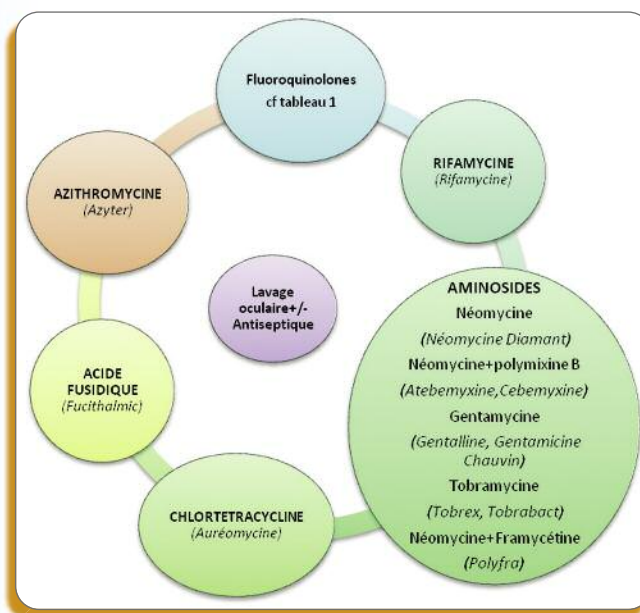
## résumé

L'augmentation des résistances bactériennes aussi bien dans la flore commensale que chez les bactéries responsables d'infections oculaires est préoccupante<sup>(1)</sup>. Quelles conséquences cela implique-t'il sur nos prescriptions quotidiennes d'antibiotiques et pour l'avenir ?

## Les conséquences immédiates sont limitées

### Conjonctivites et blépharites bactériennes

L'impact de cette émergence de résistances sur le traitement des infections superficielles de la surface oculaire est limitée. Les concentrations d'antibiotiques obtenues sur la surface oculaire après administration topique sont largement suffisantes pour assurer un effet antibactérien. Rappelons qu'une bactérie est considérée résistante quand la concentration minimale inhibitrice (CMI) est supérieure à la concentration critique supérieure. Cette dernière est le seuil à ne pas dépasser, au-delà duquel des effets indésirables peuvent survenir. Cette concentration critique supérieure a été définie pour des concentrations sériques. Cependant dans la majorité des cas elle peut être dépassée localement sans effets secondaires notables. C'est ainsi que globalement, tous les collyres antibiotiques ont une efficacité comparable dans le traitement des infections oculaires bactériennes superficielles. L'azithromycine, qui dispose du double avantage d'être disponible en unidose et de raccourcir le traitement à trois jours, vient renforcer notre arsenal thérapeutique (*Figure 1*). Le lavage oculaire et le recours aux antiseptiques dans ce contexte sont toujours d'actualité.

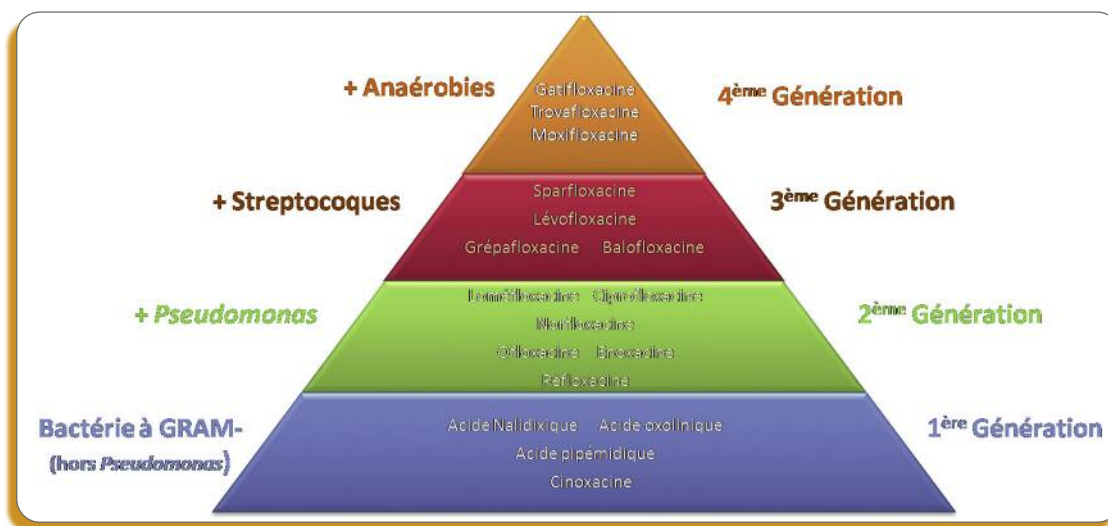


**Figure 1 :** Les antibiotiques collyres dans les infections bénignes de la surface oculaire. Le lavage oculaire demeure un temps essentiel du traitement. DCI (nom commercial).

## mots-clés

Antibiotiques  
Résistances bactériennes  
Fluoroquinolones  
Collyres renforcés





**Figure 2 :**  
Spectre d'action des  
différentes  
fluoroquinolones  
selon leur génération.

### ■ Kératites bactériennes et ulcères cornéens : cas des fluoroquinolones

Les fluoroquinolones sont les ATBs de deuxième intention réservés aux traitements des infections sévères de la surface oculaire (Figure 2). Dotés d'une bonne pénétration oculaire et d'un spectre élargi, leur utilisation a été plébiscitée en ophtalmologie (Tableau 1). De récents rapports microbiologiques ont fait état d'émergence de staphylocoques résistants à l'encontre des 8-méthoxy-fluoroquinolones (moxi- et gatifloxacin), molécules les plus récentes<sup>(2)</sup>. L'émergence de résistances implique donc que leur utilisation se fasse avec parcimonie.

2 <sup>ème</sup> GEN	Norfloxacin	Chibroxine 0,3% (FR)
	Ciprofloxacin	Ciloxan® 0,3% (FR)
	Ofloxacin	Ocuflor® (US) / Exocine 0,3 % (FR)
	Loméfloxacin	Okacyn® (GB)
3 <sup>ème</sup> GEN	Lévofoxacin	Oftaquin® 0,5 % (US)
4 <sup>ème</sup> GEN	Gatifloxacin	Zymar® 0,3 % (US)
	Moxifloxacin	Vigamox® 0,5% (US)

**Tableau 1 :** Les différentes fluoroquinolones disponibles sous forme topiques. Il est à noter que les molécules les plus récentes ne sont pas commercialement disponibles en France.

## Les conséquences dans le futur sont potentiellement graves

Le nombre de nouvelles molécules agréées par la FDA a été divisé par deux en vingt ans. Ce ralentissement de l'innovation en antibiotologie constitue une source de préoccupation majeure. Les solutions envisagées pour faire face à cette situation comprennent la remise au goût du jour d'anciennes molécules dépourvues de résistances à leur égard, et l'augmentation de la concentration des antibiotiques devenus inefficaces.

### ■ Les collyres renforcés

Les pharmacies hospitalières peuvent mettre au point des collyres renforcés à partir des antibiotiques destinés à l'usage systémique, de façon extemporanée, en zone à atmosphère contrôlée, sur prescription nominative. Leur utilisation est toutefois limitée par une tolérance locale médiocre et par des problèmes de conservation des collyres (Tableau 2).

- Amikacin 2%
- Ceftazidime 2%
- Vancomycine 5%
- Colimycine 125000 UI/ml
- Linézolide 2%
- Ticarcilline 0,66%

**Tableau 2 :** Les Antibiotiques disponibles sous forme de collyres renforcés à la Pharmacie Hospitalière des Hôpitaux Universitaires de Strasbourg.

### ■ Les perspectives

Une majorité des antibiotiques les plus récents ont été développés afin de fournir une alternative à la vancomycine, traitement de référence des infections sévères à Gram positif. C'est le cas des quinupristine-dalfopristine, linezolid, daptomycine, telavancine, dalbavancine ou encore de l'oritavancine.

	NOUVEAUX ATBs (DCI)	Bénéfice potentiel
Large spectre	Moxifloxacine	Spectre plus large et meilleure pénétration oculaire que les autres fluoroquinolones <sup>3</sup>
	Ertapénem	Appartient à la famille des carbapénèmes dont l'imipénem 5 % guérit des kératites expérimentales à <i>Pseudomonas</i> . <sup>5</sup>
	Tigécycline	Nouvelle cycline à large spectre. Rôle prometteur puisque la quasi-totalité des isolats d'infections oculaires (n=772) y sont sensibles à l'exception de <i>Pseudomonas</i> . <sup>6</sup>
	ceftobiprole	Nouvelle céphalosporine avec spectre élargi aux bactéries Gram+ résistantes à la vancomycine.
Anti GRAM +	Quinupristine-dalfopristine	La famille des synergistines correspond à une forme galénique injectable proche de la pristinamycine. Active contre les bactéries à Gram positif multirésistantes.
	Linézolide	Nouvelle famille des oxazolidinones. Une goutte à 2% permet d'obtenir des concentrations conjonctivales et cornéennes bactéricides. L'instillation répétée potentialise cet effet. <sup>4</sup>
	dalbavancine	Famille des lipoglycopeptides dérivée des glycopeptides et active sur les bactéries à Gram + résistantes à la vancomycine.
	oritavancine	
	telavancine	
	Daptomycine	Représentant d'une nouvelle classe thérapeutique, les lipopeptides, proche des glycopeptides.
	Télithromycine	Premier représentant de la classe des kétolides, proche des macrolides. Son efficacité est conservée sur les pneumocoques résistants à la Pénicilline ou aux macrolides.

Tableau 3 : Nouveaux antibiotiques et état des recherches en vue d'une utilisation en ophtalmologie.

D'autres antibiotiques actifs contre les Gram-, comme l'ertapénem, la tigécycline, dérivé de la minocycline, et une nouvelle céphalosporine, le ceftobiprole, semblent également très prometteurs. Néanmoins, aucune de ces nouvelles molécules n'a encore été validée pour un usage ophtalmologique (Tableau 3). ■

Conflits d'intérêts : non signalés

#### Le problème :

L'émergence de résistances bactériennes aux antibiotiques disponibles a peu d'impact sur la prise en charge des infections oculaires à court terme. A long terme, les conséquences pourraient être préoccupantes.

#### Les solutions :

- Dans les infections bénignes, recourir au lavage oculaire autant que possible et proscrire les fluoroquinolones.
- Dans les infections sévères, obtenir un prélèvement bactérien et un antibiogramme.
- Réserver les molécules les plus récentes aux cas les plus graves.
- Utiliser les ATBs collyres sur des courtes durées à 'fortes' posologies (>=4 instillations/jour) pour éviter les concentrations sub-inhibitrices et la sélection de souches résistantes.
- Développer la recherche afin de mieux évaluer l'efficacité et la tolérance des antibiotiques en ophtalmologie.

## RÉFÉRENCES

1. Asbell PA, Sahm DF, Shaw M, Draghi DC, Brown NP. Increasing prevalence of methicillin resistance in serious ocular infections caused by *Staphylococcus aureus* in the United States: 2000 to 2005. *J Cataract Refract Surg.* May 2008;34(5):814-818.
2. Miller D, Flynn PM, Scott IU, Alfonso EC, Flynn HW, Jr. In vitro fluoroquinolone resistance in staphylococcal endophthalmitis isolates. *Arch Ophthalmol.* Apr 2006;124(4):479-483.
3. Mah FS. Fourth-generation fluoroquinolones: new topical agents in the war on ocular bacterial infections. *Curr Opin Ophthalmol.* Aug 2004;15(4):316-320.
4. Saleh M, Jehl F, Dory A, et al. Ocular penetration of topically applied linezolid in rabbit. *J Cataract Refract Surg.* 2010.
5. Sawusch MR, O'Brien TP, Valentine J, Dick JD, Gottsch JD. Topical imipenem therapy of aminoglycoside-resistant *Pseudomonas* keratitis in rabbits. *Am J Ophthalmol.* Jul 15 1988;106(1):77-81.
6. Sueke H, Kaye S, Neal T, et al. Minimum Inhibitory Concentrations of Standard and Novel Antimicrobials for Isolates from Bacterial Keratitis. *Invest Ophthalmol Vis Sci.* Dec 17 2009.

# Les lunettes à chambre humide

SERGE DOAN

Hôpital Bichat et Fondation A de Rothschild.

## résumé

Le traitement du syndrome sec oculaire repose sur les substituts lacrymaux. Dans les formes y répondant partiellement, ou dans le but de prolonger leur effet, les moyens mécaniques visant à retenir les larmes sur la surface oculaire peuvent être utiles. L'occlusion des points lacrymaux est le premier traitement auquel on pense. Les lunettes à chambre humide représentent un moyen moins utilisé, mais qui peut s'avérer très efficace.

## mots-clés

Syndrome sec  
Substituts lacrymaux  
Lunettes à chambre humide

## L'occlusion des méats lacrymaux

C'est le traitement le plus souvent utilisé. L'efficacité en est inconstante, notée dans environ 80% des cas, avec amélioration des symptômes, de la kératite et diminution de la consommation de substituts lacrymaux. Il est important de dépister une meibomite, car la pose de bouchons risque d'aggraver les symptômes en raison du caractère « toxique » des larmes dans ce cas. L'occlusion peut être réalisée de plusieurs façons par des bouchons méatiques soit non résorbables en silicone ou en hydrogel, soit résorbables en collagène. Les complications principales sont avant tout la perte du bouchon (45% à 2 ans), l'épiphora, les érosions conjonctivales par frottement mécanique, la migration dans le canalicule avec en général expulsion spontanée dans les fosses nasales ou plus rarement granulome pyogénique ou infection canaliculaires, et également l'inflammation méatique, voire le granulome pyogénique du méat. La thermocoagulation du méat est également proposée.

## Les lunettes à chambre humide

Il s'agit de lunettes couvrantes plus ou moins hermétiques qui ont pour but de limiter de façon passive l'évaporation lacrymale et maintenir un degré d'humidité élevé. Il existe plusieurs modèles du plus simple au plus sophistiqué.



### Les lunettes couvrantes simples

Ces lunettes ont des rebords latéraux qui ferment les côtés pour améliorer leur étanchéité. Selon les modèles, les verres peuvent être teintés pour limiter la photophobie liée à la kératite, et également être correcteurs.

A noter l'existence de surlunettes couvrantes que l'on peut porter sur des lunettes correctrices classiques.

Ces modèles simples permettent de limiter l'évaporation lacrymale et de maintenir un taux d'humidité pré oculaire relatif. Ils protègent également les yeux des agressions extérieures comme le vent, la poussière, ...



Figure 1 : Lunettes à chambre humide semi-couvrantes

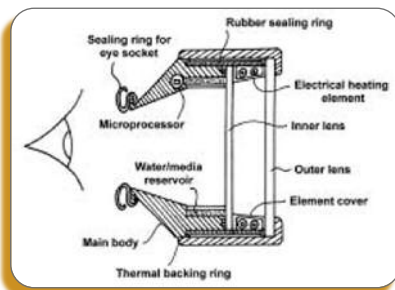


Figure 2 : Schéma des lunettes chauffantes de JR Fuller (tiré de l'article de Spiteri)



Figure 3 : Prototype des lunettes chauffantes de JR Fuller (tiré de l'article de Spiteri)



Figure 4 : Lunettes chauffantes à chambre humide (prototype développé par les laboratoires Théa)



### Les lunettes avec humidificateur

Elles comportent un système humidificateur passif, en pratique une éponge ou un réservoir, qui permet d'augmenter l'humidité de la chambre pré oculaire.



### Les lunettes chauffantes à chambre humide

Les lunettes les plus sophistiquées comportent un système chauffant qui permet d'augmenter l'émission de vapeur à partir du réservoir d'eau (éponge, réservoir), et d'accélérer l'humidification de la chambre humide. Ce dernier type de modèle peut aussi être utilisé dans le traitement des dysfonctionnements meibomiens pour réaliser les soins d'hygiène palpébrale pour fluidifier les sécrétions meibomiennes avant le massage palpébral. On sait en effet que la température de fusion du meibum dans les dysfonctionnements meibomiens est plus élevée d'en moyenne 3 degrés que pour le meibum normal. Ceci explique l'augmentation de viscosité meibomienne à l'origine du syndrome sec hyperévaporatif par déficit de la couche lipidique lacrymale.

Le modèle de lunettes chauffantes humides le plus récent et le mieux étudié est celui développé par JR Fuller. Il délivre une température d'environ 50°C, ce qui permet d'élever la température palpébrale à 38°C alors qu'elle est normalement de 33°.

Après 10 minutes de port chez des patients souffrant de sécheresse oculaire, les symptômes ont été améliorés dès la 5<sup>ème</sup> minute, avec une prolongation de l'effet pendant au moins 1 heure. L'épaisseur du film lipidique lacrymal mesurée par interférométrie à lumière froide a également augmenté de 22% à 5 minutes, et de 13% à 30 minutes<sup>(1,2)</sup>. Ainsi, même en l'absence de massage des paupières, ce système permet une amélioration qualitative du film lacrymal vraisemblablement par amélioration de la sécrétion meibomienne. L'effet en est très rapide.

Avec des lunettes un peu similaires, une équipe japonaise a montré que l'effet sur les symptômes était supérieur aux soins des paupières utilisant un réchauffement classique<sup>(3)</sup>. Un modèle développé d'après le prototype de Fuller est actuellement en cours de commercialisation en France (laboratoires Théa).

Au total, les lunettes à chambre humide constituent un moyen mécanique simple et souvent efficace pour améliorer les symptômes et le film lacrymal des patients souffrant de sécheresse oculaire. L'intégration d'un système chauffant permet d'agir également sur la composante meibomienne des larmes. ■

Conflits d'intérêts : S. Doan est consultant pour les laboratoires Théa.

## RÉFÉRENCES

1. Spiteri A, Mitra M, Menon G, et al. Tear lipid layer thickness and ocular comfort with a novel device in dry eye patients with and without Sjogren's syndrome. *J Fr Ophthalmol* 2007;30:357-64.
2. Mitra M, Menon GJ, Casini A, et al. Tear film lipid layer thickness and ocular comfort after meibomian therapy via latent heat with a novel device in normal subjects. *Eye* 2005;19:657-60.
3. Matsumoto Y, Dogru M, Goto E, et al. Efficacy of a new warm moist air device on tear functions of patients with simple meibomian gland dysfunction. *Cornea* 2006;25:644-50.

# Les points clés essentiels de la réussite en C-MICS

P. BOUCHUT - *Ophthalmologiste*

## Résumé

Après une période de relative stabilité technique, la chirurgie de la cataracte est repartie vers une miniaturisation des incisions sous l'impulsion de la chirurgie bi-manuelle dite Bi-Mics. L'intérêt de cette réduction de taille d'incision est admis par tous comme un progrès indéniable, apportant aussi bien sur le plan de la sécurité que sur celui de la qualité de nos chirurgies. Hélas, la technique bi-manuelle nécessite une modification du geste chirurgical avec en corollaire, une courbe d'apprentissage. Cela freine un certain nombre d'opérateurs soucieux de ne pas prendre de risques alors que leur gestuelle classique est maîtrisée.

Aujourd'hui, une alternative séduisante est possible. En effet, depuis quelques mois, la chirurgie micro-coaxiale, la C-MICS 1.8 mm tend à s'imposer comme nouveau standard en chirurgie de la cataracte.

Nombreux déjà sont les chirurgiens qui ont suivi cette évolution, mais le passage aux micro-incisions a été souvent pour beaucoup, source d'interrogations avant de retrouver la confiance qui était la leur en incision classique 2.8/3mm.

Une bonne connaissance de quelques « points clés » permettrait cependant une transition plus « en douceur ».

L'auteur s'appuie sur son expérience de plus de trois milles cas en C-MICS 1.8mm pour souligner les points

essentiels pour une bonne gestion de cette évolution technique, qui non seulement améliore la prédictibilité chirurgicale, mais aussi la sécurité per et postopératoire.

## Introduction

Aujourd'hui une réelle évolution permet à la chirurgie de la cataracte d'être une véritable chirurgie réfractive. Depuis longtemps l'exigence de nos patients s'accroît, avec maintenant un désir du « mieux voir » qui va bien plus loin que la simple cure de leur pathologie. La technologie des implants s'inscrit déjà dans cet optique, avec des asphéricités adaptables, des toricités sur mesure et une prise en charge possible de la vision de près pour s'affranchir de l'assujettissement aux verres correcteurs.

Il restait une étape à franchir, celle de passer par une incision <2mm pour réaliser en toute sécurité de manière reproductible et encore plus « sécuritaire » des interventions « anastigmatogènes ».

Si la chirurgie bi-manuelle a été pionnière en ce domaine, sa maîtrise nécessite cependant une petite courbe d'apprentissage. La C-MICS, avec les nouvelles plateformes de phacoémulsificateurs, ne demande qu'une simple adaptation de nos habitudes. Cette technique réduit encore la taille cumulée des incisions, avec une simple incision

de 1.7 à 1.8 mm, associée à une paracentèse de service.

Nous allons souligner les différents points à prendre en compte pour une adaptation rapide à cette technique. L'idée reçue d'un passage préalable par une étape intermédiaire par une mini-incision à 2.2 mm ne se justifie pas réellement, car les contraintes de la miniaturisation sont alors déjà bien présentes mais les avantages d'une micro-incision ne sont en revanche pas tous au rendez vous...

## Les étapes « techniques » de la chirurgie en C-MICS

### ■ Installation du patient

Cela paraît trivial, mais d'emblée et très simplement, ne pas se rajouter de handicap ! Si l'installation du malade est conventionnelle, il faut cependant veiller à ne pas commencer la chirurgie avec des patients installés trop « hauts » sur leur chariot opératoire. Bien au contraire, il faut prendre en compte une hauteur de référence du plan opératoire qui doit être modérée.

En effet, pour garder une bonne pression d'infusion, les potences d'infusions sont généralement placées d'emblée assez haut en C-MICS, vers 100 à 120 cm, car les débits d'infusion passifs sont limités par la taille des sleeves. Il sera difficile



en cas de besoin, d'augmenter de beaucoup, et en cours d'intervention, la hauteur de perfusion ; il serait ainsi dommage de commencer l'intervention avec une bouteille de sérum à la hauteur maximale...

### ■ La micro-incision

C'est vers elle que tous nos efforts se portent. Il faut la respecter tout au long de l'intervention. C'est l'étape primordiale ; une micro-incision bien faite ne se transformera pas en handicap pour les étapes suivantes, mais surtout, elle devra rester stable, solide et étanche.

Sa taille doit être adaptée aux échanges fluidiques. Pour cela, elle ne sera pas trop serrée, favorisant ainsi l'infusion passive, ni trop lâche ce qui risquerait d'entraîner des fuites exagérées.

Dans tous les cas il est primordial qu'elle soit bien **radiaire** : elle permettra une bonne stabilité fluide autour de l'aiguille mais aussi le respect de son architecture.

Les mouvements de la pièce à main resteront aussi le plus radiaire possible. C'est capital. Il faut perdre l'habitude de mobiliser le manche dans tous les plans pour rechercher une éventuelle occlusion.

Il faut rappeler par ailleurs que la forme du couteau d'incision utilisé est un paramètre important dans la construction de l'incision, et une bonne connaissance de sa géométrie est nécessaire avant tout.

L'incision directe a souvent été préconisée pour faciliter certains temps opératoires en Bi-Mics mais il faut se souvenir qu'une incision tunnalisée, construite en deux, ou mieux, **en trois plans** offre bien souvent une meilleure résistance et une excellente stabilité. Cette construction limite les risques de hernie de l'iris à l'heure où les syndromes de l'iris flasque (Floppy Iris Syndrome) sont de plus en plus fréquents chez nos patients traités par

alpha-bloquants pour adénome de la prostate.

Le respect de cette micro-incision n'est pas vraiment une contrainte, si l'on garde à l'esprit sa forme et pour peu que l'on adapte nos gestes en conséquence. Il faut, par exemple, penser à soulever la berge supérieure de l'incision avant toute pénétration d'un instrument chirurgical en chambre antérieure.

La longueur du **tunnel** va conditionner l'aspect « fonctionnel » de l'incision : carrée ou rectangulaire.

Si l'on souhaite conserver un tunnel aussi long qu'en incision classique, il sera alors carré, solide et étanche mais au prix d'une liberté de mouvement plus réduite de la pièce à main et d'un risque de stretching plus important à toutes les étapes de l'intervention.

Un tunnel moins long, **rectangulaire**, procurera les mêmes sensations au chirurgien qu'une incision de 2.8mm, au prix d'une petite perte d'étanchéité, mais avec une bonne sécurité et plus de facilité pour la conduite de l'intervention ; cela se traduit alors le plus souvent par un respect intégral de l'architecture de l'incision en fin d'intervention.

Dans tous les cas il faudra penser à préserver cette incision au cours des étapes suivantes.

### ■ L'injection de substance viscoélastique

L'excellente étanchéité de ces micro-incisions et les niveaux très bas d'échange fluide en C-MICS nous conduit à modifier quelque peu nos exigences quant aux propriétés requises des substances viscoélastiques.

Pour les premières phases de l'intervention, l'utilisation de produit dispersif pur est possible, mais le PVE va persister de manière très significative en fin d'intervention et il sera nécessaire de pratiquer un fastidieux retrait complet

en fin d'intervention : en effet, le très faible volume de liquide utilisé pendant la procédure (20 à 30 ml) laisse souvent dans l'angle iridocornéen, une large couronne périphérique de visqueux bien visible. Il faudra aller le chercher ensuite sans « stretch » l'incision.

Une alternative séduisante, réside en l'utilisation de visqueux mixtes, cohésifs et dispersifs à la fois, ou de dispersifs moins denses, qui offriront un compromis très intéressant en associant une bonne protection endothéliale dans le cadre de la C-MICS et plus de facilité au retrait, favorisant ainsi le respect de l'incision.

### ■ La réalisation du rhexis par 1.8 mm

S'il reste simple de réalisation, le capsulorhexis se doit d'être d'une taille adaptée à celle de l'implant ; en effet, l'étroitesse de l'incision limite l'amplitude de mouvement des pinces. La tendance est à la réalisation de rhexis de taille insuffisante ; ceci est généralement constaté lors des premiers cas. Si l'étroitesse de l'incision surprend un peu lors des premiers cas, l'avantage de l'étanchéité de la micro incision garanti une excellente stabilité de la CA avec très peu d'extravasation de visqueux par l'incision.

La réalisation du rhexis par 1.8mm peut se faire avec les mêmes instruments que lors d'une incision classique. Bien entendu, l'aiguille, des pinces à commandes distales, ou croisées, sont très intéressantes à travers une petite incision, mais il faut savoir que bon nombre de pinces traditionnelles peuvent être utilisées et permettent le plus souvent de bien conduire le rhexis avec un excellent « retour » du comportement élastique de la capsule. De plus, leur longévité et leur coût sont bien meilleurs que pour les pinces à commande distale...



## ■ L'hydrodissection

C'est une étape importante ; elle ne génère pas de surpression délétère, dès lors que l'injection reste modérée 0.3 à 1 ml. Comme au cours d'une intervention par incision classique, une bonne rotation du noyau facilite les étapes ultérieures et surtout va permettre de limiter les mouvements de la pièce à main, ce qui permet de préserver l'intégrité de l'incision.

## ■ La phase ultrasonique

Avant d'exposer les aspects de la spécificité chirurgicale en micro-coaxiale, et sans entrer trop dans les détails, il faut cependant effectuer un bref retour sur la technologie qui nous est proposée aujourd'hui afin de mieux comprendre l'évolution et surtout pourquoi la micro-coaxiale est en passe de devenir très rapidement le nouveau standard pour la chirurgie cristallinienne permettant ainsi aux patients opérés de cataracte de bénéficier aussi, et dans le même temps, d'une chirurgie réfractive moderne.

Depuis plus de deux ans, le marché français de la micro-coaxiale 1.8 mm est lié principalement à une machine, le Stellaris® de la société Bausch & Lomb. En effet, si la mini-incision par 2.2 mm, associée au concept OZil® développé par Alcon sur l'Infiniti®, l'a précédée, en revanche son évolution vers la micro-incision de ce concept marque le pas ; la frontière entre mini 2.2 et micro 1.8 est ainsi bien marquée. D'autres compagnies proposent des solutions en micro-incision mais elles sont moins présentes actuellement dans nos blocs.

Ce paragraphe va donc se référer à une expérience acquise sur la machine actuellement la plus représentative du marché pour la C-Mics 1.8mm, à savoir le Stellaris®.

La réalisation de la phase de phacoémulsification proprement dite, n'est pas

fondamentalement bouleversée par la réduction de la taille de l'incision car les progrès techniques par rapports aux générations précédentes de phaco-émulsificateurs sont évidents.

La gestion des US est optimisée tant, au niveau de leur programmation qui se fait au choix de l'opérateur, que dans leur mode de délivrance lui aussi incrémenté par des pièces à mains à rendement très efficaces. Cette combinaison d'améliorations permet de s'attaquer aujourd'hui à tous types de noyaux avec une certaine sérénité. La bonne gestion fluïdique est capitale : nous travaillons aujourd'hui avec des incisions beaucoup plus étanches qui permettent, malgré des volumes et des pressions d'infusion plus faibles, une excellente stabilité de chambre. La stabilité obtenue est souvent bien meilleure qu'en incision traditionnelle même associée à un contrôle de la PIO. La plupart des chirurgies micro-coaxiales 1.8 mm, se font avec des volumes de passages de solution en intra oculaire de l'ordre de 20 à 30 ml au total. Ces volumes sont extrêmement diminués par rapport à ceux consommés avec une incision de 2.8 mm ; ceci concourt d'autant mieux à la protection des structures, endothéliales notamment, que les produits visco-élastiques ne subissent que peu les phénomènes de wash out et garantissent une épargne de la cornée. Dans ces conditions, il est compréhensible que toutes les techniques d'approches du noyau sont ainsi réalisables, et de surcroît, dans un environnement stable. Les ruptures d'occlusions, par exemple, font désormais parties du passé grâce à l'action combinée des réglages de la pompe (ici à « à effet venturi » associée au système de tubulure « stable chamber »).

Cette stabilité fluïdique permet d'augmenter les paramètres d'aspiration en toute sécurité et de compenser ainsi la perte de surface d'aspiration sur nos aiguilles.

Dégagé des contraintes techniques, l'opérateur découvre une phase de phacoémulsification proprement dite qu'il peut dérouler comme en incision traditionnelle mais avec une machine plus performante ! Il faut alors simplement s'attacher à adapter les mouvements de la pièce à main pour préserver l'intégrité de l'incision.

On ne le dira jamais assez, mais la gestuelle de la pièce à main sera le plus radiare possible dans l'incision : c'est le point capital pour ne pas être délétère et perdre le bénéfice de la miniaturisation de l'incision en créant un stretching non contrôlé. Il faut se souvenir que le micromanipulateur est plus à l'aise dans la paracentèse que la pièce à main dans son incision. C'est le micromanipulateur qui doit si besoin amener les fragments en bout de sonde. Bien souvent la chirurgie est plus rapide qu'en incision traditionnelle grâce à l'efficacité de la technique et la stabilité peropératoire qui est associée.

Le respect de l'incision est le seul leitmotiv qu'il faut intégrer.

## ■ La phase de lavage des masses et polissage

Naturellement, cette phase bénéficie aussi de l'excellente fluïdique associée à l'étanchéité de l'incision préservée ce qui la rend très aisée. Toutes les pièces à main sont à la disposition de l'opérateur, pièces droites, courbes, usage unique...Il faut simplement se souvenir qu'une hydrodissection bien conduite va favoriser le lavage des masses.

## ■ L'implantation

Elle est sécuritaire et aisée après l'injection de PVE qui doit être faite sans excès dans un milieu stable car très étanche.

L'injection de l'implant est une injection en berge : le biseau de la cartouche est simplement introduit sous l'incision et l'injecteur est initialement positionné plutôt horizontal. Ensuite, lors de la poussée du piston, l'implant s'engage alors directement dans le tunnel cornéen qui va servir de guide. Ensuite, il faut verticaliser l'injecteur une fois l'implant bien engagé, pour le diriger ainsi directement dans le sac capsulaire et poursuivre la poussée du piston sans à coup. L'implant a alors de bonnes chances d'être d'emblée placé dans le sac pour la partie distale et l'optique ; il ne reste plus qu'à positionner ensuite la partie proximale, et ce, quelque soit le design de l'implant pourvu qu'il soit monobloc (hydrophile ou hydrophobe mais plutôt asphérique de dernière génération ce qui autorise un gain en épaisseur de l'optique).

Une contre pression, avec un micro-manipulateur par exemple, n'est jamais obligatoire pour une injection par 1.8mm mais peut en revanche s'avérer intéressante pour des incisions plus étroites.

L'injection en berge est donc, une injection maîtrisée, n'induisant pas de stretching important, et qui respecte l'intégrité de l'implant. Enfin, ainsi positionné, l'implant ne sera jamais ainsi au contact de la conjonctive. Il n'y a donc pas plus de risque infectieux que lorsque la

cartouche est avancée dans la chambre antérieure.

Contrairement à des idées répandues, ce protocole d'injection est réalisable aussi bien avec des injecteurs à piston qu'à l'aide d'injecteurs à vis, pourvu qu'ils soient adaptés à des implants monoblocs, hydrophiles ou hydrophobes.

### ■ Le lavage du PVE

Il devra toujours être complet et il faut penser à nettoyer le sac mais aussi l'angle iridocornéen où le visqueux reste volontiers séquestré d'autant que le volume fluide utilisé aura été faible ; c'est là tout l'intérêt d'un produit mixte, cohésif-dispersif qui va offrir on l'aura compris un bon compromis entre sécurité, efficacité et agrément d'utilisation.

### ■ L'incision

Si l'opération a été bien conduite et a respecté l'intégrité de l'incision, l'étalement est au rendez vous. Néanmoins, une légère hydratation de sécurité des berges peut être proposée.

La gestion de l'astigmatisme post opératoire devient une certitude en micro coaxiale 1.8 mm. La topographie cornéenne est, dès le lendemain de l'intervention, superposable à celle

effectuée en préopératoire avec une réfraction cornéenne immédiatement stable.

## Conclusion

C'est ainsi que la chirurgie cristallinienne est aujourd'hui encore plus prédictible sur le plan réfractif. Le passage aux micro-incisions est bien entendu un pré requis absolu pour tous ceux qui veulent faire bénéficier, à ceux de leurs patients qui y sont éligibles, d'une réelle chirurgie phacoréfractive d'autant que l'offre des implants est aujourd'hui très alléchante (diffractifs, accommodatifs, toriques, diffractifs toriques...).

Nous avons ainsi vu, qu'avec la C-Mics, et au prix d'une simple adaptation de notre technique chirurgicale, nous pouvons désormais proposer, au quotidien, et à tous nos patients, une réponse efficace et sécuritaire.

Le marché des machines adaptées à la C-Mics est aujourd'hui encore un peu restreint mais d'ici peu l'industrie nous permettra un choix encore plus ouvert, notamment au niveau des types de pompe pour tout ceux qui restent encore attachés.

L'essor de la Micro-Coaxiale devrait être très rapide dans les prochains mois. ■

Conflits d'intérêts : aucun

## RENCONTRES...

### iVue : l'OCT compact !

Premier OCT pour unité de consultation, l'iVue regroupe l'ensemble des fonctionnalités permettant l'analyse de la cornée, du glaucome, de la rétine.

A l'occasion du 116<sup>ème</sup> congrès de la SFO, du 08 au 11 mai 2010, EBC Médical invite à venir essayer l'OCT iVue, sur son stand F-06, Hall Passy.

*D'après un communiqué de presse de EBC Médical*

### Nouvelle Direction au sein d'AMO France

Après le rachat en 2009 d'AMO par le groupe Abbott, la structure France d'AMO se dote d'une nouvelle organisation pour développer sa présence en France.

Diplômée de l'ISC Paris, forte d'une expérience de 20 ans dans l'industrie de la santé dont plus de 13 ans en optique et ophtalmologie, **Céline Genty** a pris la tête de l'unité France d'Abbott Medical Optics : Chirurgie de la Cataracte (équipements phacos et implants), Chirurgie Réfractive (plateforme iLasik) et activité Corneal avec les produits d'entretien pour lentilles et gouttes de confort.

*D'après un communiqué de presse de AMO France*

# Décollement de rétine exsudatif

CHRISTOPHE MOREL, FRANÇOIS DEVIN, BRUNO MORIN - Centre Paradis Monticelli, Marseille

Le décollement de rétine exsudatif regroupe un ensemble d'étiologies qui ont comme point commun la présence d'un décollement du neuroépithélium cliniquement significatif, sans éléments rhéomatogènes ou tractionnels associés pouvant expliquer ce décollement. La fréquence des décollements de rétine exsudatifs représente dans notre expérience clinique moins de 3% des décollements de rétine vus en consultation.

Le diagnostic de décollement exsudatif est parfois difficile. En effet, Les déhiscences ne sont pas toujours visibles lors de l'examen d'un décollement de rétine rhéomatogène, notamment chez le pseudophaque et il y a alors un risque de diagnostic par excès. De plus un décollement rhéomatogène peut s'associer à un décollement choroïdien ou à une inflammation et peut faire évoquer un décollement exsudatif. Enfin, la présence d'une déhiscence peut être fortuite et n'élimine pas le diagnostic de décollement de rétine exsudatif. Dans notre expérience, le diagnostic de décollement de rétine exsudatif n'est fait que dans la moitié des cas lorsque le patient est adressé dans un centre de chirurgie rétinovitréenne.

De nombreux critères cliniques sont évocateurs et permettent d'orienter le diagnostic mais aucun n'est pathognomonique de décollement exsudatif.

Les principaux éléments cliniques sont :

- l'absence de pigments intra-vitréens

- l'aspect lisse de la rétine sans plis intra-rétiniens
- la mobilité gravitationnelle du décollement de rétine plus facilement visible lors d'un examen au casque avec un patient allongé qui peut tourner la tête dans différentes directions
- une PVR sous rétinienne assez fréquente en l'absence de PVR épirétinienne
- l'absence de ligne de démarcation
- une absence de symptomatologie de décollement du vitré

Sur le plan étiologique, on peut regrouper les affections en plusieurs groupes :

## Les causes inflammatoires

**La maladie de Vogt-Koyanagi-Harada** peut présenter dans sa phase aigue un décollement séreux rétinien pouvant parfois prendre un aspect bulleux. Son caractère bilatéral dans un contexte inflammatoire fait évoquer le diagnostic. La présence de signes neurologiques et dermatologiques associés le confirme et implique une corticothérapie à fortes doses. Un décollement exsudatif plus ou moins important peut également être observé dans l'**épithéliopathie en plaque** et la **rare uvéite sympathique**. Les sclérites peuvent s'associer à une exsudation importante. Un décollement rétinien en regard d'une zone inflammatoire est possible. Dans le cas d'une

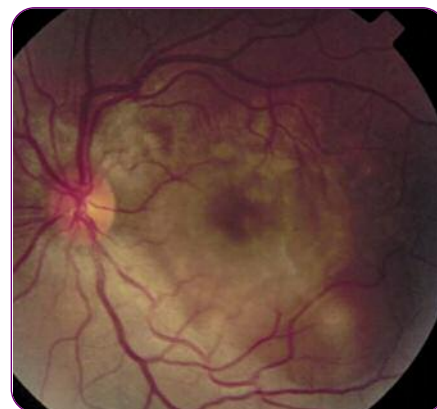

Figure 1 : Maladie de Vogt-Koyanagi-Harada

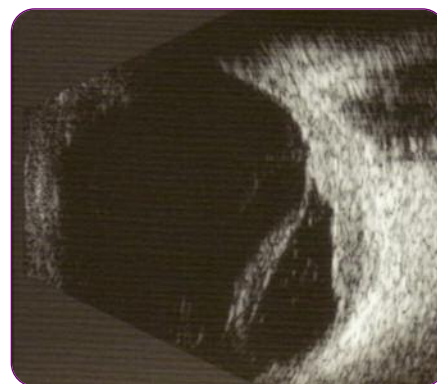

Figure 2 : Métastase de cancer de la prostate : décollement de rétine exsudatif et épaississement choroïdien (échographie B)

sclérite infectieuse sur matériel d'indentation, le diagnostic différentiel avec une récurrence d'un décollement de rétine rhéomatogène est à prendre en compte.

## Les causes vasculaires et hémodynamiques

La maladie de Coats, unilatérale dans au moins 90 % des cas, touche préférentiellement les sujets de sexe masculin.

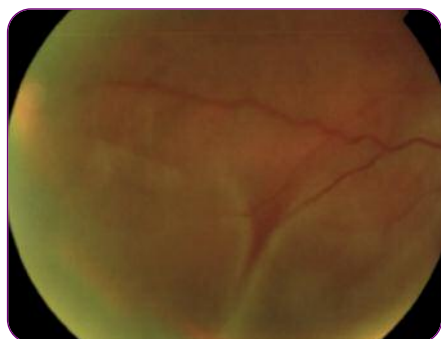

Figure 3 : Même patient photo 2, décollement inférieur en double poche

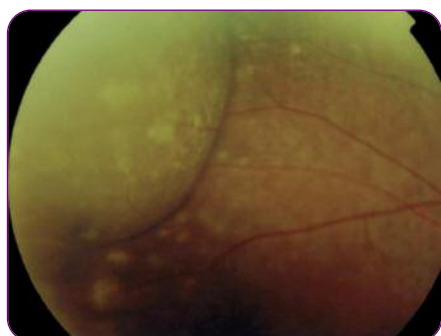

Figure 4 : Volumineux décollement choroidien dans le cadre d'une chorio-rétinopathie exsudative périphérique liée à l'âge : risque de déchirure de l'épithélium pigmenté et de décollement de rétine exsudatif secondaire.

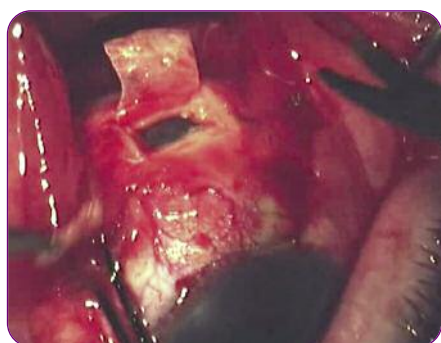

Figure 5 : Volet scléral dans le cadre d'un syndrome d'effusion uvéale

Elle associe des télangiectasies de la rétine plus ou moins étendues, fusiformes, en chapelets, veineuses ou artérielles à des exsudats durs et un décollement de rétine exsudatif qui peut être total lorsque le diagnostic est fait tardivement chez l'enfant. Le traitement par photocoagulation des lésions a de bons résultats dans les formes débutantes. Une chirurgie vitréorétinienne est nécessaire dans les formes complexes associées à un décollement important.

**La vitréorétinopathie exsudative familiale**, affection autosomique dominante, présente des vaisseaux périphériques tortueux et dilatés associés à une exsudation intra et sous rétinienne et des tractions vitréorétiniennes. Le contexte familial aide grandement au diagnostic.

**La maladie de Von Hippel-Lindau** (autosomique dominante) présente sur le versant ophtalmologique des hémangiomes capillaires chez environ 50% des cas. Souvent multiples et bilatéraux, ils entraînent lorsqu'ils grossissent, des décollements de rétine exsudatifs. La dilatation des vaisseaux afférents et efférents de la tumeur vasculaire est alors visible. Le traitement précoce des lésions par photocoagulation est très efficace. Un suivi à vie pour détecter les nouvelles lésions afin de les traiter à temps est impératif. Lorsque la lésion est plus grosse, la cryothérapie peut être nécessaire et en cas de décollement de rétine, une chirurgie endoculaire doit être discutée si les hémangiomes sont de grande taille et associé à un soulèvement important.

**Les hémangiomes choroïdiens** sont généralement associés à un décollement exsudatif de la rétine lorsqu'ils sont symptomatiques. Celui-ci est alors rarement bulleux. L'aspect clinique avec sa coloration orangée, son illumination en lampion et les clichés angiographiques en fluorescéine et

surtout en vert d'indocyanine permettent le diagnostic.

Les hémangiomes diffus de la choroïde de la rétine visibles dans les syndromes de Sturge-Weber peuvent s'associer à un décollement de rétine total en l'absence de traitement.

**Un macro anévrysme** centrante une couronne d'exsudats secs n'entraîne que rarement un décollement cliniquement important.

**La toxémie gravidique** peut entraîner un décollement de rétine bulleux bilatéral exsudatif. Le contexte et la prise de la tension artérielle donnent rapidement le diagnostic. Un même tableau peut être observé en cas d'hypertension artérielle maligne, associée ou non à des exsudats cotonneux et à œdème papillaire.

## Les causes tumorales

Outre le fait qu'une tumeur dans des conditions de visualisation médiocres peut être prise pour un décollement de rétine, la présence d'un décollement exsudatif est très fréquemment associé à un processus prolifératif choroïdien malin. Quasi constant dans les mélanomes de la choroïde, le décollement exsudatif est aussi présent lors de métastases choroïdiennes dans environ trois quarts des cas et peut être parfois bulleux rendant la visualisation des métastases difficiles. En fréquence, les tumeurs primitives le plus souvent responsables sont le carcinome du sein et le cancer broncho-pulmonaire.

L'apport de l'échographie en mode B est majeur et sera à proposer dès qu'une suspicion de localisation primitive ou secondaire existe. Elle permettra aussi de diagnostiquer les décollements choroïdiens non tumoraux secondaires à un décollement de rétine rhégmato-gène.

Chez le jeune enfant, le décollement de rétine rhégmato-gène est très rare. Devant un tel tableau, un rétinoblastome doit être évoqué de principe.

## Les causes uvéales

**L'épithéliopathie rétinienne** diffuse, dans sa forme majeure peut s'associer à un décollement de rétine bulleux. Ceci se voit surtout lorsqu'il y a eu un traitement corticoïde inopportun important et prolongé.

**La chorio-rétinopathie exsudative périphérique liée à l'âge** entraîne des décollements de l'épithélium pigmenté périphérique qui peuvent être étendus et importants. Leur éventuelle déchirure s'associe à une exsudation importante qui peut soulever le neuroépithélium jusqu'au pôle postérieur avec formation assez fréquente d'une prolifération sous rétinienne. L'utilisation d'anti VEGF, ou une chirurgie dans des cas exceptionnels sont alors à discuter.

**Le syndrome d'effusion uvéale** est une cause classique de décollement de rétine exsudatif, souvent bilatéral et plus ou moins asymétrique. Classiquement observé dans des yeux nanophtalmes, il peut être retrouvé dans des yeux de longueur axiale normale avec ou sans sclère d'épaisseur anormale. Ce syndrome, généralement non répondeur à une corticothérapie, nécessite un traitement chirurgical réalisant des volets scléaux dans les quatre quadrants. ■

Conflits d'intérêts : aucun

## RENCONTRES...

### Forum Européen du Handicap 2010 (Fougères, mars 2010) : Carl Zeiss Vision partenaire du Réseau Basse Vision 35

Carl Zeiss Vision, spécialiste de la basse vision et présentant des innovations technologiques sur le phénomène qu'est la malvoyance

était présent au Forum Européen du Handicap à Fougères le vendredi 12 mars, partenaire du Réseau Basse Vision 35.

Ce Forum a été l'occasion pour Carl Zeiss Vision de montrer son expertise en faveur des personnes souffrant de malvoyance et de DMLA ; informer sur les solutions existantes, renseigner les personnes atteintes et les orienter vers les différentes possibilités de prise en charge. Carl Zeiss Vision a présenté également son innovation technologique ZIK® : réussir à allier un fort grossissement télescopique avec une conception modulaire individualisée. En d'autres termes, cela permet à la personne malvoyante d'utiliser ZIK® pour une vision de loin et de près, avec une optimisation des champs de vision et de luminosité, et une suppression des aberrations périphériques.

*D'après un communiqué de presse de Carl Zeiss Vision*

## B R È V E

La revue Eye a publié en janvier 2010 les résultats d'une étude\* menée par l'équipe du Professeur Souied (Centre Hospitalier Intercommunal de Créteil). Ce travail a évalué de manière prospective les résultats fonctionnels et les modifications morphologiques du traitement des **anastomoses chorioretiniennes de la DMLA exsudative par le ranibizumab** (Lucentis). L'étude a inclus 29 yeux naïfs de 26 patients consécutifs, ayant des anastomoses chorioretiniennes (Retinal Angiomatous Proliferation ou RAP), qui ont ainsi reçu des injections intravitréennes de ranibizumab pendant 12 mois. Le régime thérapeutique suivi était de type «flexible», avec une série initiale de 3 injections; les injections ultérieures étant décidées en fonction des critères suivants : perte d'acuité visuelle d'au moins cinq lettres associée à la présence de fluide dans la macula, augmentation de l'épaisseur rétinienne centrale d'au moins 100 microns, et/ou persistance de fluide dans la macula (en OCT), apparition de nouvelles hémorragies maculaires, persistance de la diffusion en angiographie à la fluorescéine.

Au terme du suivi de 12 mois, les résultats de l'étude font apparaître un taux de stabilisation de l'acuité visuelle (défini comme une perte de moins de 15 lettres d'acuité visuelle) de 86,2%, soit 25 yeux sur 29. Dix-neuf yeux (65,5%) ont maintenu ou amélioré leur acuité visuelle, et 3 yeux (10,3%) ont gagné au moins trois lignes d'acuité visuelle. Dans le même temps, l'épaisseur rétinienne centrale s'est améliorée, passant de 386 à 216 microns en moyenne. Le nombre moyen d'injections était de 5,8. Aucun évènement indésirable n'est survenu au cours de l'étude.

En conclusion, ces résultats démontrent que les injections intravitréennes de ranibizumab (Lucentis) sont un traitement efficace des anastomoses chorioretiniennes de la DMLA, permettant de stabiliser l'acuité visuelle et de diminuer l'épaisseur rétinienne centrale.

\* Atmani K, Voigt M, Le Tien V, Querques G, Coscas G, Soubrane G, Souied EH. Ranibizumab for retinal angiomatous proliferation in age-related macular degeneration. Eye (Lond). 2010 Feb 12. [Epub ahead of print]



# Apport de l'étude de l'hystérèse de la cornée dans l'évaluation de la pression intra oculaire (PIO) par l'Ocular Response Analyzer (ORA), intérêt clinique dans le glaucome

ETIENNE BODART - Centre de la Vision- Vandoeuvre -les- Nancy

La mesure de la PIO représente un temps cardinal de l'examen ophtalmologique ; réalisée par applantation la valeur de la mesure rend compte de l'ensemble de la pression du globe oculaire.

La présence de la cornée comme interface entre l'appareil de mesure et la pression intra-oculaire induit un biais. Hans Goldmann dans la description du principe de tonométrie par applantation a utilisé les lois physiques d'Imbert et Fick pour mesurer la pression à l'intérieur d'une sphère dont la paroi est considérée comme fine et élastique, ce qui n'est pas le cas de la cornée. Il a donc bien mis en garde les utilisateurs du tonomètre des variations pouvant être en rapport avec :

- l'épaisseur cornéenne, la pachymétrie de référence étant de 520 microns,
- la différence de rayon de courbure entre le méridien le plus plat et le plus cambré ne devant pas excéder 4 dioptries,
- la rigidité ou consistance du tissu cornéen (qualité du collagène stromal (variation ethnique), état d'hydratation).

L'utilisation en pratique quotidienne de l'ORA va permettre de connaître le statut bio-mécanique de la cornée qui dépend à la fois de l'épaisseur, de la courbure et surtout de la rigidité. Ces éléments sont explorés en un temps au cours de l'examen. Le praticien peut donc se faire une idée plus précise de la PIO mais

aussi de la structure complète de la cornée modifiée notamment en cas de chirurgie réfractive, dans les états pré-kératocônique, dans la maladie de Fuchs et dans l'hypertonie oculaire.

## ORA (Ocular Response Analyzer), le principe

Il s'agit d'un matériel comportant deux appareils :

> Un appareil de mesure comparable à un tonomètre à air comprenant un appui frontal pour positionner la tête du sujet devant un cône d'examen qui, muni d'un eye-tracker permet de projeter sur la cornée un jet d'air calibré en temps et en puissance. Le déplacement de la cornée sous l'influence du jet d'air est analysé par un système opto-électrique intra-rouge (Figure 1).

> Le deuxième appareil est constitué par le moniteur informatique qui permettra la présentation des résultats sous deux formes :

- un tableau présentant la représentation graphique de l'examen,
- une courbe verte d'allure Gaussienne représentant la pression du souffle d'air,
- deux tracés : un tracé rouge et un tracé bleu qui sont les témoins de la réflexion de la lumière infra-rouge par la cornée lors de son mouvement sous l'influence

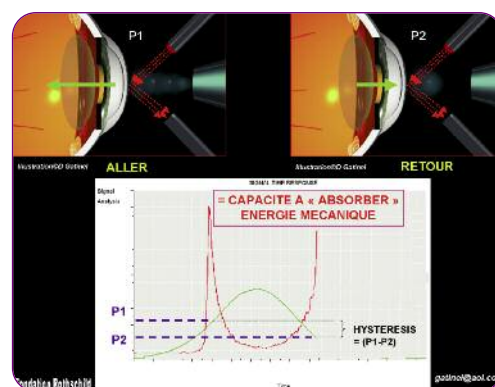


Figure 1 : schéma simplifié du principe de l'ORA (d'après Damien Gatineau)

du flux d'air, le tracé bleu étant une réduction du bruit de fond du premier enregistrement.

## Analyse du tracé rouge

Il se compose de trois temps.

> Le premier pic témoigne de la résistance de la cornée.

Sous l'influence du flux d'air, la cornée va résister puis s'aplanir une première fois en réalisant à ce moment là un renvoi maximum d'infra-rouge : c'est le premier pic.

> Sous l'influence du flux d'air qui continue de progresser, la cornée s'enfonce dans la chambre antérieure, elle se comporte alors comme un miroir divergent d'où une diminution de la



lumière infra-rouge. Le tracé rouge décrit une courbe concave avec plus ou moins d'oscillations. Le flux d'air étant coupé, le mouvement de la cornée va repartir vers l'avant le tracé présente un second pic c'est la seconde applanation : c'est la réponse de la cornée.

> Enfin, la cornée reprend sa position initiale plus ou moins rapidement : c'est la résonance.

L'originalité du système ORA, est de mesurer la pression lors des deux applanations successives de la cornée à l'aller et au retour.

L'amplitude des courbes, la présence d'oscillations vont permettre de décrire tout un ensemble d'anomalies fort utiles dans l'analyse clinique.

## Représentation numérique des paramètres bio-mécaniques

Il existe quatre paramètres qui seront analysés (Figure 2).

> L'hystérésis cornéen (CH : Cornea Hysteresis).

C'est la propriété d'un système physique à réagir lentement lorsqu'une force lui est appliquée. Cette propriété associe deux composantes, une visqueuse et une élastique.

C'est donc la capacité visco-élastique de la cornée à répondre à la force d'applanation qui lui est appliquée qui

va être analysée et mesurée. Elle correspond à la différence des pressions P1 et P2, donc  $CH = P1 - P2$ .

Sa valeur de référence est établie autour de 11.

Dans la cornée c'est le stroma qui représente l'élément visqueux. Les membranes basales étant élastiques la viscosité donc l'hystérèse CH est diminuée lorsque le stroma est altéré.

> Le facteur de résistance cornéen (CRF : Corneal Resistance Factor).

Il représente la force de pression minimum à partir de laquelle la cornée va commencer son mouvement d'applanation. Le logiciel de l'ORA calcule cet indice avec la forme suivante :  $P1 - K \times P2$  :  $K = 0,7$ .

Un CRF élevé, supérieur à 14 est souvent corrélé à une pachymétrie élevée.

Un CRF inférieur à 8 traduit une moindre capacité de résistance du mur cornéen comme dans les états pré-kératoconiques ; on le rencontre également dans les glaucomes très évolués.

> La PIO Goldmann (PIO G).

Elle représente la moyenne  $P1 + P2 / 2$  : c'est l'équivalent de la mesure retrouvée avec un tonomètre classique.

> La pression intra-oculaire cornéenne compensée (PIO CC).

C'est la pression obtenue en tenant compte du comportement visco-élastique de la cornée. Elle est donnée par la formule suivante :

$$PIO\ CC = P2 - K \times P1 : K = 0,43.$$

## Intérêt clinique de l'ORA dans l'évaluation de la PIO

Les principales combinaisons des paramètres avec leur interprétation sont mentionnées dans le **tableau**.

Exemples cliniques :

> La pression intra-oculaire cornéenne compensée (PIO CC) est égale à la pression Goldmann.

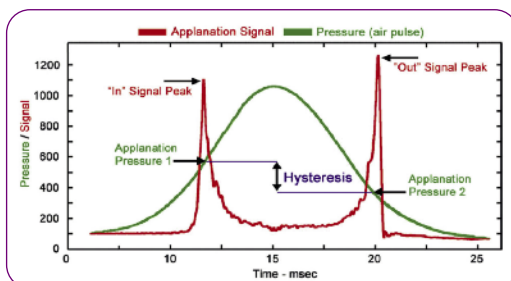
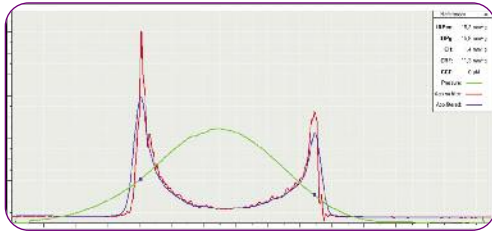


Figure 2 : l'analyse du tracé de l'ORA

### Biomécanique de la cornée et PIO Différentes situations

Questions	PIOcc	PIO Gold	CH	CRF	Apla + -	réponse
Tout va bien	Nx	Nx	Nx	Nx	+	La PIO est bien évaluée par applanation classique biomécanique +
Hypertonie : -Avant traitement	>>	>>	<	Nx	+	La diminution du CH signe l'impact dans la cornée de l'hypertonie oculaire après traitement l'hystérèse se normalise
-Après traitement	Nx	Nx	Nx	Nx	+	
Hypertonie : Faux positifs	Nx	>>	>>	>>	-	Surestimation de la PIO par applanation=pachymétrie élevée
Faux négatifs	>>	>>	<	>>	-	Hypertonie oculaire avérée malgré une cornée épaisse
Glaucome à pression normale ?	>>	Nx	<<	Nx ou <	-	La cornée présente une structure biomécanique affaiblie la PIO est sous évaluée
Rien ne va plus	>> ou ?	>> ou ?	<<	<<	-	Atteinte biomécanique sévère la PIO n'est pas mesurable par applanation

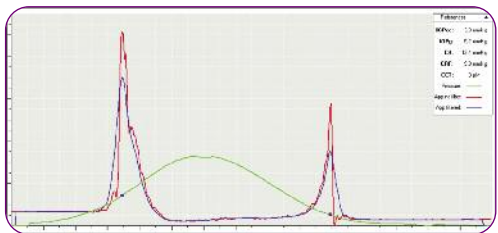
Tableau : Les interprétations en fonction des paramètres de l'ORA



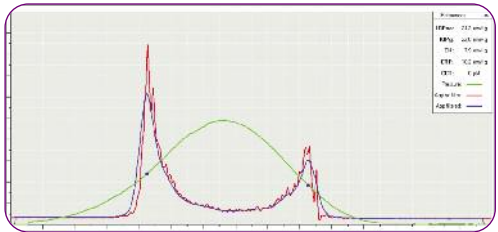
#### Exemple 1

##### Examen Normal :

Indices biomécaniques CH et CRF normaux voisins de 11 mm Hg, Pics fins et réguliers pas d'oscillations, PIO Goldmann et PIO cornéenne compensée comparables.

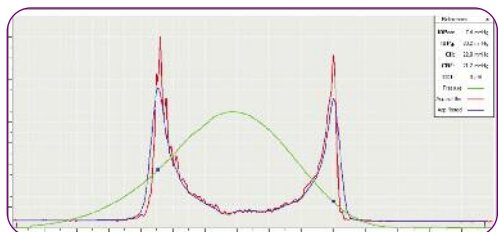


#### Exemple 2 œil droit



#### Exemple 2 œil gauche :

Modifications des indices biomécaniques et de la PIO chez un patient ayant été traité par sclérectomie profonde de l'œil droit. A gauche le traitement médical est insuffisant.



#### Exemple 3 Faux Positif :

PIO Goldmann élevée à 20 mm Hg, PIO cornéenne compensée à 7.4 mm Hg, Paramètres biomécaniques CH et CRF à 22 mm Hg, Pachymétrie à 600 µm.

L'aplanation classique surévalue la PIO, le stroma est épais et visqueux La courbe montre des pics élevés et peu d'oscillations.

Elles sont normales, inférieures à 21 mm Hg. L'hystérèse CH et le CRF présentent des valeurs normales voisines de 11.

L'allure des courbes montre des pics fins, bien formés, il y a peu d'ondulation et peu de phénomènes de résonance. Le comportement bio-mécanique ou visco-élastique de la cornée est tout à fait satisfaisant : on peut donc penser que la pression intra-oculaire mesurée par aplanation est peu influencée par l'état bio-mécanique de la cornée (exemple 1).

> La pression intra-oculaire cornéenne compensée est égale à la pression Goldmann.

Elles sont élevées toutes les deux. L'hystérèse CH est diminuée et le CRF dans la limite de la normale.

Il existe une réelle hypertonie et la baisse du CH est la réponse de la cornée à l'hypertonie oculaire. Il s'agit d'un marqueur qui rend compte du stress cornéen lié à la présence de l'hypertonie.

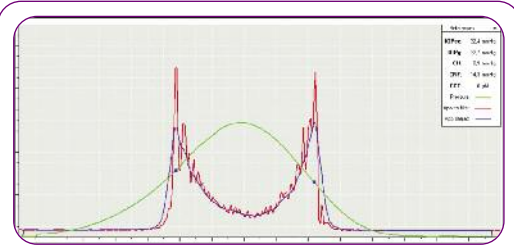
La mise en route d'un traitement va entraîner une baisse de la pression intra-oculaire et une augmentation du CH témoin d'une récupération des facteurs bio-mécaniques donc de l'efficacité du traitement (exemple 2).

> La pression intra-oculaire cornéenne compensée est inférieure à la pression Goldmann : il s'agit là d'un faux positif. Dans les pachymétries élevées les indices bio-mécaniques CRF et CH sont élevés et surtout très proches l'un de l'autre en valeur numérique.

CRF >> 14 CH >> 14 il n'y a pas d'hypertonie. L'épaisseur et la qualité du stroma sont à l'origine de l'erreur de mesure (exemple 3).

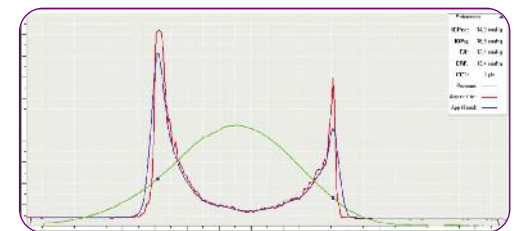
mais attention ...

> La pression intra-oculaire cornéenne compensée est supérieure à la pression Goldmann, la pachymétrie est élevée, CRF élevé et CH diminué. Dans ce cas la courbe présente des ondulations. Le



#### Exemple 4 : PIO Goldmann 32,5 mm Hg, PIO cornéenne compensée 33 mm Hg, CRF à 14,3 mm Hg, CH à 8,9, Pachymétrie 600 µm.

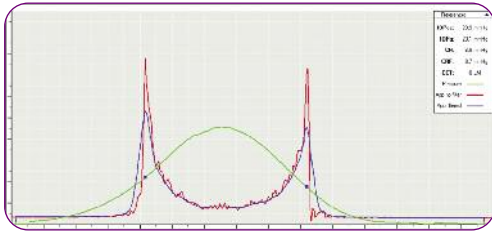
Hypertonie oculaire avérée avec atteinte biomécanique par diminution très nette de l'hystérèse, irrégularité des pics et nombreuses oscillations.



Même patient après 2 mois de traitement. Normalisation des PIO et amélioration de l'hystérèse. La cornée n'est plus soumise au stress de l'hypertonie.

deuxième pic est inférieur et plus large que le premier. Il y a ici une hypertonie intra-oculaire potentiellement glaucomateuse. L'erreur serait de considérer uniquement la pachymétrie et de diminuer de quelques millimètres Hg la pression retrouvée au tonomètre classique. L'étude des paramètres bio-mécaniques, en montrant une discordance entre CRF et CH permet de reconnaître une hypertonie sous-jacente (exemple 4).

> La pression intra-oculaire cornéenne compensée est supérieure à la pression Goldmann, le CH est diminué inférieur à 6 et le CRF diminué inférieur à 8. Nous sommes en présence d'une atteinte bio-mécanique sévère de la cornée. C'est une altération durable : on peut la rencontrer dans des états prékeratoconiques, dans les cornées fines < à 500 microns, en début d'ectasie, dans la maladie de Fuchs et également dans les glaucomes évolués.



Exemple 5

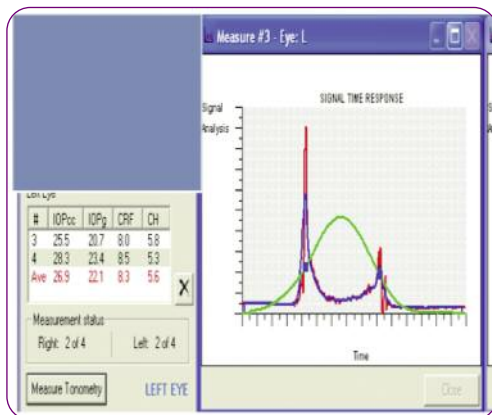
**Glaucome à pression mal mesurée :**

PIO cornéenne compensée à 23,9 mm Hg,

PIO Goldmann 20,1 mm Hg,

CH diminué de façon très nette, témoin d'une mauvaise visco-élasticité,

Pics pointus à base étroite et nombreuses oscillations, l'applanation classique sous évalue la PIO.



**œil gauche :**

PIO CC > PIO Goldmann

Structure biomécanique très altérée indices CH et CRF effondrés, Tracé avec des pics irréguliers et de très nombreuses oscillations, Résonance, le retour à l'état d'équilibre se fait avec irrégularité.

La mesure de la PIO n'est probablement plus possible en applanation

Dans ces cas la courbe présente de nombreuses oscillations et les pics sont larges et de faible amplitude. Il existe souvent un phénomène de résonance associée.

Lorsque les facteurs bio-mécaniques sont très perturbés, on peut mettre en question la valeur de l'applanation et l'opportunité de cet examen.

> La pression intra-oculaire cornéenne compensée est supérieure à la pression Goldmann, le CH est diminué, le CRF reste normal ou faiblement abaissé. C'est le problème d'un glaucome mal équilibré. L'étude bio-mécanique permet

de retrouver une pression supérieure à la pression mesurée par applanation classique, la diminution de l'hystérèse rend compte du stress bio-mécanique sur la cornée et ceci peut redresser le diagnostic de glaucome à pression normale vers un diagnostic de glaucome à pression mal mesurée (exemple 5).

- le dépistage,
- la confirmation du diagnostic,
- dans le suivi et l'observance,
- chez les patients myopes forts (porteurs d'anomalies de la papille et lorsque les moyens d'investigations morphologiques ou fonctionnels du nerf optique sont pris en défaut).

Connaître le profil biomécanique de la cornée permet de valider la valeur de la PIO par applanation classique ou au contraire de douter de sa pertinence lorsque l'état du stroma est modifié après chirurgie réfractive, lors d'un état pré-kératoconique, d'un œdème cornéen, d'une cornée fine, d'un glaucome évolué et d'une altération héréditaire du collagène stromal. ■

Conflits d'intérêts : aucun

## Conclusion

La connaissance de l'état biomécanique de la cornée permet non seulement de préciser la valeur de la PIO mais surtout d'avoir une nouvelle approche conceptuelle permettant de reconnaître l'impact de l'hyper tonie oculaire sur les tissus cornéens avec un intérêt dans :

## RÉFÉRENCES

1. Gatineau D. Evaluation des propriétés biomécaniques de la cornée avec l'ocular response analyzer (ORA) : principes et applications en clinique. *Réflexions Ophtalmologiques* 2007;102 :.
2. Bron A, Schnyder C. In *Glaucome*, coordonnateur A. Mermoud. Editeur Elsevier, 2005, p45-54.
3. Abitbol O. Intérêt de l'ocular response analyzer dans le glaucome. *Réflexions Ophtalmologiques* 2008;13 :.
4. Denis P. Mieux comprendre les relations entre cornée et PIO. *Réflexions Ophtalmologiques* 2009;124 :.
5. Radcliffe N, Shimmyo M. Hysteresis and intraocular pressure of normal, high tension and normal tension glaucoma eyes. *n.y. presbyterian hospital W Cornell medical center may 2009*
6. Goldmann H, Schmidt T. Applanation tonometry. *Ophtalmologica* 1957;134 :221-42.
7. Touboul D, Roberts C, Kérautret J, Garra C, Maurice-Tison S, Saubusse E, Colin J. Correlations between corneal hysteresis, intraocular pressure, and corneal center pachymetry. *J Cataract Refract Surg* 2008;34 :616-22.
8. Muller LJ, Pels E, Vrensen GF. The specific architecture of the anterior stroma accounts for maintenance of corneal curvature. *Br J Ophthalmol* 2001;85 :437-43.
9. Luce DA. Determining in vivo biomechanical properties of the cornea with an ocular response analyzer. *J Cataract Refract Surg*, 2005;31 :156-62.
10. Montard R, Kopito R, Touzeau O, Allouch C, Letaief I, Borderie V, Laroche L. Ocular Response Analyzer : étude de fiabilité et de corrélation sur des yeux normaux. *J Fr Ophtalmol* 2007;30 :978-84.
11. Shah S, Laiquzzaman M, Cunliffe I, Mantry S. The use of the Reichert ocular response analyzer to establish the relationship between ocular hysteresis, corneal resistance factor and central corneal thickness in normal eyes. *Cont Lens Anterior Eye* 2006;29 :257-62.
12. Congdon NG, Broman AT, Bandeen-Roche K, Grover D, Quigley HA. Central corneal thickness and corneal hysteresis associated with glaucoma damage. *Am J Ophthalmol* 2006;141 :868-75.
13. Bochmann F, Ang GS, Azuara-Blanco A. Lower corneal hysteresis in glaucoma patients with acquired pit of the optic nerve (APON). *Graefes Arch Clin Exp Ophtalmol* 2008;246 :735-8.
14. Martinez-de-la-Casa JM, Garcia-Feijoo J, Fernandez-Vidal A, Mendez-Hernandez C, Garcia-Sanchez J. Ocular response analyzer versus Goldmann applanation tonometry for intraocular pressure measurements. *Invest Ophthalmol Vis Sci* 2006;47 :4410-4.
15. Medeiros FA, Weinreb RN. Evaluation of the influence of corneal biomechanical properties on intraocular pressure measurements using the ocular response analyzer. *J Glaucoma* 2006;15 :364-70.
16. del Buey MA, Cristobal JA, Ascaso FJ, Lavilla L, Lanchares E. Biomechanical properties of the cornea in Fuchs' corneal dystrophy. *Invest Ophthalmol Vis Sci* 2009;50 :3199-202.
17. Sun L, Shen M, Wang J, Fang A, Xu A, Fang H, Lu F. Recovery of corneal hysteresis after reduction of intraocular pressure in chronic primary angle-closure glaucoma. *Am J Ophthalmol* 2009;147 :1061-6, 1066 e1-2.
18. Shah S, Laiquzzaman M, Yeung I, Pan X, Roberts C. The use of the Ocular Response Analyzer to determine corneal hysteresis in eyes before and after excimer laser refractive surgery. *Cont Lens Anterior Eye* 2009;32 :123-8.





Vendredi 25 & Samedi 26 juin 2010

## Actualités diagnostiques et thérapeutiques

Coordination scientifique :

P. Blain (Clinique Sourdeille), F. Lignereux (Polyclinique de l'Atlantique), M. Weber (CHU Nantes)

4<sup>ème</sup> Congrès  
OphtAtlantic  
La Baule 2010  
Palais des Congrès - Atlantia

### ► Vendredi 25 juin - Journée matin

8h30 - 9h30 *3 Ateliers en parallèle*

#### Atelier 1 - « Orbito-palpébral »

- \* Esthétique du regard en 2010 : options et stratégie. P. Escalas
- \* Les ptosis : quelle technique choisir ? L. Stork, JM. Halbardier
- \* Quand ça mouille trop mais que ça passe bien B. Vabres
- \* En attente M. Mercié
- \* En attente N. Bouamama

#### Atelier 2 - « Réfractive »

- \* Photoablation guidée par aberrométrie : méthodes et résultats P. Blain
- \* Photoablation guidée par topographie : méthodes et résultats Th. Chazalon
- \* Chirurgie réfractive et pathologies oculaires : que faire ? I. Orignac
- \* Cataracte : nouvelle vision, nouvelle approche P.-J. Pisella

#### Atelier 3 - « Imagerie du segment postérieur »

- \* Quand demander un cliché en autofluorescence ? C. Schulze
- \* Nouveaux champs d'exploration grâce au SD-OCT O. Lebreton
- \* Mort annoncée de l'angiographie I. Meunier
- \* Imagerie du nerf optique et maladie glaucomateuse : est-ce utile et faut-il s'équiper ? PY. Santiago

9h30 - 10h *Pause-café et visite de l'exposition*

10h - 10h10 *Présentation du Congrès*

P. Blain, F. Lignereux et M. Weber

10h10 - 10h45 *Conférence  
« L'avenir de l'ophtalmologie »*

B. Cochener et JB. Rottier

10h45 - 12h15 *Plénière « Rétine médicale »*

Président : F. Lignereux - Modérateur : JF. Korobelnik

- \* DMLA & Anti-VEGF : quand commencer, comment continuer, quand s'arrêter ? S. Yves Cohen
- \* Lampe à fente-OCT : premières expériences F. Lignereux
- \* Quelles sont les maculopathies de la cinquantaine en dehors de la DMLA ? I. Meunier
- \* Le point en 2010 sur le traitement de l'œdème maculaire du diabétique F. Becquet
- \* Quels traitements demain dans l'OVCR ? : encore des IVT ! J-F. Korobelnik

12h15 - 13h *Symposium Satellite 1 (Hoya Europe GMBH)*

13h - 14h00 *Cocktail déjeunatoire au sein de l'exposition*

### ► Vendredi 25 juin - Journée après-midi

14h00 - 15h *3 Ateliers en parallèle*

#### Atelier 4 - « Exploration du segment antérieur »

- \* Les applications pratiques de l'aberrométrie P. Blain
- \* Les applications pratiques de la topographie d'élévation L. Leininger
- \* Tumeurs et UBM : corrélation avec photographie et OCT du segment antérieur X. Zanolighi

#### Atelier 5 - « Glaucome » Points clefs en glaucome

- \* Tous les glaucomes évoluent ils ? M. Mercié
- \* Limitation des analyseurs de la TNO G. Peigné
- \* Apport de l'analyse de progression du champ visuel C. Cochard
- \* Les limitations du champ visuel I. Orignac
- \* Les collyres sont ils toxiques ? H. Bresson-Dumont
- \* Savoir bien poser une indication de laser ou chirurgicale PY. Santiago

#### Atelier 6 - « Contactologie »

- \* Contactologie & Chirurgie réfractive : amies - ennemies S. Leboucher, A. Lemoine
- \* Le boom des lentilles multifocales : les vraies raisons de leur succès MN. George

15h - 15h30 *Pause-café et visite de l'exposition*

15h30 - 17h *Plénière « Uvéites en 2010 »*

Président : M. Weber - Modérateur : Ph. Le Hoang

- \* De la difficile intégration des progrès dans la pratique quotidienne C. Herbort
- \* Intérêt du PET scan dans les uvéites L. Kodjikian
- \* & Toxoplasmose oculaire : faut-il traiter systématiquement ? Ph. Le Hoang
- \* Stratégies thérapeutiques devant une uvéite non infectieuse M. Weber
- \* Apport de l'autofluorescence et de l'OCT & traitements des œdèmes maculaires uvéitiques

17h - 17h45 *Symposium Satellite 2*

soirée

20h *Symposium - Restaurant de plage*

Sur inscription

## ► Samedi 26 juin - Matinée

8h30 - 9h30

3 Ateliers en parallèle

### Atelier 7 - « Ophtalmo-pédiatrie »

\* Pièges à éviter dans l'amblyopie - du diagnostic au traitement (2 exposés)

V. Aubert et J.-L. Llamas

\* Quand ne pas prescrire la correction optique totale ?

A. Pêchereau

\* Troubles oculomoteurs : quels indices conduisent à l'interrogatoire des neurones ?

G. Le Meur

### Atelier 8 - Cas Vidéos de « Rétine chirurgicale »

Présentés par :

J. Gambrelle, J.-F. Charlin, J.-L. Guyomard, O. Lebreton, M. Weber, F. Becquet, J.-F. Le Rouic, F. Thomas, H. Conrath, F. Lignereux

### Atelier 9 - Vidéos de « Chirurgie du Segment Antérieur »

Coordonné par P. Blain

9h30 - 10h00

Pause-café et visite de l'exposition

10h00 - 11h30

Plénière « Glaucome »

Présidente : H. Bresson- Dumont - Modérateur : J.P. Renard

\* Facteurs vasculaires dans le glaucome : Quoi de Neuf ?

H. Bresson- Dumont

\* HRT, GDx, OCT : analyse de la TNO et des FNR dans le glaucome en 2010

J.-P. Renard

\* Nouvelles chirurgies dans le glaucome

G. Peigné

\* Objectif Bulle : l'explorer pour la comprendre

P.-J. Pisella

11h30 - 12h15

Symposium Satellite 3

12h30

Cocktail de clôture

## Orateurs

Valérie Aubert  
Nadia Bouamama  
Frank Becquet  
Pierre Blain  
Hélène Bresson- Dumont  
Jean-François Charlin  
Thierry Chazalon  
Catherine Cochard  
Béatrice Cochener  
Salomon Yves Cohen  
Hervé Conrath  
Pierre Escalas  
Joël Gambrelle  
Marie-Noëlle George  
Jean-Laurent Guyomard  
Jean-Michel Halbardier  
Carl Herbot  
Laurent Kodjikian  
Jean-François Korobelnik  
Sylvie Leboucher  
Olivier Lebreton

Phuc Le Hoang  
Anne Lemoine  
Laurent Leininger  
Guylène Le Meur  
Jean-François Le Rouic  
François Lignereux  
Jean-Louis Llamas  
Martial Mercié  
Isabelle Meunier  
Isabelle Orignac  
Alain Pêchereau  
Guillaume Peigné  
Pierre-Jean Pisella  
Jean-Paul Renard  
Jean-Bernard Rottier  
Pierre-Yves Santiago  
Claudia Schulze  
Lionel Stork  
Fabrice Thomas  
Bertrand Vabres  
Michel Weber  
Xavier Zanlonghi

## Inscriptions :

JBH SANTÉ

53, RUE DE TURBIGO - 75003 PARIS

Tél : 01 44 54 33 54 - e-mail : la@jbhsante.fr

Adresser cette fiche  
avec votre règlement à  
**J.B.H. SANTÉ**  
53, rue de Turbigo - 75003 Paris

# Bulletin d'inscription

## 4<sup>ème</sup> Congrès OphtAtlantic

**La Baule, Vendredi 25 & Samedi 26 juin 2010**

Palais des Congrès de La Baule - Atlantia

☐ Pr ☐ Dr ☐ M. ☐ M<sup>me</sup>

Nom : ..... Prénom : .....

Mode d'exercice : Hospitalier ☐ Libéral ☐ Mixte ☐

Adresse : .....

Code Postal : ..... Ville : .....

Tél : ..... Fax : ..... Adresse E-mail : .....