





RéfleXions

Ophtalmologiques

152

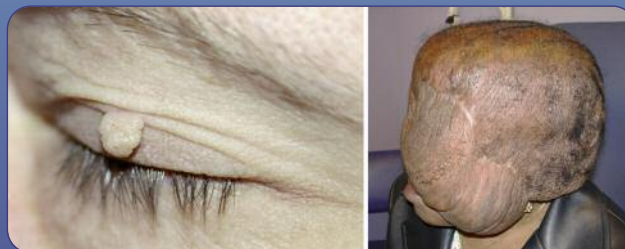février
2012
Tome 17

-  **Glaucome**
Imagerie de l'angle irido-cornéen
dans le glaucome
-  **Surface oculaire**
Sécheresse oculaire :
stratégie thérapeutique
-  **Matériel et technique**
N'oubliez pas la Miragel®
-  **Réfractive (Safir)**
Les Volets Cornéens
aux Femtosecondes

 **6^{ème} Congrès Ophtatlantic**
15 et 16 Juin 2012 - La Baule

Dossier

Chirurgie crânio-faciale



Coordination scientifique :
Jérôme Allali

ISSN : 1274-5243

4
Crédits
FMC
par an

Littéralement « ligne circulaire », l'orbite peut présenter de multiples malformations congénitales ayant des répercussions visuelles, oculomotrices et esthétiques. Appartenant à la fois au crâne et à la face, la chirurgie de l'orbite est aux croisements de l'ophtalmologie, de la chirurgie plastique, de la chirurgie maxillo-faciale, et de la neurochirurgie.

Inventée par le visionnaire Paul TESSIER « qui orbitait autour de l'œil » le Maître du squelette facial, qui le premier en a déplacé les piliers et la voûte, puis développée par Darina Krastinova, la chirurgie crânio-faciale est née en France à Suresnes à l'Hôpital Foch: c'est l'école Française qui a révolutionné la prise en charge des enfants défigurés par leurs fentes, crâniosténoses, tumeurs mais également les gueules cassées...

L'école Française a formé les plus grands chirurgiens crânio-faciaux et oculoplasticiens de par le monde, elle nous a ouvert les yeux sur cette chirurgie aussi difficile qu'impressionnante réalisée par des géants de la chirurgie, mais ce qui la caractérise surtout c'est le partage des connaissances, l'amour de l'enseignement : une philosophie de la médecine.

Par ce dossier particulièrement démonstratif, nous souhaitons donner envie aux jeunes internes d'acquérir cette formation, de se lancer dans ces réparations et de faire évoluer la spécialité, comme notre professeur Darina Krastinova nous en a communiqué la passion.

Gaël Xaufhaire, la référence en oculoplastie en Belgique, vous montrera la cure des exophtalmies basedowiennes majeures, Darina Krastinova vous présentera la prise en charge moderne des faces paralysées, je vous présenterai les fentes faciales et les névromes plexiformes géants que j'ai d'abord commencé à opérer à l'hôpital Necker Enfants-Malades où « l'exceptionnel est quotidien... »

Bonne lecture ! et merci Darina pour tes enseignements et ta philosophie !

Bulletin d'abonnement

Je m'abonne pour un an, soit 10 numéros et hors-série

► Déductible de vos frais professionnels

Médecin	<input type="checkbox"/> 1 an : 60 €	<input type="checkbox"/> 2 ans : 90 €
Institution	<input type="checkbox"/> 1 an : 90 €	<input type="checkbox"/> 2 ans : 160 €
Interne/Étudiant (joindre un justificatif)	<input type="checkbox"/> 1 an : 40 €	<input type="checkbox"/> 2 ans : 60 €
Etranger (Dom-Tom inclus)	<input type="checkbox"/> 1 an : 70 €	<input type="checkbox"/> 2 ans : 130 €

Nom : Prénom :

Adresse :
.....

Email :

Règlement : ☐ Chèque à l'ordre de JBH Santé
☐ Carte bancaire (VISA exclusivement)

N° : | | | | | | | | | | | | | | | | | |

Date d'expiration : | | | | | Cryptogramme : | | | | |

Signature :

Réflexions Ophtalmologiques



Créditez votre FMC : Abonnez-vous

En application de l'arrêté de juillet 2006 portant homologation des règles de validation de la FMC, un abonnement à un périodique médical répondant aux critères de qualité définis par les CNFMC donne droit à 4 crédits FMC/an, dans la limite de 40 crédits sur 5 ans.

Le critère retenu pour marquer la démarche volontaire du médecin est le paiement d'un abonnement. Cet abonnement doit être prouvé par une facture.

Bulletin à retourner à :
JBH Santé,
53, Rue de Turbigo - 75003 PARIS
Une facture justificative vous sera adressée

COMITÉ SCIENTIFIQUE

J.P. ADENIS	J.L. DUFIER	A. MATHIS
J.L. ARNE	P. GASTAUD	M. MONTARD
G. BAIKOFF	A. GAUDRIC	S. MORAX
Ch. BAUDOUIN	Ph. GIRARD	J.P. NORDMANN
J.P. BERROD	H. HAMARD	Y. POULIQUEN
A. BRON	T. HOANG XUAN	G. RENARD
E. CABANIS	J.F. KOROBELNIK	G. SACHS
G. CHAINE	D. LEBUISSON	J. SAHEL
J. COLIN	J.F. LE GARGASSON	J.J. SARAGOUSSI
Ch. CORBE	P. LE HOANG	G. SOUBRANE
G. COSCAS	Y. LACHKAR	M. WEISER
Ph. DENIS	P. MASSIN	

COMITÉ DE RÉDACTION ET DE LECTURE

Glaucome : Alain BRON
Infectiologie : Isabelle COCHEREAU,
Tristan BOURCIER
Rétine médicale : Eric SOUÏED, Karim ATMANI
Uvéites : Bahram BODAGHI
Neuro-ophtalmologie : Dan MILÉA
Ophtalmo-oncologie : Laurent KODJIKIAN
Surface oculaire : Serge DOAN
Cornée : Benoît BRIAT, Marc MURAINÉ,
David TOUBOUL
Cataracte : Pascal ROZOT, Patrice VO TAN,
Hervé ROBIN
Contactologie : Martine CROS-BOIDEVEZI
Rétine chirurgicale : Frank BECQUET,
Laurent KODJIKIAN
Chirurgie réfractive : Olivier PRISANT
Paupière et orbite : Eric LONGUEVILLE,
Jean-Marie PIATON
Strabo/ophta pédiatrie : Emmanuel BUI QUOC
Chirurgie crânio-faciale : Jérôme ALLALI
Congrès, Divers : Arnaud SAUER

Directeurs de la rédaction :
Bahram BODAGHI et Pierre-Yves SANTIAGO
Rédacteur en chef : Olivier PRISANT
Conseiller Spécial de la Rédaction : Alain GAUDRIC

UNE ÉDITION J.B.H. SANTÉ

53, rue de Turbigo - 75003 Paris
Tél. : 01 44 54 33 54 - Fax : 01 44 54 33 59
E-mail : la@jbhsante.fr
Site : <http://www.jbhsante.fr>
Directeur de la publication : Dr Jacques HALIMI
Secrétariat Général de rédaction : Yaëlle ELBAZ
Maquette : Clémence KINDERF
Service commercial : Nathalie BOREL
Abonnements : Louise ASCOLI

Imprimerie GYSS
ISSN : 1274-5243
Commission paritaire : 0112 T 81079
Dépôt légal : 1^{er} trim. 2012

SOMMAIRE

5 Editio ————— Jérôme Allali

DOSSIER

CHIRURGIE CRÂNIO-FACIALE

- 8 Abord crânio-facial des orbitopathies dysthyroïdiennes ——— Gaël Xhaufflaire
- 14 Prise en charge des faces paralysées :
la restauration palpébrale ————— D. Krastinova-Lolov, MD, Kelly, M. Jasinski
- 23 Prise en charge chirurgicale des atteintes orbito-palpébrales de la maladie
de Von Recklinghausen : « petites mises au point sur la NF1 » — Jérôme Allali
- 28 Les fentes orbito-crânio-faciales ————— Jérôme Allali

MATÉRIEL ET TECHNIQUE

- 41 N'oubliez pas la Miragel® ————— JM. Piaton

SURFACE OCULAIRE

- 45 Sécheresse oculaire : stratégie thérapeutique ————— Y. Nochez, P.J. Pisella

GLAUCOME

- 49 Imagerie de l'angle irido-cornéen dans le glaucome ————— A. Labbé et al.

RÉFRACTIVE (SAFIR)

- 55 Les Volets Cornéens aux Femtosecondes ————— B. Cochener

6^{ÈME} CONGRÈS OPHTALANTIC

- 61 15 et 16 Juin 2012 - La Baule

5 ABONNEMENT

48 AGENDA

59-60 RENCONTRES...

éléments joints : 2 encarts jetés

Les articles de "Réflexions Ophtalmologiques" reflètent l'opinion des auteurs et n'engagent en aucune façon la responsabilité de la Société éditrice. Aucun article publié dans ce numéro ne peut être reproduit quels que soient la forme et les procédés sans l'autorisation expresse de l'éditeur.

Abord crânio-facial des orbitopathies dysthyroïdiennes

GAËL XHAUFLAIRE

CHU de Liège - Belgique

résumé

La première description de chirurgie d'expansion orbitaire pour le traitement de l'orbitopathie dysthyroïdienne revient à Dollinger, en 1911 : il effondre la paroi externe de l'orbite par l'abord latéro-orbitaire décrit antérieurement par Kronlein. Depuis 100 ans, de multiples techniques de décompression orbitaire ont été détaillées et comparées. Toutes les faces de la pyramide orbitaire ont été proposées à l'effondrement par tous les abords chirurgicaux possibles. Bien qu'aucun consensus strict ne soit défini, la tendance actuelle en chirurgie orbitaire, comme dans toute chirurgie, est à la petite incision. Ce dossier sur la chirurgie crânio-faciale est l'occasion de rappeler l'intérêt de l'abord coronal dans le traitement périorbitaire global de l'orbitopathie dysthyroïdienne.

mots-clés

Orbitopathie dysthyroïdienne,
Graves Basedow,
Exophtalmie,
Décompression orbitaire,
Abord crânio-facial,
Abord coronal

Introduction

La maladie de Graves Basedow est une pathologie auto-immune classiquement thyroïdienne. Elle peut cependant atteindre d'autres tissus, par des processus physiopathologiques encore mal élucidés. Il semble en particulier exister une antigénicité croisée entre les cellules thyroïdiennes et les fibroblastes présents dans l'orbite expliquant l'atteinte orbitaire retrouvée dans 30 à 50 % des cas. Bien que cette orbitopathie dysthyroïdienne soit souvent limitée à une légère infiltration des tissus mous, elle peut être compliquée de rétraction palpébrale, diplopie, hypertension oculaire, exophtalmie, neuropathie optique, exposition cornéenne,... pouvant aller jusqu'à la perte de l'œil. Elle est par ailleurs souvent responsable d'un préjudice esthétique facial insupportable. L'approche thérapeutique de l'orbitopathie dysthyroïdienne est un défi multidisciplinaire faisant intervenir au minimum médecin interniste, endocrinologue, ophtalmologue et chirurgien oculoplastique. Il faut distinguer le traitement habituellement médical de la phase aiguë inflammatoire du traitement davantage chirurgical de la phase séquellaire cicatricielle. Si dans la plupart des cas d'exophtalmie, même frustes, la question d'une décompression orbitaire devrait être posée, de préférence avant toute chirurgie strabique ou palpébrale, cette chirurgie reste injustement confidentielle.

Indications chirurgicales

L'exophtalmie de l'orbitopathie dysthyroïdienne s'explique par une inadéquation entre le contenant orbitaire inextensible (pyramide osseuse) et son contenu hypertrophié. La chirurgie d'expansion orbitaire vise à réadapter le contenant à son contenu en effondrant les parois de l'orbite. Elle peut convenir à toutes les formes d'orbitopathies, qu'elles soient graisseuses, musculaires ou mixtes. Il arrive parfois qu'une congestion orbitaire grave, qu'une neuropathie optique par compression ou étirement, ou qu'une exposition cornéenne compliquée impose une décompression orbitaire en urgence différée. Le plus souvent, les indications chirurgicales sont posées au moins 6 mois après résolution des phénomènes inflammatoires orbitaires. Historiquement, ces indications étaient exclusivement fonctionnelles : kératopathie, neuropathie, glaucome, plis choroïdiens... Plus récemment, les motivations cosmétiques prennent parfois le pas sur l'inconfort lié à l'exposition du globe. La discussion devient alors davantage celle d'une réhabilitation faciale esthétique.

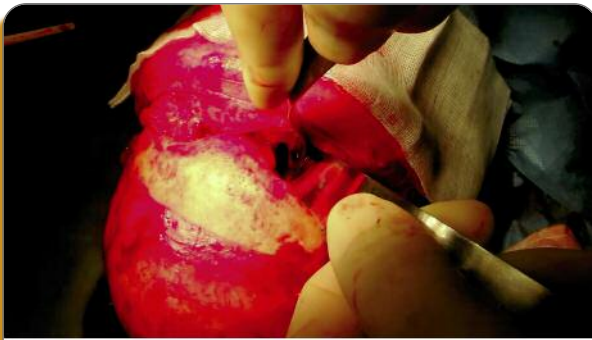


Figure 1a : exposition et effondrement de la paroi interne orbitaire droite (lame papyracée de l'ethmoïde)

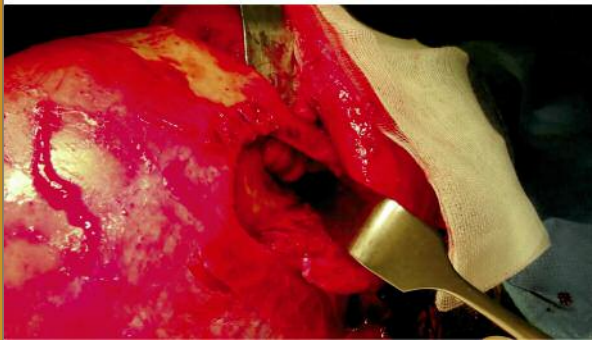


Figure 1b : exposition et effondrement de la paroi externe orbitaire droite, sous le muscle temporal récliné, hernie graisseuse orbitaire bien visualisée

Préalable et bilan préopératoire

Les indications chirurgicales sont généralement posées à distance des phénomènes inflammatoires, dans des conditions plus propices à une chirurgie et lorsque le risque d'un ressaut immun, inflammatoire, et congestif orbitaire devient beaucoup moins probable. L'euthyroïdie est un prérequis indispensable, une hypothyroïdie consécutive étant associée à davantage de risque de récurrence inflammatoire. Il en est de même de l'intoxication tabagique qui expose à des orbitopathies plus fréquentes et plus graves et doit toujours motiver un sevrage. Il n'est pas rare qu'une souffrance psychologique soit clairement manifestée. Une prise en charge sera alors vivement conseillée avant toute décision chirurgicale. Une décompression orbitaire n'est pas envisagée sans un bilan ophtalmologique et orthoptique complet, comprenant une périmétrie et une coordimétrie. L'imagerie tomodensitométrique crânio-orbito-faciale systématique permet d'apprécier l'anatomie orbitaire et sinusale. L'aération sinusale, l'hypertrophie graisseuse ou musculaire, la densité osseuse des différentes parois orbitaires, leurs surfaces et orientations respectives sont autant d'éléments influençant la stratégie

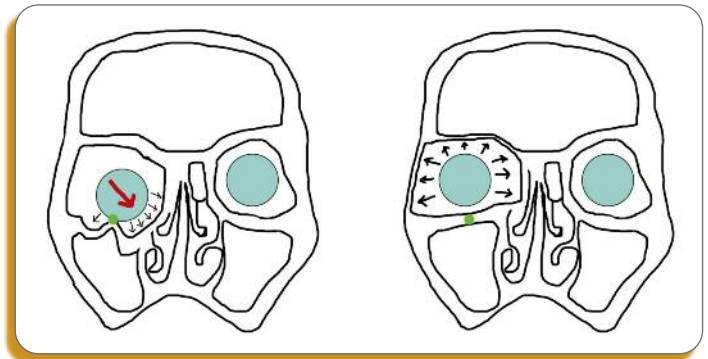


Figure 2a : dystopie oculaire (en rouge) engendrée par l'effondrement du pilier orbitaire inféro-interne (5 petites flèches), risque de lésion du nerf V2 (en vert)

Figure 2b : décompression orbitaire « balancée » à moindre risque de dystopie oculaire et à moindre risque de lésion du nerf V2 (en vert)

opératoire. Une contre-indication à la corticothérapie usuellement prescrite en postopératoire, ainsi qu'une claustrophobie, qui pourrait ne pas permettre un pansement contentif, sont recherchées. Les médicaments vasculotropes devraient pouvoir être interrompues. De nombreux critères cliniques et para-cliniques influent finalement dans la décision d'une décompression orbitaire, dans le choix de son abord, et dans ses modalités.

Technique chirurgicale de décompression orbitaire par abord coronal

L'installation se fait en décubitus dorsal et doit permettre un proclive et la mobilisation de la tête. L'intervention se déroule sous anesthésie générale, tube orotrachéal fixé, tamponnement pharyngien. Une double blépharorrhaphie transitoire protège les globes. Le patient a habituellement raccourci sa chevelure ce qui permet un rasage conservateur de la ligne d'incision. Celle-ci est dessinée selon Tessier, s'étendant en double S d'un tragus à l'autre, à 3 doigts environ en arrière de la ligne d'implantation capillaire. Les cheveux à l'avant sont noués et tenus à l'écart du champ opératoire. Après un champ antiseptique et une infiltration adrénalinée de la galéa, de l'arcade zygomatique et du cadre orbitaire, l'incision cherche immédiatement le plan sous-galéal et prépériosté. Le scalp étant relativement hémorragique, une hypotension artérielle est souhaitable, le proclive majoré et des clips hémostatiques sont utilisés. La dissection du flap cutanéogaléal respecte le périoste jusqu'à mi front. Celui-ci est alors incisé pour permettre une dissection sous-périostée jusqu'au rebord orbitaire. Le dégagement des nerfs supra-orbitaires peut nécessiter un désenclavement osseux au ciseau. Latéralement, le plan

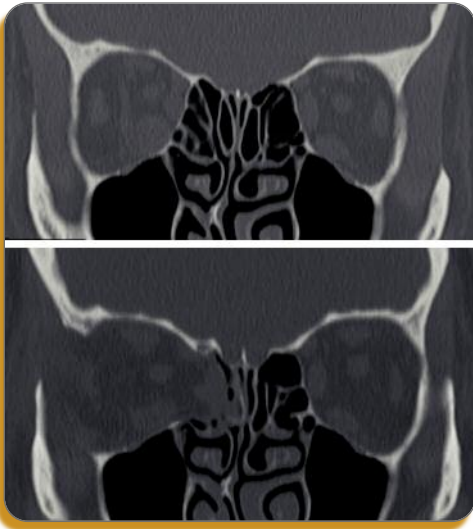


Figure 3a :
tomodensitométrie
préopératoire d'une
décompression
orbitaire unilatérale
droite



Figure 3b :
tomodensitométrie
postopératoire d'une
décompression
orbitaire « balancée »
unilatérale droite

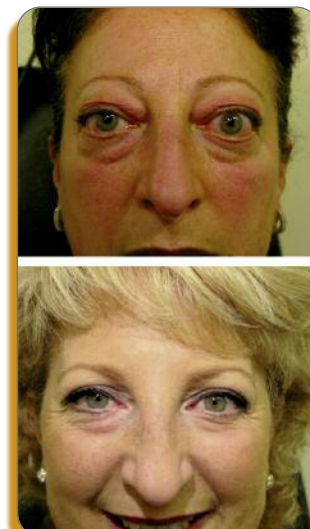

Figure 4a : orbitopathie
dysthyroïdienne : photographie
préopératoire de décompression
orbitaire bilatérale



Figure 4b : orbitopathie
dysthyroïdienne : photographie
postopératoire de décompression
orbitaire bilatérale par abord
coronal « crânio-facial »

de dissection se situe entre les fascias temporaux superficiels et profonds afin de respecter l'artère temporale et plus antérieurement la branche frontale du nerf facial. Une dissection sous-périostée complète du cadre orbitaire et de la péricorbite est nécessaire. En médial, la poulie de l'oblique est décollée, le tendon canthal et les voies lacrymales respectés. La dissection s'étend postérieurement le long de la suture fronto-ethmoïdale, l'artère ethmoïdale antérieure est coagulée et sectionnée, la dissection s'interrompant classiquement dans le plan de l'artère ethmoïdale postérieure annonçant l'apex orbitaire. L'utilisation d'une pince bipolaire protégée est souhaitable. En latéral, la dissection est prolongée jusqu'à la fente sphéno-maxillaire. L'aponévrose temporale profonde est ensuite incisée à 1 cm du rebord et la portion antérieure du muscle temporal désinsérée, permettant la libération de la gouttière rétromalaire. La paroi latérale peut alors être découpée à la scie sagittale, découpe complétée à la pince gouge et à la fraise. Une partie du corps du muscle temporal est réséquée afin de permettre la hernie du contenu orbitaire dans la fosse temporale et de réduire les éventuelles répercussions de la mastication sur le contenu orbitaire. Cette première ostéotomie permet de gagner du volume intra-orbitaire, de déplacer le contenu orbitaire latéralement et de compléter la dissection postérieure et inférieure de l'os planum, sans risque pour le globe. La lame papyracée est alors écrasée à la rugine, et éventuellement réséquée. Bien que le plancher orbitaire soit accessible par l'abord coronal, son effondrement est rarement indiqué dans le même temps opératoire. Par le même abord coronal, des greffons d'os pariétal peuvent aisément être prélevés et solidarisés au rebord orbitaire si celui-ci devait être davantage projeté pour un meilleur résultat. Une ouverture large des péricorbites en regard des ostéotomies permet à la graisse orbitaire de migrer dans les nouveaux espaces pour la meilleure efficacité de la décompression orbitaire osseuse. Dans les formes grasses ou mixtes,



Figure 5a : photographie
antérieure à l'orbitopathie
dysthyroïdienne

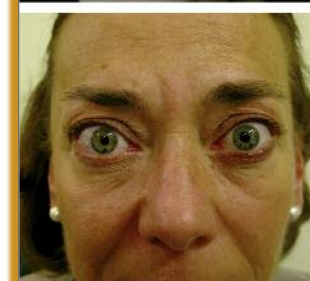

Figure 5b : orbitopathie
dysthyroïdienne : photographie
préopératoire de décompression
orbitaire bilatérale

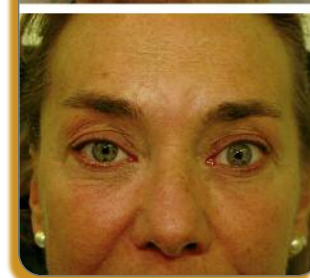

Figure 5c : orbitopathie
dysthyroïdienne : photographie
postopératoire de décompression
orbitaire bilatérale par abord
coronal « crânio-facial »

l'association d'une lipectomie par abord direct de la loge inférolatérale en arrière du globe, permet de majorer l'effet décompressif orbitaire. Le cadre orbitaire peut finalement être retravaillé et élargi par meulage de sa partie intra-orbitaire. L'incision conservatrice de l'aponévrose temporale permet sa suture. Une canthopexie externe sous-périostée calibrée

à la demande permet une remise en tension de paupière inférieure. Les bosses frontales éventuelles sont adoucies à la fraise, les muscles corrugator et frontalis souvent hypertrophiques sont affaiblis, une résection cutanée fronto-temporale est possible si l'implantation capillaire n'est pas trop haut située, l'ensemble définissant un lifting fronto-temporal élargi, bénéfique dans ce contexte de réhabilitation faciale. La galéa est suturée sur drains de redons aspiratifs.

Traitement postopératoire

Une corticothérapie systémique de régression rapide est la règle, éventuellement associée à une antibioprophylaxie de précaution. Un pansement contentif plus que compressif est appliqué. Il cherche à garder les yeux dans les orbites durant la phase inflammatoire postopératoire. Les patients y sont préparés en préopératoire, une anxiolyse peut en faciliter la tolérance. Le pansement est si possible conservé pour 4 nuitées, mais levé transitoirement pour surveillance. La position proclive reste conseillée. Les drains sont habituellement retirés à la 48^{ème} heure. Le patient est revu à 7 et 14 jours pour le retrait progressif des agrafes.

Complications

Si le vasospasme de l'artère centrale reste la crainte principale du chirurgien oculoplastique, l'amaurose après décompression orbitaire reste exceptionnelle. Bien qu'un saignement orbitaire puisse être déploré, les parois orbitaires sont ouvertes et en permettent le drainage spontané ce qui n'est pas le cas lors des lipectomies orbitaires isolées, lesquelles sont de ce fait rarement réalisées bilatéralement. Toute chirurgie de décompression orbitaire expose à des complications oculomotrices. Les séries chirurgicales comparatives s'accordent à trouver le plus grand nombre de dystopies oculaires invalidantes lorsque le pilier orbitaire interne (zone de jonction plancher – paroi interne) est effondré, en particulier lors de décompressions orbitaires unilatérales ou asymétriques. La conservation du pilier orbitaire, ainsi qu'une décompression orbitaire « balancée » exposent à moins à risque de diplopies incoercibles. Le nerf supra-orbitaire est exposé lors d'un abord coronal, le nerf infra-orbitaire, lors d'une décompression du plancher orbitaire, les dysesthésies fréquentes mais souvent résolutes. Il est important de noter que les dysesthésies persistantes du territoire V2 (labio-dentaire) sont beaucoup moins bien vécues par le patient que celles du territoire frontal. L'effondrement du plancher orbitaire interne expose par ailleurs à des sinusopathies maxillaires obstructives.

Discussion : avantages et inconvénients spécifiques

La voie coronale est une technique chirurgicale nécessitant un apprentissage anatomique et une expérience chirurgicale cranio-faciale spécifiques, parfois étrangers au monde ophtalmologique, davantage formé aux petites incisions périorbitaires. Elle présente toutefois certains avantages qu'il est bon de souligner :

> **Efficace** : La voie coronale permet le travail de la paroi latéro-orbitaire mieux que toute autre, elle permet une décompression orbitaire balancée de 2 parois, une décompression complémentaire éventuelle de 3 ou 4 parois et l'apposition de greffons osseux périorbitaires. Une lipectomie modérée, physiologique et peu risquée peut lui être aisément associée. Elle est indiscutablement une technique de décompression orbitaire très efficace, par un seul abord, en un seul temps opératoire.

> **Peu risquée** : L'abord de la paroi latérale se fait de l'extérieur vers l'intérieur. L'abord de la paroi médiale se fait de haut en bas. Les risques de brèches méningées sont dès lors nettement réduits. L'absence d'effondrement du plancher réduit le risque de lésion du V2, responsable de la sensibilité labiale et dentaire. L'absence d'effondrement du pilier orbitaire interne réduit le risque de dystopie oculaire verticale et de strabisme irrémédiable, en particulier lors de décompressions asymétriques.

> **Complète** : La voie coronale permet le remodelage du cadre orbitaire, le meulage de bosses frontales, l'affaiblissement des muscles corrugator et frontalis, une résection cutanée fronto-temporale, ainsi qu'une canthopexie efficace et durable. Elle permet une prise en charge globale de l'orbitopathie dysthyroïdienne défigurante.

> **Indications élargies** : un abord coronal reste envisageable lorsqu'une congestion ou une fibrose palpébro-conjonctivale limite les abords périorbitaires. Il reste envisageable même sur un œil fragilisé (myopie forte, scléromalacie, ulcère cornéen, fragilité rétinienne, glaucome grave...) car l'ouverture de la paroi externe par l'extérieur évite la pression exercée sur l'œil par des instruments dans l'orbite. L'effondrement isolé de la paroi externe reste envisageable lorsque des pathologies sinusales limitent les autres possibilités d'expansions orbitaires.

Conclusion

Longuement accusée de complications graves et fréquentes, la décompression orbitaire souffre d'une mauvaise réputation. Elle mérite pourtant d'être davantage connue et proposée. Si l'abord coronal nécessite un apprentissage anatomique et chirurgical spécifique parfois étranger à la formation ophtalmologique, il est efficace, peu risqué, il permet la prise en

charge globale d'une orbitopathie défigurante et il reste très envisageable dans de nombreuses situations où l'abord périorbitaire direct est peu indiqué. L'abord coronal devrait toujours faire partie de l'arsenal thérapeutique varié nécessaire à une approche personnalisée de l'orbitopathie dysthyroïdienne. ■

Remerciements

Je tiens à remercier le Docteur Darina Krastinova pour son dévouement passionné à l'enseignement de la chirurgie crânio-orbito-faciale.

Conflits d'intérêts : aucun

RÉFÉRENCES

1. Tessier P. Surgical widening of the orbit. Orbits too small. Basedow exophthalmos... *Ann Chir Plast.* 1969 ; 14 : 207-214.
2. Krastinova D, Rodallec A. Basedowian orbitopathy. *Ann Chir Plast Esthet.* 1985 ; 30 : 351-358.
3. Kalmann R, Mourits MP, van der Pol JP, Koornneef L. Coronal approach for rehabilitative orbital decompression in Graves' ophthalmopathy. *Br J Ophthalmol.* 1997 ; 81 : 41-45.
4. Abramoff MD, Kalmann R, de Graaf MEL et coll. Rectus extraocular muscle paths and decompression surgery for Graves orbitopathy : mechanism of motility disturbances. *Invest Ophthalmol Vis Sci.* 2002 ; 43 : 300-307.
5. Graham SM, Brown CL, Carter KD et coll. Medial and lateral orbital wall surgery for balanced decompression in thyroid eye disease. *Laryngoscope* 2003 ; 113 : 1206-1209.
6. Baldeschi L. Small Versus Coronal Incision Orbital Decompression In Graves' Orbitopathy. *Orbit* 2010 ; 29(4) : 177-182.

RÉFÉRENCES de l'article de la page 14

Prise en charge des faces paralysées : la restauration palpébrale

1. McLaughlin, C.R., Surgical support in permanent facial paralysis. *Plast Reconstr Surg* 11:302, 1953.
2. Catalano P.J., Bergstein M.J., Biller H.F. Comprehensive management of the eye in facial paralysis. *Arch.Otolaryngol.Head Neck Surg* 121:81, 1995.
3. McLaughlin, C.R. Epiphora in facial paralysis. *Br J Plast Surg* 3:87, 1950.
4. Mulhern M.G., Aduriz-Lorenzo P.M., Rawluk D. Et al. Ocular complications of acoustic neuroma surgery. *Br J Ophthalmol* 83: 1389, 1999.
5. Harrison, D.H. Treatment of infants with facial palsy. *Arch Dis Child.* 71:277, 1994.
6. Adams G.G., Kirkness C.M., Lee J.P. Botulinum toxin A induced protective ptosis. *Eye* 1: 603, 1987.
7. Clark, R.P., Berris, C.E. Botulinum toxin: A treatment for facial asymmetry caused by facial nerve paralysis. *Plast Reconstr Surg* 84:353, 1989.
8. Bikhazi, N.B., Maas, C.S. Refinement in the rehabilitation of the paralysed face using botulinum toxin. *Otolaryngol Head Neck Surg* 117:303, 1997.
9. Krastinova D, Franchi G, Kelly MB et al. Rehabilitation of the paralysed or lax lower lid using a graft of conchal cartilage. *Br J Plast Surg.* 55:12, 2002.
10. Krastinova-Lolov D. Mask-lift and aesthetic sculpturing. *Plast Reconstr Surg.* 95:21, 1995.
11. Hamilton JB. A male pattern baldness in wattled starlings resembling the condition in man. *Ann NY Acad Sci.* 83:429, 1959.
12. Labbé D, Huault M. Lengthening temporalis myoplasty and lip reanimation. *Plast Reconstr Surg.* 105:1289, 2000.
13. Anderl H. Cross-face nerve transplant. *Clin.Plast.Surg.* 6:433, 1979.
14. Freeman BS. Review of long-term results in supportive treatment of facial paralysis. *Plast.Reconstr.Surg* 63:214, 1979.
15. Arion HG. Dynamic closure of the lids in paralysis of the orbicularis muscle. *Int.Surg.* 57:48, 1972.
16. Muhlbauer WD. [Five years experience with lid magnet implantation for parietic lagophthalmos (author's transl)]. *Klin.Monatsbl.Augenheilkd.* 171:938, 1977.
17. Morel-Fatio D. [The eyelid spring]. *Ann.Chir Plast.* 12:51, 1967.
18. Lisman RD, Smith B., Baker D et al. Efficacy of surgical treatment for paralytic ectropion. *Ophthalmology* 94:671, 1987.
19. Jobe RP. A technique for lid loading in the management of the lagophthalmos of facial palsy. *Plast.Reconstr.Surg.* 53:29, 1974.
20. Pickford MA, Scamp T, Harrison DH. Morbidity after gold weight insertion into the upper eyelid in facial palsy. *Br.J.Plant.Surg.* 45:460, 1992.
21. Kelley SA, Sharpe DT. Gold eyelid weights in patients with facial palsy: a patient review. *Plast.Reconstr.Surg.* 89:436, 1992.
22. Linder T, Linstrom C, Robert Y. [Rehabilitation of the eye in patients with facial paralyses: indications and results of gold weight implantation]. *Klin.Monatsbl.Augenheilkd.* 210:293, 1997.
23. Seiff SR, Boerner M, Carter SR. Treatment of facial palsies with external eyelid weights. *Am.J.Ophthalmol.* 120:652, 1995.
24. Tessier, P., Delbet, J.P., Pastoriza, J. et al. Les paupières paralysées. *Ann Chir Plast* 14: 215, 1969.
25. Marks MW, Argenta LC, Friedman RJ, Hall JD. Conchal cartilage and composite grafts for correction of lower lid retraction. *Plast.Reconstr.Surg.* 83:629, 1989.
26. Jackson IT, Dubin B, Harris J. Use of contoured and stabilized conchal cartilage grafts for lower eyelid support: a preliminary report. *Plast.Reconstr.Surg.* 83:636, 1989.
27. Flowers RS, Caputy GG. The "Diamond Head" graft for paralytic ectropion of the lower eyelid. *Plast.Reconstr.Surg.* 94:544, 1994.
28. Kartush JM, Lundy LB. Facial nerve outcome in acoustic neuroma surgery. *Otolaryngol Clin North Am* 25:623, 1992.
29. Sadiq SA, Downes RN. A clinical algorithm for the management of facial nerve palsy from an oculoplastic perspective. *Eye.* 12:219, 1998.

Prise en charge des faces paralysées : la restauration palpébrale

D. KRASTINOVA-LOLOV ⁽¹⁾, MD. KELLY ⁽²⁾, M. JASINSKI ⁽¹⁾

1 : Unité de chirurgie Crânio-orbito-palpébrale,
Clinique de la Maye, Versailles, France

2 : Craniofacial surgery Unit, Department of plastic and reconstructive surgery,
Chelsea & Westminster hospital
369 Fulham road, London SW10 9NH, UK

résumé

Les paralysies faciales (PF) sont responsables à la fois de préjudices esthétiques et de complications fonctionnelles dominées par les atteintes oculaires. La chirurgie réparatrice des paupières paralysées vise à restaurer une protection cornéenne avec le meilleur résultat esthétique possible. Cette étude rétrospective compare les résultats à long terme obtenus avec la chirurgie allant de la simple tarsorrhaphie asymétrique au mask lift associé à une chirurgie reconstructrice palpébrale. Nous ne mettons plus de plaque d'or en paupière supérieure, la rétraction de la paupière supérieure étant corrigée par un allongement du releveur avec interposition de matériau autologue, pour l'affaissement de la paupière inférieure nous procédons à une greffe de cartilage de conque le plus souvent associé à un lambeau hétéroplaquebral supérieur bi pédiculé. La chute du sourcil est corrigée par une exérèse cutanée et la ptose malaire est traitée par mask lift avec canthopexie profonde. La réanimation du tiers moyen de la face et du sourire peut être réalisée dans le même temps par transposition du muscle temporal par la même voie d'abord que mask lift. Elle précède si possible la chirurgie réparatrice des paupières.

mots-clés

Paralysie faciale,
Orbitaire palpébral,
Muscle releveur,
Mask lift,
Lambeau

Introduction

L'atteinte de la 7^{ème} paire crânienne est responsable d'une paralysie des traits et des expressions du visage. Sont atteintes à différents degrés toutes les fonctions de la face : mimique, articulation, déglutition, continence labiale et respiration nasale. Cependant, ces atteintes sont secondaires par rapport aux complications oculaires de l'exposition cornéenne. La restauration chirurgicale fonctionnelle des paupières paralysées a pour but de permettre une protection adéquate de la cornée tout en minimisant le préjudice esthétique périorbitaire. La diversité des techniques rapportées met en évidence la difficulté de la tâche. Certaines techniques simples ont jusqu'alors prédominées, comme la mise en place d'une plaque d'or dans la paupière supérieure et la réalisation d'une tarsorrhaphie latérale ^(1,2). Ces techniques ont l'avantage d'être simples et efficaces à court terme mais sont rarement suffisantes à long terme en termes d'esthétique et de confort oculaire. Ceci étant un problème majeur chez les patients jeunes dont les yeux devront supporter longtemps cette lagophtalmie et qui sont plus exigeant avec leur apparence.

Pendant les 22 dernières années, nous avons cherché à intégrer une approche oculoplastique, craniofaciale et esthétique à ce problème. En termes d'oculoplastie, nous évitons strictement de placer du matériel étranger dans les paupières, et nous faisons tout pour renforcer plutôt que de raccourcir la paupière inférieure. L'approche cranio-faciale de la région périorbitaire paralysée nous fait considérer l'hémi face supérieure comme une unité dont il faut restaurer la relation entre les tissus mous. Enfin, comme le préjudice esthétique de cette pathologie est souvent la principale préoccupation des patients, nous plaçons une haute priorité à préserver les dimensions et la symétrie de la fente palpébrale. Etant donné que la sévérité des symptômes oculaires varie énormément chez les patients atteints de paralysie faciale, nous avons évalué la sévérité de chaque atteinte en sélectionnant le protocole chirurgical le plus appropriée pour chaque patient. Cette étude vise à faire une revue de nos résultats et de notre expérience des 22 dernières années dans le traitement des paupières dans la paralysie faciale. Commençons par revoir la physiopathologie de la paralysie des paupières.

Physiopathologie de la région orbitopalpébrale dans la paralysie faciale

La lésion du nerf facial entraîne une paralysie du muscle orbiculaire et par conséquent une Lagophthalmie. La paupière inférieure est alors suspendue aux canthi à cause du manque de résistance de cette sangle orbiculaire. La gravité, la contraction du rétracteur et le manque de résistance élastique de cette sangle musculaire entraînent la paupière inférieure vers le bas et vers l'avant, avec l'apparition progressive d'un ectropion. L'éversion du point lacrymal inférieur réduit le drainage lacrymal via la pompe lacrymale et entraîne un écoulement de larme sur la joue. Cet épiphora aggrave l'ectropion en induisant un processus cicatriciel cutané. De plus, la ptose des tissus malaires, de la joue et de la bajoue compose un vecteur gravitationnel qui accentue la ptose de la paupière inférieure. Et chez les patients atteints de paralysie faciale depuis plusieurs années, il peut y avoir une rétraction cutanée de la paupière inférieure. En ce qui concerne la paupière supérieure, le muscle releveur et le muscle de Muller perdent leur antagoniste (l'orbiculaire) : la paupière supérieure a tendance à demeurer à une position plus haute que la normale. Cela donne à l'œil touché une attitude de fixation et prive le pôle supérieure de la cornée de protection. En revanche, la hauteur de la fente palpébrale de l'œil adelphe diminue quelques peu par hyperactivité compensatrice du muscle orbiculaire.

La glande lacrymale perd son innervation parasymphatique (nerf pétreux superficiel), ce qui diminue le réflexe de production de larmes. Cependant, la kératopathie d'exposition chez ces patients tend à augmenter la production de larmes malgré la réduction de l'innervation parasymphatique⁽³⁾. Les paralysies faciales résultantes de l'atteinte de la première partie du nerf facial entraînent une réduction de l'innervation sensitive de la cornée, ce qui accroît considérablement le risque de complications oculaires graves⁽⁴⁾.

D'autres facteurs rentrent en jeu en ce qui concerne les altérations de la fonction et les déséquilibres esthétiques. L'atrophie du muscle orbiculaire rend la paupière plus fine et moins élastique, ce qui creuse la zone de jonction entre la paupière et le malar au niveau de l'arcade inférieure de l'orbite.

La ptose du sourcil due à la paralysie du muscle frontal entraîne une inégalité de hauteur entre les deux sourcils, qui peut cacher la rétraction de la paupière supérieure. Progressivement, il peut apparaître une exophthalmie chez les patients ayant une paralysie faciale chronique depuis un certain temps, probablement par le manque de soutien du globe par la sangle musculaire orbiculaire palpébrale.

Enfin, l'importance des symptômes due à la paralysie de la région orbitopalpébrale varie considérablement selon les patients. Par exemple, un enfant atteint d'une paralysie faciale congénitale présente rarement des symptômes d'exposition

cornéenne, tandis qu'une paralysie brutale du 7^{ème} nerf crânien entraîne rapidement des atteintes cornéennes.

En particulier, la direction et l'amplitude du signe de Charles Bell, le morphotype initial de la fente palpébrale, le type de vieillissement orbito-palpébral et la forme du cadre orbitaire de l'orbite sont des facteurs importants pour déterminer le risque d'exposition cornéenne

Matériel et méthode

Patients

De 1981 à 2004, 76 patients dont 45 femmes ont été traités dans notre service pour paralysie faciale entraînant une paralysie de l'orbiculaire des paupières. Notre étude est une étude rétrospective décrivant les techniques chirurgicales employées et le suivi à long terme de leurs résultats.

Tous les patients ont tout d'abord eu un suivi ophtalmologique continu où on les a éduqués pour qu'il maintienne une bonne hygiène oculaire en cas d'atmosphère enfumée ou sèche. L'accent a été mis sur l'utilisation de lubrifiants topiques sans conservateur, pour éviter la sensibilisation des conjonctives par l'utilisation répétée.

Une blépharorrhaphie asymétrique peut être réalisée facilement sous anesthésie locale latéralement et en prenant 4mm du bord libre de la paupière inférieure et 2mm du bord libre de la paupière supérieure, ce qui permet une protection cornéenne satisfaisante en attendant la chirurgie. Cette technique est entièrement réversible sans laisser d'adhérence au niveau du canthus externe.

Les facteurs pris en compte lors de l'évaluation initiale sont : l'étiologie, le degré et la durée de la paralysie, les symptômes du patient et sa plainte principale. De plus, un examen clinique systématique de la face au repos et en mouvement a été détaillé dans le compte rendu initial.

Nous avons abandonné précocement dans la série la technique qui consistait à placer dans la paupière supérieure une plaque d'or, au profit de l'affaiblissement du releveur de la paupière supérieure (*Schéma 1*). Nous utilisons une voie d'abord antérieure et réalisons une section de l'aponévrose du releveur 4 mm au-dessus du rebord tarsal ainsi qu'une section des ailerons du releveur. Il est préférable d'interposer un fascia autologue entre les deux extrémités de l'aponévrose, suturé au vicryl 5/0. La hauteur de la greffe est 2 fois la hauteur de la rétraction, du fascia peut être gardé stérile pour un éventuel ajustement secondaire une semaine plus tard si nécessaire. En première intention, nous greffons du fascia lata pour sa résistance et sa ré-identification facile, mais l'aponévrose du muscle temporal peut être préférée dans certains cas car elle est directement dans le champ de dissection fronto-temporal. Si une récupération du nerf facial est attendue ou si une protection cornéenne très urgente est nécessaire, une injection de

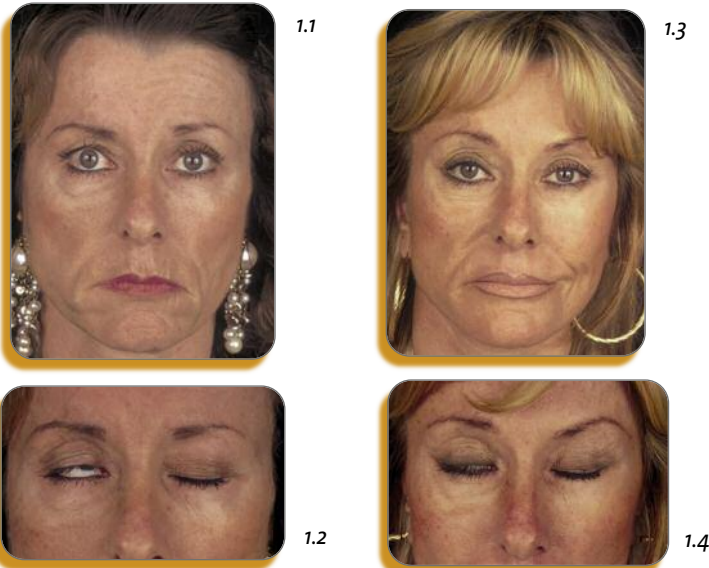

Figure 1 :

Photo 1.1: Femme de 47 ans, PF droite stade IV partielle à prédominance supérieure après exérèse d'un neurinome de l'acoustique.

Photo 1.2: Occlusion palpébrale avant réparation

Photo 1.3: Résultat 3 ans après : lifting cervico-facial+ mask-lift avec canthopexie externe + allongement du muscle releveur avec interposition d'une greffe de fascia latta, greffe de cartilage de conque en paupière inférieure, et lipostructure.

Photo 1.4: Occlusion après réparation.

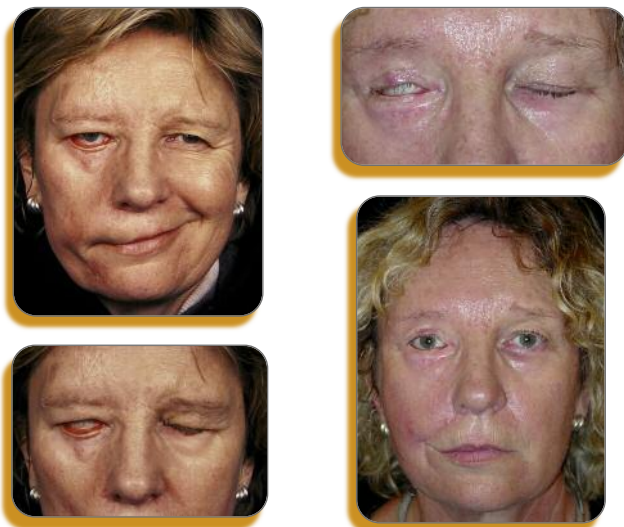

Figure 2 :

Photo 2.1: Femme de 55 ans. PF congénital stade V, traitée dans l'enfance par radiothérapie. Avant réparation palpébrale, AV œil droit : 3/10è.

Photo 2.2: occlusion palpébrale avant réparation

Photo 2.3: Résultat à 6 mois après 4 temps opératoire: Transposition du chef postérieur du muscle temporal à la commissure labiale + Mask lift. Greffe de conque en paupière inférieure. Suivi un an plus tard d'un lambeau bi pédiculé hétéroplaquebral en paupière inférieure et d'une tarsorrhaphie asymétrique.

2 ans plus tard: un deuxième lambeau de paupière supérieure avec tarsorrhaphie, avec greffe de peau retro auriculaire en paupière supérieure pour combler la perte de substance et lipostructure faciale

Amélioration cornéenne et remontée de l'AV à 8/10è

Photo 2.4: Occlusion après chirurgie

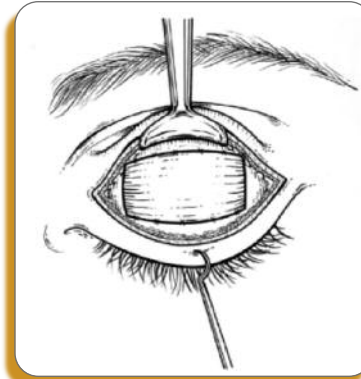


Schéma 1 :
Allongement du muscle releveur avec interposition d'une greffe de fascia latta

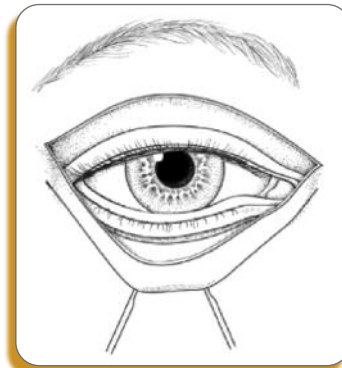

Schéma 2 : Lambeau cutané-orbitaire bi pédiculé hétéro palpébral supérieur

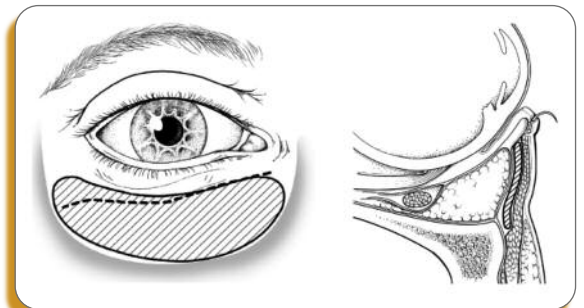


Schéma 3,4 : Greffe de cartilage de conque en paupière inférieure

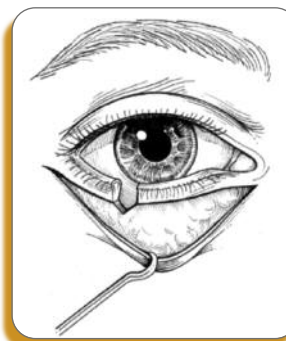


Schéma 5 : Exérèse pentagonale du bord palpébral inférieur

toxine botulique dans le releveur permet d'obtenir un ptosis très efficace de courte durée⁽⁶⁾. La toxine botulique peut également être utile pour symétriser temporairement pour la partie moyenne de la face ainsi que le front^(7,8).

L'examen de la paupière inférieure consiste à évaluer sa hauteur et sa tonicité, la présence d'un ectropion et si il y a un ectropion, la part fonctionnelle des lamelles antérieures et postérieures. Il n'est pas fréquent que la peau de la paupière inférieure soit déficiente dans les paralysies « récentes » c'est-à-dire inférieure à 18 mois, alors que dans les paralysies plus mures, la lamelle antérieure peut nécessiter d'être allongée par un lambeau cutané-orbitaire bi pédiculée prélevé sur la paupière supérieure homolatérale et transposé, ce qui soutiendra la paupière inférieure de manière symétrique. Ce prélèvement de la paupière supérieure n'engendre pas de conséquences sur la hauteur de celle-ci, qui peut être suturée directement. En cas de perte de substance cutanée trop importante de la paupière supérieure, le site de prélèvement doit être refermé par une greffe de peau provenant de la paupière supérieure controlatérale. Si nécessaire, nous réalisons une section des rétracteurs de la paupière inférieure 2 mm sous le bord tarsal ce qui engendre un allongement de la lamelle postérieure. La hauteur de la paupière inférieure est restaurée en utilisant une greffe de cartilage de conque autologue, qui après avoir été bouterollé, est placé dans une poche retro orbitaire sans être fixée au rebord orbitaire inférieure (*Schémas 3, 4*). Les explications de cette technique ont été rapportées lors d'une publication antérieure. Lorsque c'est nécessaire, le lambeau bi pédiculé peut être réalisé lors de la même opération que la greffe de cartilage de conque. Nous préférons éviter de raccourcir le bord libre de la paupière inférieure autant que possible, sauf et seulement si une excision pentagonale peut permettre de corriger une longueur palpébrale excessive (*schéma 5*). Dans la plupart des cas, une tarsorrhaphie latérale asymétrique est suffisante.

Chez les patients jeunes, la bonne tonicité des tissus diminue les conséquences sur la fermeture oculaire des paralysies faciales. Chez ces patients, dans un premier temps, on peut réaliser une section des ailerons latéraux du releveur de la paupière par une voie d'abord antérieure, ce qui allonge la paupière de 2 mm. La rétraction de la paupière inférieure peut être corrigée par une section horizontale des rétracteurs, 2 mm sous le bord tarsal, ce qui réalise un allongement de la lamelle postérieure.

Utilisé par les auteurs depuis 1979, le Mask-lift⁽¹⁰⁾, est l'approche la plus polyvalente de la région orbito palpébrale paralysée. La voie d'abord est bicoronale, puis le plan de dissection reste sous-galéal jusqu'au-dessus des arcades orbitaires où il devient sous périoste. Les muscles de la glabelle sont disséqués, la pédicule vasculo-nerveux supra orbitaire est libéré et protégé, la dissection est poursuivie latéralement sur les arcades orbitaires jusqu'à atteindre et disséquer les

canthus externe. La dissection dans le plan sous périoste est prolongée inféro médialement jusqu'à l'os zygomatique. Les possibilités chirurgicales de cette voie d'abord dépendent de l'étendue de la dissection et de l'importance de la remontée des tissus mous du masque facial ; peuvent ainsi être réalisés :

- Le repositionnement des tissus ptosés du tiers moyen de la face, ce qui pérennise la remise en tension de la paupière inférieure.
- La réanimation de l'hémiface paralysée par transposition du muscle temporal (myoplastie d'allongement), par la même voie d'abord que le « mask lift » et qui permet également de soutenir le tiers moyen de la face paralysée. Nous préférons transposer la moitié postérieure du muscle temporal pour deux raisons : pour avoir un lambeau de plus grande ampli-

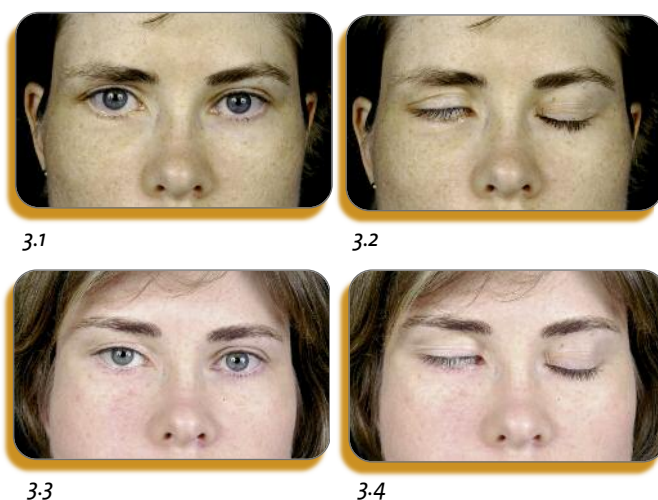

Figure 3 :

Photo 3.1: Patiente de 27 ans avec une kératite invalidante sur une PF gauche stade VI un an après chirurgie d'un neurinome de l'acoustique, aspect pré opératoire.

Photo 3.2: Occlusion palpébrale avant chirurgie.

Photo 3.3: Résultat à 6 mois après : Mask-lift + transposition partielle du muscle temporal + canthopexie externe suivi à 18 mois de la section des rétracteurs palpébraux inférieurs. Cicatrisation cornéenne totale.

Photo 3.4: Occlusion après réparation.

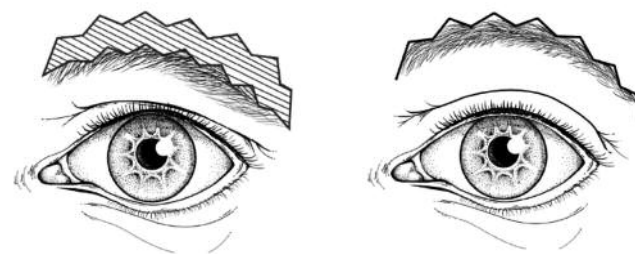


Schéma 6.7 : Lift du sourcil avec incision en zig zag « w »

tude et pour préserver la partie antérieure ce qui évite d'avoir un creux temporal marqué (détails dans la partie 2). Nous préférons réaliser la transposition avant la chirurgie palpébrale, car ce lambeau réalise également un support pour la paupière inférieure.

- L'ancrage de la canthopexie externe au tiers antérieur de l'aponévrose du muscle temporal pour retendre la sangle palpébrale.
- La réalisation d'une myomectomie partielle du muscle frontal controlatéral et/ou réaliser des injections de toxines botuliques, surtout si la peau est fine.
- L'excision asymétrique de scalp pour corriger la ptose des sourcils. Chez les patients atteints de calvitie des golfes temporaux (Hamilton grade II ou III) ⁽¹¹⁾, nous préférons une voie d'abord pré capillaire pour éviter l'asymétrie de la ligne capillaire. Chez les patients pour qui la technique du « mask lift » n'est pas indiquée, on réalise directement une excision cutanée supra sourcilière avec une incision en W (Schémas 6, 7).
- Le rajeunissement de la partie inférieure du front par section des muscles glabellaires.

Evaluation

L'évaluation de la fonction palpébrale s'est fait par comparaison pré et postopératoire de l'inocclusion palpébrale, de l'épiphora, de la sensation d'œil sec, de la présence et du degré d'un ectropion et de l'importance de la kératite. L'examen ophtalmologique a été réalisée avant la chirurgie et à chaque visite postopératoire où tous les signes d'exposition cornéenne ont été rapportés. Le résultat esthétique final a été évalué par l'équipe chirurgicale et le patient, avec et sans l'aide de photographie avant et après l'apparition de la PF.

Résultats

Patients

L'âge moyen était de 44.4 ans, de 12 à 78 ans. 77% des patients ont consulté pour des raisons esthétiques, le reste pour des symptômes ophtalmologiques. 39% des patients avaient déjà eu recours à la chirurgie oculoplastique ailleurs, avec en moyenne 3 opérations par patients.

Paralysie faciale

La paralysie faciale était partielle dans 9 cas (11.8%), et impliquait la partie supérieure du visage dans deux tiers des cas. 14% des paralysies faciales étaient congénitales et 81.5% étaient acquises (tableau 1). La durée moyenne des symp-

tômes était de 17.9 ans à la première consultation avec notre équipe, en allant de 1 à 57 ans.

Morbidité fonctionnelle

61.8% patients souffraient de symptômes oculaires (détails tableau 2). A l'examen clinique, 72% d'entre eux (55 patients), présentaient une lagophtalmie, 44% une rétraction de la paupière supérieure (34 patients) et 63% (48 patients) un scléral show inférieur avec ou sans ectropion.

Morbidité esthétique

L'impact sur les traits du visage est résumé dans le tableau 3.

Traitement chirurgical

Dans le but de repositionner le bord libre de la paupière supérieure, nous avons allongé le releveur dans 91% des cas. Le tissu utilisé était de l'aponévrose épicroténienne dans 36% des cas, du fascia lata dans 27% des cas, du fascia temporal dans 22% des cas et de la sclère de cadavre dans 15% des cas (avant 1995). Chez 4 patients, la rétraction de la paupière supérieure était corrigée par la section des ailerons du rele-

Post exérèse d'un neurinome de l'acoustique	29
Post chirurgie parotidienne (tumeur, MAV)	13
Traumatique	9
Tumeur intra crânienne	8
Autres (AVC, polio, paralysie de Bell)	3
Total	62

Tableau 1 : Etiologies des PF acquises

Type	%
Signes d'exposition cornéenne	68%
Epiphora	26%
Kérato-conjonctivites	66%
Baisse d'acuité visuelle	9%

Tableau 2 : Complications oculaires

Etage Facial	Anomalies cliniques	Sévère	Modéré	Absent
Tiers supérieur	Disparition des rides frontales	26%	45%	29%
	Ptose du sourcil	27%	32%	41%
Tiers moyen	Atrophie jugale	42%	22%	36%
	Déformation nasale	55%	17%	28%
	Creusement du sillon naso-génien controlatéral	23%	46%	31%
Tiers inférieur	Ptose de la commissure labiale	49%	29%	22%
	Rétraction du releveur de la lèvre supérieure controlatéral	15%	30%	55%

Tableau 3 : Complications esthétiques

Technique utilisée	Nombre de patients	%
Autogreffe de conque	28	58%
Canthopexie	34	70%
Lambeau hétéropalpebral	11	26%
Tarsorrhaphie asymétrique	8	16%
Blépharorrhaphie	4	8%
Greffe de peau	1	2%
Procédé de Kuhnt - Zymanovsky	2	4%
Greffe chondro-muqueuse	1	2%

Tableau 4 : Technique utilisées pour la réparation palpébrale inférieure

Paupière réparée	Type de complication	Nombre
Paupière supérieure	Inflammation/extrusion plaque d'or	6
	Ptosis	3
Paupière inférieure	Mauvaise hauteur palpébrale	2
	Gêne au champ visuel	1
	Rétraction de la greffe de conque	5
	Déplacement de la greffe de conque	2

Tableau 5 : Complications

veur, et chez 7 patients par l'utilisation de plaques d'or. Ces 7 patients étaient opérés avant 1990. Les techniques utilisées pour la réadaptation de la paupière inférieure sont listées dans le **tableau 4**. Les complications rencontrées sont listées dans le **tableau 5**. Pour réanimer la commissure labiale et réduire le vecteur inférieur de la ptose de la partie moyenne de la face sur la paupière inférieure, nous avons réalisé une transposition temporale chez 86% des patients (description dans la partie méthode). Les **photos 1.1 et 5.3** illustrent 5 de nos cas.



Discussion

Recréer les propriétés protectrices des paupières est un challenge délicat de la chirurgie oculoplastique. Réinnervier la musculature faciale par une transposition nerveuse est possible au stade précoce de la paralysie, mais les résultats sont souvent décevants à cause de la présence de syncynésies. Une fois que l'atrophie de dénervation s'est installée, les muscles de la mimique deviennent trop faibles et la mise en place de nouveaux « moteurs » tel qu'une moitié de muscle temporal ou d'un lambeau musculaire libre est nécessaire pour restaurer la fermeture volontaire des paupières. Malheureusement, la direction anormale de la traction sur la sangle palpébrale rétrécit la fente palpébrale et latéralisé le canthus externe ; les tentatives de reconstruction du sphincter orbiculaire tendent ainsi à produire des paupières raides et épaisses.

Une multitude d'autres techniques chirurgicales ont été décrites dans la littérature, sans que l'une d'entre elles soit suffisamment fiable pour justifier son utilisation en routine. Parmi ces techniques, il a été tenté de recréer l'action de l'orbiculaire en utilisant du matériel synthétique alloplastique, mais ces tentatives ont donné des résultats nettement insuffisants⁽¹⁴⁾. Un cerclage par bande de silastic⁽¹⁵⁾, les aimants de paupières⁽¹⁶⁾ et les ressorts à paupière⁽¹⁷⁾ ont tous rencontré des taux élevés de complication. Lisman et al. ont trouvé que seulement 2 patients sur 27 avaient un résultat satisfaisant trois mois après la pose de leur matériel de paupières dynamiques⁽¹⁸⁾.

En revanche, par rapport aux matériels dynamiques, l'utilisation de plaques d'or dans la paupière supérieure a bénéficié d'une grande popularité. Bien que leur implantation chirurgicale est simple, les poids en or dépendent de la gravité et sont donc moins efficaces quand le patient est allongé. Des études récentes ont indiquées qu'à long terme, le taux de complications de l'utilisation de plaques d'or n'est pas négligeable^(20,21). Comme tout matériel implanté dans l'organisme, il existe un taux prédictible d'extrusion, déplacement et infection. Kelley and Sharpe ont observé un taux de complications de 68% dans une série de 31 patients sur un suivi de 9.6 ans⁽²¹⁾. Bien fixer la plaque⁽²²⁾ ou l'enrouler dans du matériel autologue pour diminuer ces complications est préférable mais pour nous cela reste non fiable. Chez beaucoup de patients, les contours de l'implant deviennent visibles à cause de l'atrophie de l'orbiculaire. Dans quelques cas, le surpoids introduit a renforcé le releveur nécessitant une ré intervention pour remplacer le poids par un poids plus lourd et plus grand, qui peut aussi buter contre le rebord orbitaire supérieur. Cependant, pour nous, le plus grand risque que les plaques d'or peuvent parfois provoquer est l'insidieuse et chronique inflammation des tissus des paupières. Ceci pouvant donner un érythème et un œdème mimant une infection ce qui fait que le patient se voit prescrire fréquemment une cure d'antibiotique. Un processus de dégradation de la paupière commence alors, avec une fibrose et un enraidissement de celle-ci avec que l'implant soit finalement retiré. Quelques cas ont montré que cette complication de ces poids pouvait être évitée en les utilisant de manière externe⁽²³⁾.

Après avoir dénombré 6 cas de rejet sur 76 poses de plaques d'or, nous avons arrêté cette technique en faveur de l'affaiblissement du releveur.

Nous utilisons en routine une greffe de fascia lata ou temporal entre les deux segments du releveur. Dans certains cas sélectionnés, nous avons utilisé la technique de greffe de tissu musculo-cutané sur la paupière décrite par Tessier⁽²⁴⁾ qui donne aussi de bons résultats. Notre sentiment est qu'à long terme, le meilleur traitement de la paupière inférieure paralysée est plus de la supporter que de la suspendre. Comme il n'y a pas de produit chirurgical de substitution à la sangle

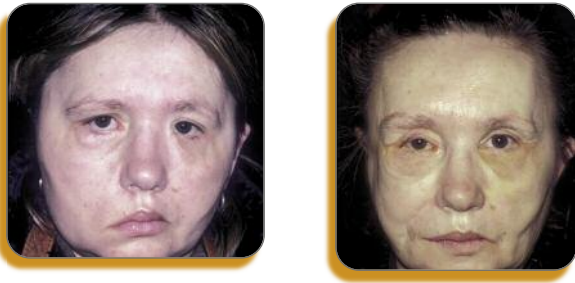**Figure 4 :**

Photo 4.1 : Patiente de 41 ans. PF droite stade V, post traumatique, pose d'une plaque d'or en 1987.

Photo 4.2 : Extrusion de la plaque d'or en 1999. Résultat 6 ans après 3 interventions: ablation de la plaque d'or et interposition de fascia latta, lambeau bi pédiculé hétéroplaquebral en paupière inférieure, greffe de cartilage de conque en PI, transposition partielle du muscle temporal.

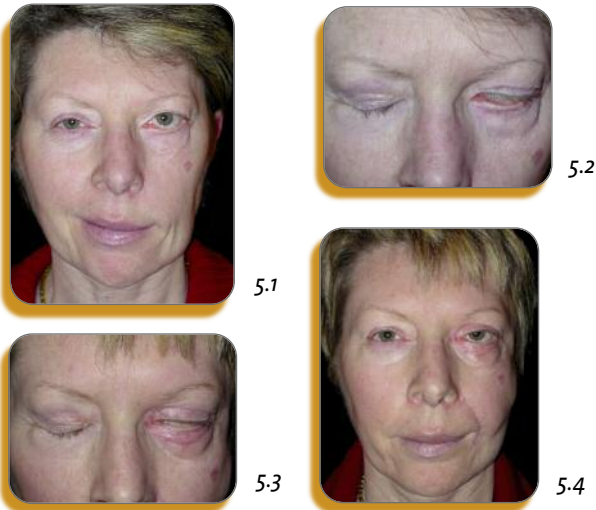**Figure 5 :**

Photo 5.1 : Patiente de 54 ans. PF gauche stade V, 11 ans après un neurinome de l'acoustique

Photo 5.2 : Occlusion palpébrale pré opératoire

Photo 5.3 : Occlusion après réparation

Photo 5.4 : Résultat 7 mois après 4 interventions: reconstruction de la PI par lambeau bi pédiculé de paupière supérieure lambeau avec greffe de peau retro auriculaire sur le site donneur. Suivi 2 ans après par une transposition du chef postérieur du muscle temporal à la commissure labiale, six mois après greffe de conque en PI, suivi 6 mois après d'une tarsorrhaphie asymétrique et d'une greffe de fascia latta à la commissure labiale et aux lèvres gauches pour améliorer le résultat de la transposition du muscle temporal, lipostructure faciale dans le même temps

dynamique de l'orbiculaire qui assiste correctement la pompe lacrymale, nous avons trouvé que le cartilage de conque qui est élastique et courbé, renforce de manière satisfaisante le tarse de la paupière inférieure et maintient bien le bord libre de celle-ci contre les forces de gravité. Ceci étant confirmé par d'autres auteurs ^(25,27). Nous avons observé l'importance d'affaiblir soigneusement le cartilage pour casser ses forces intrinsèques. Nous utilisons pour cela la pince à bouteroller de Tessier (Leibinger). Cinq patients ont présenté une rétraction dans la paupière inférieure, et ont requis une seconde opération pour bouteroller le greffon plus intensément. Le taux de ce type de complication peut diminuer si en peropératoire, une évaluation minutieuse de la tonicité de la lamelle postérieure est réalisée et mène à une section des rétracteurs si besoin. Cependant, le bénéfice global sur la fonction palpébrale est considérable. Il est intéressant de noter que la plainte principale chez beaucoup de patients atteints de paralysie faciale concerne l'apparence du visage et non les symptômes oculaires ^(28,29). La morbidité psychosociale de cette pathologie est majeure, et pour diminuer cet impact chez ces patients qui par ailleurs peuvent être en bonne santé, tous les efforts possibles sont indiqués. Le « mask lift » permet bien plus que le repositionnement asymétrique d'un sourcil, car il permet de remonter le front ptôsé et de bien repositionner le canthus externe. De plus, il permet au chirurgien d'agir sur les deux côtés de l'asymétrie par une myomectomie sélective du muscle frontal ; et de contrecarrer les effets de vieillissement précoce dû à la paralysie faciale, par un rajeunissement de la partie moyenne et supérieure de la face chez certains patients.

La réanimation faciale en suspendant la commissure labiale, l'aile nasale et la joue peut être réalisée sans risque particulier lors de la même opération, ceci diminuant le vecteur gravitationnel de les parties moyenne et basse de la face sur la paupière inférieure ⁽¹⁰⁾. Nous utilisons dans cette indication le transfert du muscle temporal.

Les patients atteints de paralysie faciale présentent une symptomatologie très hétérogène, ce qui rend délicat la réalisation d'un algorithme couvrant toutes les présentations de la pathologie. Cependant nous avons mis l'accent sur l'approche graduelle de la protection oculaire. Tous les patients ne sont pas forcément concernés par un « mask lift » et tous ne présentent pas non plus qu'une asymétrie mineure du visage. Nous avons tenté de satisfaire les besoins spécifiques de chaque individu et à chaque visage en tant qu'un tout plutôt que de considérer chaque partie paralysée du visage isolément. Notre but devrait donc de rétablir une protection cornéenne satisfaisante en restaurant l'esthétique de la paupière, et l'utilisation exclusive de tissu autologue (par greffes et lambeaux) apparaît comme une solution favorable à cette entreprise. ■

Conflits d'intérêts : aucun

Références en page 12

Prise en charge chirurgicale des atteintes orbito-palpébrales de la maladie de Von Recklinghausen : « petites mises au point sur la NF1 »

JÉRÔME ALLALI

Cabinet d'oculoplastie 46 Avenue Mozart, Paris
PH, Chirurgie oculoplastique, service d'ophtalmologie Hôpital Necker, Paris

résumé

La neurofibromatose de type 1 (NF1) ou maladie de Von Recklinghausen est une phacomatose très fréquente de transmission dominante autosomique par mutation du gène de la neurofibromine. Les atteintes orbito-palpébrales de la NF1 sont tumorales mais également malformatives ce qui fait la difficulté de leur prise en charge. Les autres difficultés majeures étant l'hypervascularisation, l'atteinte des vaisseaux lymphatiques responsable d'un mauvais drainage et le caractère souvent diffus de l'atteinte tissulaire ce qui fait que nombre de chirurgiens se refusent d'intervenir ou sont dépassés en per opératoire par les difficultés chirurgicales s'additionnant. Pour autant doit-on dire à ces enfants « il n'y a rien à faire, vous allez vivre comme cela toute votre vie » certainement pas !

mots-clés

Neurofibromatose de type 1,
Névrome plexiforme,
Neurofibrome,
Dysplasie sphéno-orbitaire.

►►►► Que retenir

La NF1 a de multiples répercussions ophtalmologiques : d'abord tumorales atteignant les nerfs optiques (gliomes), l'iris (nodules de Lisch), la rétine, les paupières et l'orbite, mais aussi malformatives : ptosis vrai, dystopie canthale, agrandissement orbitaire antéro-postérieur par absence de la grande aile du sphénoïde, et vertical par agrandissement du cadre orbitaire. Elle est également responsable de glaucomes congénitaux ou juvéniles sévère avec buphtalmie. La surveillance réalisée par l'ophtalmologiste (AV, TO, FO, CV, IRM voies optiques) est capitale car elle permet le diagnostic de ces atteintes à un stade précoce et l'orientation de ces patients vers les services spécialisés d'oculoplastie et de crânio-faciale où sont organisées des prise en charges pluridisciplinaire avec dermatologues, neurochirurgien, orthopédistes, pédiatres.

Introduction

Les atteintes orbito-palpébrales de la NF1 sont tumorales mais également malformatives. La difficulté de ces chirurgies tumorales diffuses aura finalement poussé des équipes à développer de nouvelles techniques radicales menant à la première greffe de visage quasi-totale en France. Cette avancée majeure et capitale dans l'histoire de la chirurgie sera cependant à mon sens plus indiquée dans de considérables pertes de substance post traumatiques, plutôt que dans ces tumeurs car celles-ci restent accessibles à une chirurgie classique et la greffe de visage ne règle pas les malformations osseuses éventuelles présentes dans la NF1 comme un agrandissement orbitaire responsable d'une malposition du globe oculaire qu'il faut aussi savoir corriger.

■ Les atteintes de la NF1 intéressant l'oculoplasticien et l'ophtalmologiste

La NF1 est une des plus fréquentes maladies génétiques avec 1 cas pour 3000-3500 naissances, elle est de transmission DA à expressivité très variable. En plus de leurs atteintes générales cutanées (taches café au lait, pigmentation diffuse, lentigines, hypertrichose localisée, neurofibromes cutanés et sous cutanés...) et orthopédiques (scoliose, dysplasie des os longs, pseudarthrose...)

ces patients peuvent voir se développer des tumeurs faciales à point de départ orbito-palpébrales défigurantes, d'autant plus sévères qu'apparaissant précocement dans la très petite enfance.

■ Les tumeurs orbito-palpébrales de la NF1

Parmi les tumeurs orbito-palpébrales ont rencontré les neurofibromes orbito-palpébraux ou solitaires, les névromes plexiformes aussi appelé neurofibromes plexiformes qui sont pathognomoniques de la NF1 reconnaissable à la palpation « comme un paquet de vermicelles ou de vers... » en immunohistochimie ils expriment la protéine S100 fabriquée par les cellules de Schwann, les neurofibromes diffus aussi dénommés neurogliomatoses palpébrales diffuses qui sont très fréquents et volontiers associées à un névrome plexiforme et sous estimés, la dermatolyse (ou pachydermatocoele) et le schwanome orbitaire (chez l'adulte). Ces tumeurs ont un développement très variable selon les patients (*Figures 1*) elles sont diffuses très mal limitée mais restent histologiquement quasiment toujours bénigne, la cancérisation en neurofibrosarcome reste heureusement très rare mais elle peut se développer sur un névrome plexiforme ce qui oblige à une analyse anatomopathologique de tout les tissus réséqués.

■ Atteintes intra oculaires et des voies optiques et du SNC

Au niveau ophtalmologique on retrouve bien sûr les nodules de Lisch qui sont des hamartomes iriens, les gliomes des voies optiques, les rétinomes, et également fréquemment un glaucome infantile pouvant mener à une buphtalmie. On retrouve assez fréquemment également à l'étage crânien : une macrocéphalie avec un amincissement d'un os frontal et une bosse frontale, une HTIC et très rarement une épilepsie.

■ Malformations orbito-palpébrales

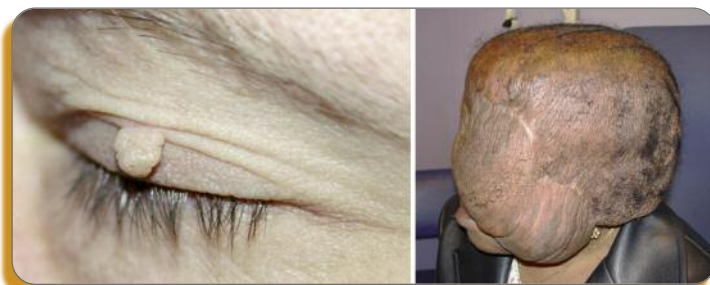Les patients qui nous sont adressés présentent généralement : un agrandissement osseux orbitaire par dysplasie sphéno-orbitaire, une énoptalmie secondaire à l'agrandissement osseux, ou à l'opposé une exophtalmie pulsatile (poul cérébral) en cas d'hernie intra orbitaire du lobe cérébral temporal au travers de la déhiscence laissée par l'absence de la grande aile du sphénoïde. Une hypoplasie du cadre orbitaire, une malposition canthale, un ptosis vrai par atteinte malformative du releveur (en plus de ceux dû à une ptose mécanique sur tumeur) ce qui est méconnu, on peut également retrouver plus rarement un phénotype de syndrome de Noonan donnant le syndrome NFNS (neurofibromatose-noonan syndrome), et même un blépharophimosis incomplet dans certaine mutation du gène de la neurofibromine, ce qui était jusque-là totalement inconnu.

■ Atteintes générales

Beaucoup de tissus et d'organes peuvent être atteints : fréquence de l'HTA par atteinte vasculaire ou par sténose d'une artère rénale, phéochromocytome, cardiopathies qu'il faut détecter avant toute chirurgie, enfin le risque de cancer et de leucémie est plus important que dans la population générale.

■ Etude génétique

Au delà de la connaissance du gène de la NF1 en 17q11.2 qui code la neurofibromine (qui inhibe le proto oncogène p21ras), on a recherché une corrélation génotype-phénotype jusqu'à lors non établie. Pour l'instant était considéré que la sévérité de l'atteinte ne dépendait pas du type de mutation mais devait être dépendante de gènes modulateurs non connus. Si un type de mutation ne permet pas de prédire si l'enfant va avoir des tumeurs particulières ou graves, nous avons trouvé que certaines mutations sont associées à des malformations orbito-palpébrales particulières. Nous vous présentons nos découvertes sur les corrélations entre les mutations du gène de la neurofibromine en 17q11.2 et les atteintes orbito-palpébrales des patients ayant une NF1. L'étude génétique de 23 patients de



Figures 1 : Diversité de l'atteinte clinique dans la sévérité des neurofibromes...

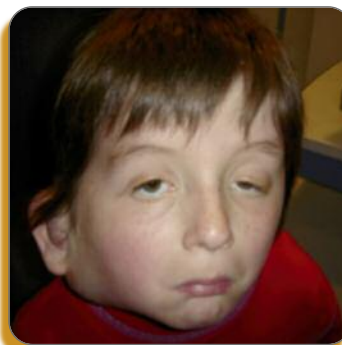

Figure 2 : Garçon présentant un syndrome NFNS avec neurofibrome plexiforme du nerf facial dans la loge parotidienne droite et ptosis vrai et malposition canthale sans tumeur orbito-palpébrale avec uniquement une mutation du gène de la neurofibromine en 17q11.2

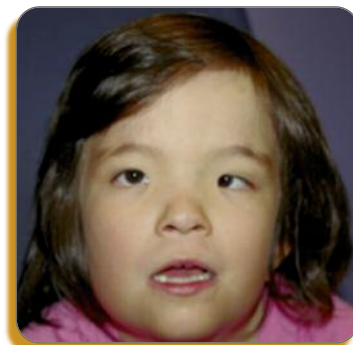

Figure 3 : Fillette présentant des taches café au lait et un important télécanthus et un épicanthus inversus avec des orbites verticalisées et un ptosis soit un blépharophimosis avec uniquement une mutation du gène de la neurofibromine en 17q11.2

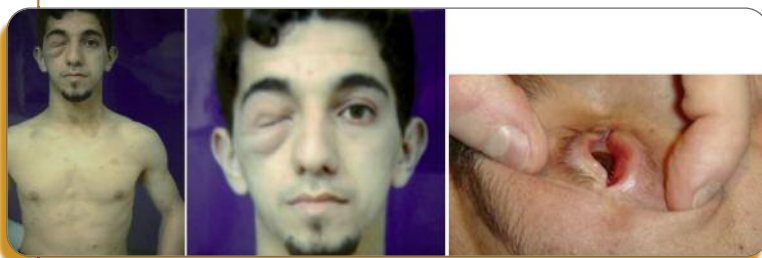Novembre 2004 à Septembre 2010 a permis de montrer que certaines mutations du gène de la neurofibromine donnent un tableau d'atteinte palpébrale (*Figures 2,3*) allant du simple ptosis (sans tumeur locale) avec une action du releveur faible, jusqu'à un phénotype de syndrome de Noonan ou de blépharophimosis. Selon le type de mutation, l'atteinte malformative est isolée ou bien associée à des taches café au lait ou à tous les autres signes cliniques de neurofibromatose de type 1. Ainsi certaines mutations donnent un ptosis vrai par atteinte directe du muscle releveur sans aucune tumeur ni secondaire à une enophtalmie, des malpositions canthales, un syndrome de Noonan sans mutation des gènes connus responsable du syndrome de Noonan (comme le gène PTPN11 en 12q24 responsable de 50% des cas ou les gènes : SOS1, RAF1, KRAS, NRAS, BRAF et MAP2K1 beaucoup plus rarement en

cause) ce qui était déjà décrit dans la littérature sous la dénomination de syndrome NFNS : Neuro Fibromatose-Noonan Syndrome ^[1,2] (*Figure 2*) ; et ce qui est nouveau c'est également une atteinte orbitaire donnant un phénotype de Blépharophimosis (*Figure 3*) sans atteinte du gène FOXL2 responsable du syndrome du blépharophimosis (BPES) ni d'autres gènes plus rares connu pouvant donner un blépharophimosis (comme TWIST 1 en 7p21.2) (*Figure 3*). L'étude du gène de la neurofibromine doit donc être proposée notamment en cas de phénotype clinique de blépharophimosis ou de syndrome de Noonan sans mutations des gènes jusqu'alors connus pour donner ces atteintes, et de surcroît en cas de présence de taches cutanées café au lait. Ce qui permet d'orienter la recherche génétiques de ces patients chez qui aucun diagnostic n'est posé.

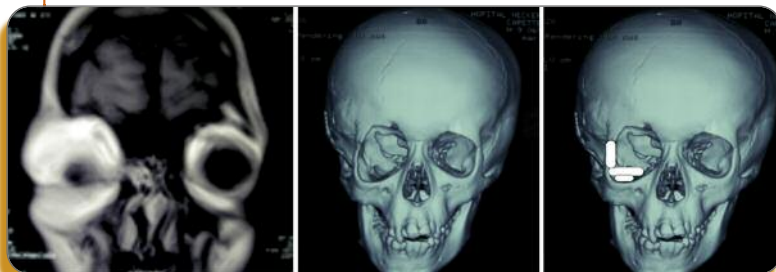


Chirurgie

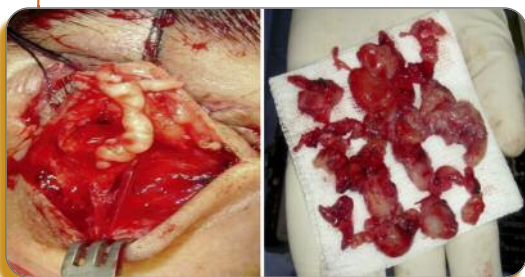Exemple 1



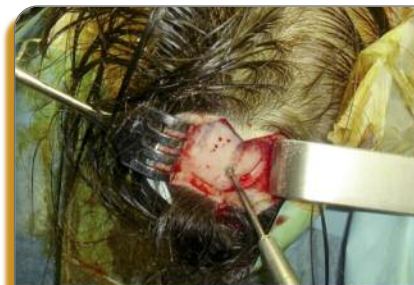Figures 4 a-c : Patient de 25 ans adressé pour un névrome plexiforme bi palpébral avec une enophtalmie et une dystopie du globe secondaire à un agrandissement orbitaire majeur, une dystopie canthale externe et un ptosis.



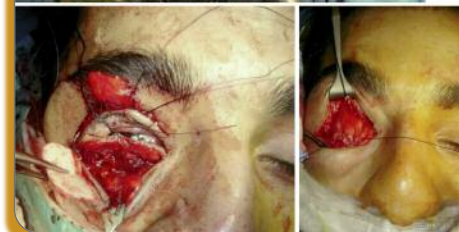Figures 4 d-f : Imagerie de la tumeur et TDM 3D montrant l'agrandissement orbitaire droit et la reconstruction osseuse à réaliser.



Figures 4 g,h : Typique névrome plexiforme avec ses gros cordons nerveux indurés



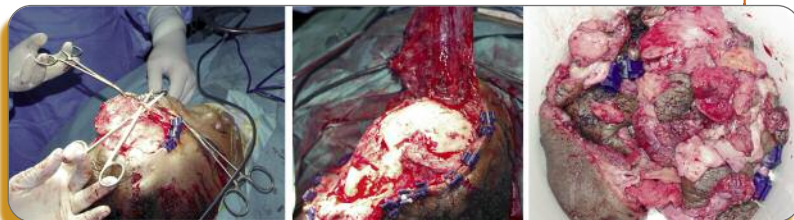Figures 4 i-k : Prise de greffons osseux pariétaux et greffe intra orbitaire et sous oculaire pour avancer et remonter le globe plongeant dans cette grande orbite, cure du ptosis par résection



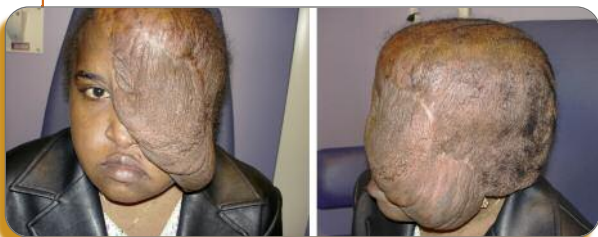Figures 4 l,m : Résultat en fin d'intervention et post opératoire

Exemple 2 : Forme extensive

Jeune patiente de 19 ans, adressée pour Névrome plexiforme et neurogliomatose diffuse géant et après 30 chirurgies infructueuses, la patiente cache son visage ...hémiface gauche atteinte, squelette orbitaire allongé et hypoplasique sur ses rebords, globe gauche non fonctionnel buphtalme douloureux.



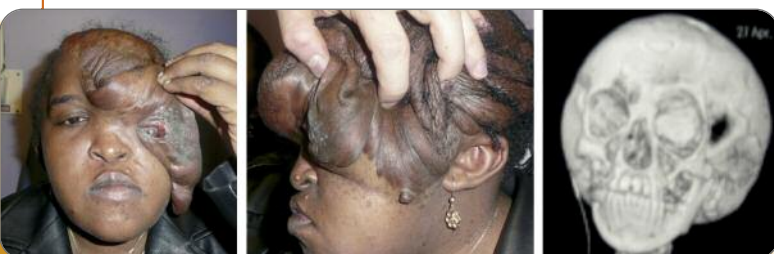Figures 5 i-k: Exerese tumorale, reconstruction hemifaciale par lambeaux, eviscération gauche, greffe d'os du cadre orbitaire, canthopexie trans osseuse en un temps opératoire



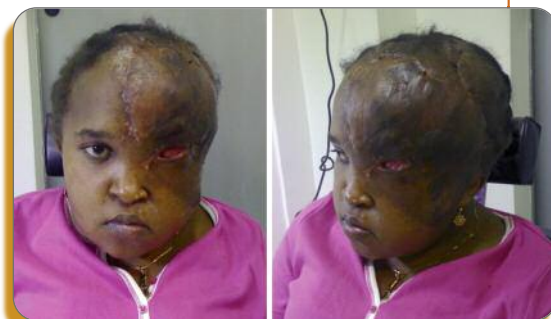Figures 5 a-b : Patiente adressée à 19 ans



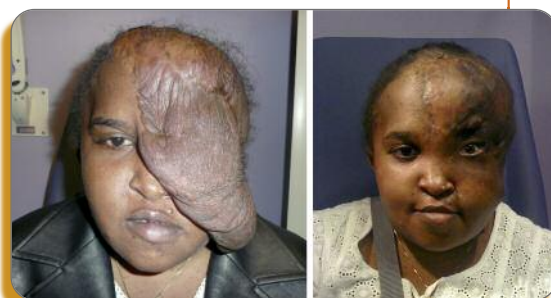Figures 5 c-e : Evolution de la tumeur à l'âge de 6mois, 18 mois et 17ans après quinze chirurgies



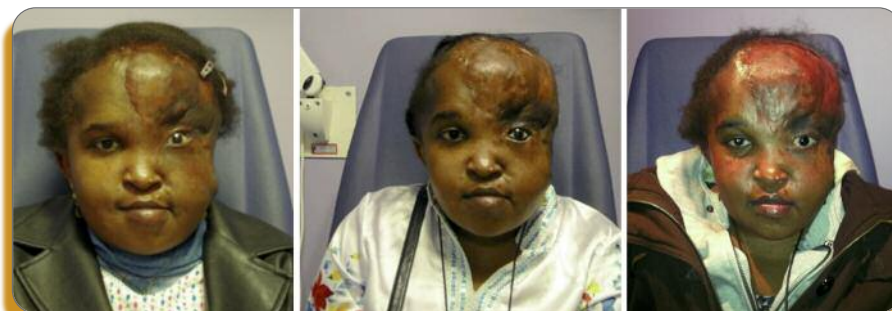Figures 5 f-h: Aspect orbito-palpebral et agrandissement orbitaire sur le TDM 3D osseux



Figures 5 l,m : Résultat. La patiente est ensuite adressée pour faire une prothese esthetique oculaire



Figures 5 n,o : Resultat final: Avant-Apres



Figures 5 p-r : Resultat à 6mois, 18 mois et à 30mois avec différentes protheses : Stabilité du resultat.

Points Clés pour la chirurgie oculoplastique des NF1

C'est une chirurgie double : tumorale et malformative. On doit certes retirer les tissus tumoraux et reconstruire la perte de substance avec des plasties et lambeaux locaux... mais on ne doit pas oublier de réparer les malformations associées ! : ptosis, malposition canthale et structures osseuses orbitaires. Les tumeurs doivent être retirées largement et tous les troncs nerveux atteints péri orbitaires : ce qui diminue considérablement les récives. Ces tumeurs sont à croissance rapide donc il faut les retirer tôt. Le saignement est important (utilisation d'embolisation, transfusions, colles hémostatiques, section à la radiofréquence ou au bistouri électrique, et prévenir l'anesthésiste). Le mauvais drainage lymphatique impose des ouvertures cutanées les plus réduites possibles, en évitant d'inciser à la fois une paupière supérieure et une paupière inférieure homolatérale en cas de gonflement péri orbitaire déjà présent en pré opératoire, et on y associe une compression post opératoire prolongée. La correction des malformations vise à corriger un ptosis, replacer les canthi, greffer le cadre orbitaire, repositionner un globe dans une orbite trop grande avec une approche tri dimensionnelle.

Conclusion

La chirurgie des névromes plexiformes géants doit prendre en compte les malformations orbito-palpébrales associées, et être réalisée par des équipes entraînées étant moins surpris par les difficultés per opératoires se rajoutant lors de ces chirurgies extensives. Les anesthésistes doivent être avertis avant la chirurgie par les chirurgiens des importantes pertes sanguines prévisibles et des phénomènes vasomoteurs spécifiques pouvant donner des vasodilatations ou vasoconstrictions per opératoires. Si le résultat n'est jamais parfait, la chirurgie crânio-faciale et oculoplastique permet une réhabilitation sociale, scolaire ou professionnelle à ces patients, et même une « seconde vie » aux plus défigurés. Ainsi ce n'est pas seulement leur regard qui change... mais également celui des autres. ■

Conflits d'intérêts : aucun

Remerciements à l'ensemble du service d'ophtalmologie
du Pr Dufier et à mon équipe d'oculoplasticiens, mes élèves :
Ramla Khechine Martinez et Julien Boumendil.

RÉFÉRENCES

- (1) Different mutations in the NF1 gene are associated with Neurofibromatosis-Noonan syndrome (NFNS). Am J Med Genet A. 2003 May 15;119A(1):1-8 Baralle D. et al.
- (2) A variable combination of features of Noonan syndrome and neurofibromatosis type I are caused by mutations in the NF1 gene. Am J Med Genet A. 2006 Dec 15;140(24):2749-56. Hüffmeier U. et al.

Les fentes orbito-crânio-faciales

JÉRÔME ALLALI

Cabinet d'oculoplastie 46 Avenue Mozart, Paris
PH, Chirurgie oculoplastique, service d'ophtalmologie Hôpital Necker, Paris

résumé

Tout colobome oculaire ou palpébral, toute fente labiale peut révéler une fente orbito-faciale. Les fentes incomplètes sont trop rarement diagnostiquées, ainsi l'examen d'un enfant présentant une fente labiale doit rechercher : un épiphora, un télécanthus, un colobome palpébral, une microphthalmie, une anisométrie, un colobome irien ou chorio-rétinien, un strabisme, une amblyopie. Les fentes sévères avec dystopie orbitaire nécessitent une chirurgie portant à la fois sur l'os et les tissus mous faisant appel à des techniques lourdes mais qui contrairement aux petits gestes qui sont ici inutiles, mènent à un réel bon résultat.

mots-clés

Fentes,
Colobomes,
Hypertélorisme,
Dystopie

Introduction

L'examen d'un enfant présentant un colobome palpébral complet ou frustre, doit toujours faire rechercher les stigmates d'une fente orbito-faciale sous jacente. Seront détaillées les présentations cliniques, avec les atteintes palpébrales, orbitaires et lacrymales des fentes; leur origine embryologique et enfin leur traitement chirurgical.

La connaissance des fentes a bien évolué avec l'apport du scanner en reconstruction 3D, les avancées génétiques et les nouvelles techniques chirurgicales.

Que retenir

Les fentes orbito-crânio-faciales doivent être connues des ophtalmologistes car elle sont à l'origine de colobomes iriens, cristalliniens et chorio-rétiniens (eux même pouvant se compliquer de décollement de rétine), de microphthalmies majeures ou modérée mais responsable d'importantes amétropies, d'anophtalmies, de strabismes et déficits oculomoteurs par atteinte notamment de l'oblique supérieure, d'ablépharies, d'obstructions lacrymo-nasales, de dystopies canthales, d'hypertélorisme etc... Leur reconnaissance clinique par l'ophtalmologiste permet un diagnostic rapide, une orientation vers un centre spécialisé pour une prise en charge médicale et chirurgicale optimale.

Points Clés

Les fentes orbito-faciales sont souvent incomplètes ainsi l'association d'une microphthalmie colobomateuse, d'une obstruction lacrymo-nasale et d'une fente labio-palatine n'est pas un syndrome rare ni une association fortuite ! mais une fente n°3 partielle. Les fentes orbito-faciales sont centrées sur l'orbite et l'ophtalmologiste est de ce fait au cœur du diagnostic.

Description

Nous utilisons la classification de Paul TESSIER où les fentes sont centrées sur l'orbite c'est la classification qui doit être préférée en pratique clinique. Cette classification clinique ne se prévaut pas, comme le disait son auteur, d'une vérité embryologique ; par contre elle a le grand avantage de décrire toutes les fentes

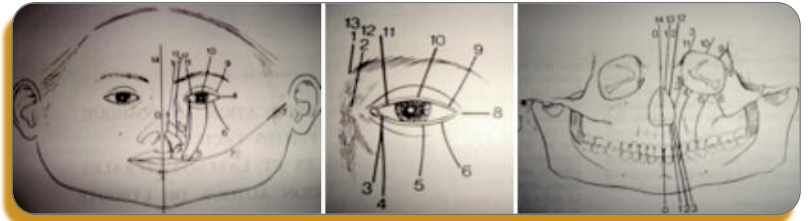
existantes et donc de pouvoir poser un diagnostic clinique descriptif précis et permet d'avoir un langage commun entre les équipes. Les fentes sont numérotées de 0 à 7 pour l'hémisphère sud et de 8 à 14 pour l'hémisphère nord ; soit quinze fentes correspondant à des axes constants (Figures 1).

Il faut bien avoir à l'esprit que la dénomination de « fentes » correspond à un aspect clinique qui peut être dans sa forme complète une véritable ouverture mais parfois la fente est très fruste repérable seulement par un petit colobome, un dermoïde, une fistule, ou un fibrochondrome, vestiges d'un défaut de jonction de migrations de contingents cellulaires ; mais toujours sur un des sept axes décrits. Les fentes peuvent donc, et cela n'est malheureusement pas assez connu des « spécialistes », soit complètes soit beaucoup plus fréquemment partielles : le plus souvent une partie du trajet de la fente est refermée par du tissu avoisinant ; d'ailleurs lorsque la fente touche une zone pileuse, la peau avoisinante recouvrant la fente apporte une ligne de poils bien démonstratrice comme une bande de cheveux pour la fente 14, et 7, ou de sourcils pour les fentes 1, 2 et 9. Les fentes, les syndromes fissuraires et les syndromes poly malformatifs comportant des fentes sont des neurocristopathies par anomalie de migrations des cellules des crêtes neurales. L'origine est multifactorielle elle peut être notamment toxique, tératogène, mais le plus souvent elle est d'origine génétique comme dans le syndrome de Franceschetti où le gène est connu ou de Goldenhar ; où des mutations génétiques perturbent la multiplication et la migration de cellules des crêtes neurales colonisant les bourgeons faciaux. Un exemple clinique exceptionnellement démonstratif de l'absence de fusion de bourgeons faciaux est la fente n°7 commune à ces deux syndrome, où est présent une macrostomie « grande bouche » qui correspond à la prolongation de l'orifice buccal au niveau de la joue, résultant de la persistance de la fente intermaxillaire de l'embryon, par déficit de multiplication des cellules des crêtes neurales entraînant un défaut de confluence des tissus entre le bourgeon mandibulaire et le bourgeon maxillaire eux même issus des deux premiers arcs branchiaux (Figures 2).

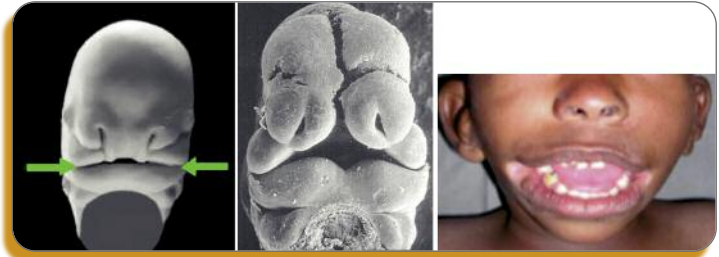
La première description de la macrostomie est attribuée à Claude Bernard qui décrivait un nouveau né au visage de grenouille.

Détails de l'illustration classification de Paul Tessier

Les fentes sont réparties en 3 groupes : les fentes centro-faciales qui sont cranio-faciales ce sont les fentes n° 0-14, 1-13, et 2-12 (Figures 3,4,11), les fentes orbito-faciales ce



Figures 1 a,b,c : Répartition des fentes autour de l'orbite (selon Tessier, modifié)



Figures 2 a-c : Fente primitive destinée à se fermer entre les bourgeons maxillaire et mandibulaire :

a-reconstitution d'un embryon humain à 7 semaines

et b- un embryon de souris à 10 jours en microscopie électronique à balayage,

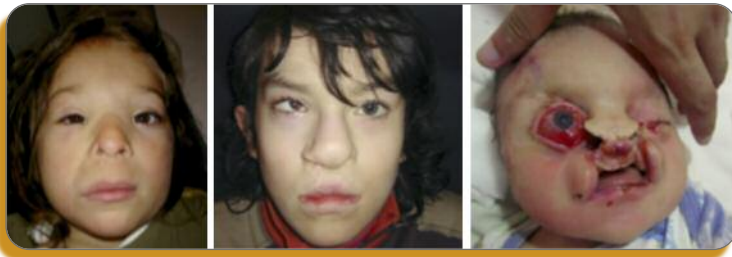
c-Persistance de cette fente chez une fillette : Macrostomie, atteinte de l'oreille et de la mandibule c'est la fente n°7

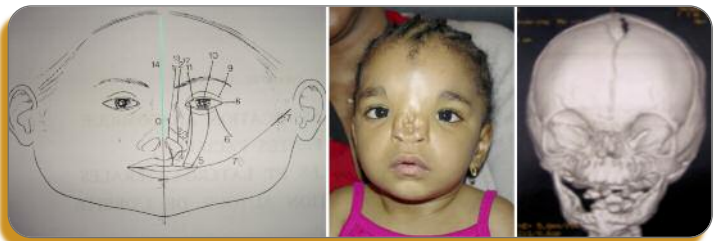
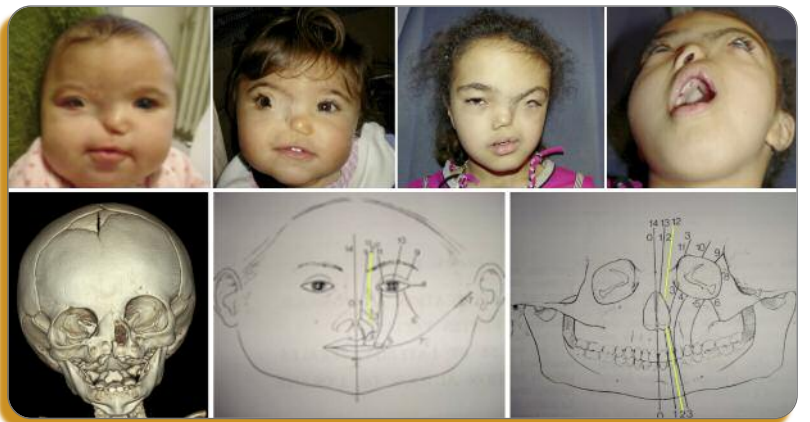
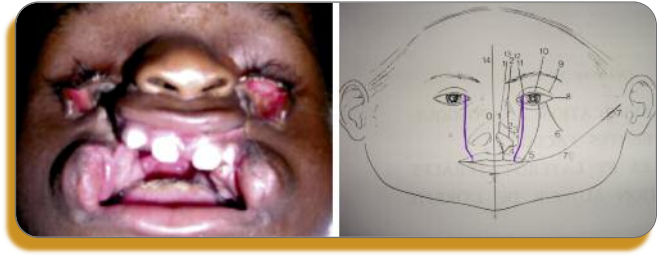Figure 3 : Dysraphie médiane supérieure : Fente 0-14



Figures 4 : Fente n°2 : télécanthus et agénésie des voies lacrymales unilatérales et hemiarhinie chez 2 fillettes et Scanner 3D



Figures 5 a-c : Fente n°3 : a-bilatérale minime avec microphthalmie, colobome narinaire et épiphora, b- droite moyenne, c : totale



Figures 6 : Fente n°4 bilatérale complète, avec globes microphthalmes non fonctionnels

sont les fentes n°3-11, 4-10, 5-9, 6-8 (**Figures 5-9**). Les fentes centro-faciales et orbito-faciales sont paires avec un versant nord orbito-frontal et un versant sud orbito-maxillaire qui sont associés ou pas ; et les fentes latéro-faciales n°6,7,8 (**Figures 10**), la fente n°7 est latéro-faciale, oblique et impaire (**Figure 2c**). Les fentes 6 et 8 passent par l'orbite mais sont latérales. On peut considérer les fentes 6 et 8 de façon distinctes et donc décrire qu'il existe trois fentes latéro-faciales : les fentes 6, 7 et 8. Si les fentes complètes sont de diagnostic évident, les fentes partielles sont beaucoup plus fréquentes et souvent non diagnostiquées. Les colobomes palpébraux sont souvent ainsi des fentes n°3-11, 4-10 ou 5-9 à minima, tout comme certains colobomes oculaires (microphthalmie colobomateuse) avec colobome uvéal sont en fait assez fréquemment en rapport avec des fentes n°3 frustrées. Ainsi une fente labio-palatine associée à une microphthalmie colobomateuse avec atteintes des voies lacrymales et un certain degré d'hypertélorisme n'est pas une association fortuite mais le plus souvent une fente n°3 (**Figures 5,8**)

Associations de fentes et syndromes

Les fentes peuvent être uni ou bilatérales uniques ou multiples, elles peuvent s'associer entre elles dans de nombreux syndromes poly malformatifs sévères, mais également dans des syndromes malformatifs de la face particulièrement bien connus que sont le syndrome oto-mandibulaire, la syndrome de Goldenhar et la syndrome de Franceschetti (**Figures 10**). Ces 3 syndromes regroupent les fentes latéro-faciales. Le syndrome oto-mandibulaire ou microsomie latéro-faciale correspond à une fente n°7 isolée unilatérale ou parfois bilatérale atteignant l'oreille et la mandibule associé souvent à une macrostomie plus ou moins marquée. L'orbite n'est pas directement atteinte par la fente, mais subit un recul et une inclinaison inféro-externe c'est une dystopie modérée bien moins marquée que dans le

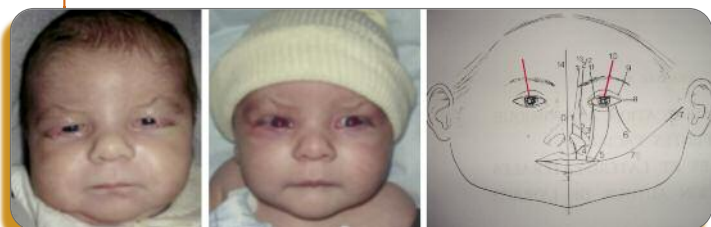Goldenhar et sans comparaisons par rapport au Franceschetti. Le syndrome de Goldenhar décrit la première fois en 1952 par M. Goldenhar, associe les fentes n°7 et n°8, l'atteinte est généralement unilatérale mais peut être bilatérale. Encore appelé dysplasie oculo-auriculo-vertébrale, il est caractérisé par une hypoplasie faciale asymétrique associée à des anomalies oculaires (dermoïde du limbe ou dermolipome de l'angle extrême, microphthalmie, colobome de la paupière supérieure...), une microtie, des appendices ou sinus pré-auriculaires et de fréquentes malformations vertébrales cervicales. Comme dans toute neurocristopathie d'autres organes peuvent être atteints avec notamment des malformations cardio-vasculaires. La mandibule est hypoplasique du côté atteint ou des deux côtés en cas de Goldenhar bilatéral et peut être responsable d'une détresse respiratoire néonatale qui nécessite une trachéotomie. Une grande avancée récente dans la prise en charge de cette hypoplasie globale mandibulaire est l'utilisation de distracteurs précédée d'une ostéotomie. La plupart des cas sont sporadiques. Dans les cas familiaux, le mode de transmission est autosomique dominant. Le syndrome de Treacher Collins-Franceschetti (**Figure 10**) : Ce syndrome a été décrit par l'ophtalmologiste Treacher Collins en 1900. Puis redécrit par Franceschetti en 1959 qui le nomma dysostose-mandibulo-faciale. Ce syndrome associe les fentes n°6, 7 et 8. L'atteinte est toujours bilatérale et génétiquement déterminée par mutation du gène TCOF 1 en 5q32-q33.1 identifié en 1996 par Treacle. La transmission est dominante autosomique. Depuis deux autres gènes plus rarement en cause ont été trouvés. Le syndrome de Franceschetti, immédiatement reconnaissable associe à des degrés divers : Une hypoplasie des pavillons des oreilles, une surdité de transmission, une hypoplasie des os zygomatiques tout à fait caractéristique avec obliquité anti-mongoloïde des fentes palpébrales : c'est la dystopie canthale externes congénitale la plus sévère, un colobome des paupières inférieures est très fréquent, une hypoplasie mandibulaire très sévère. Les malformations faciales sont bilatérales. Les atteintes sont variables et plus ou moins sévères. La sévérité clinique est très variable d'un enfant à l'autre mais l'hypoplasie zygomatique la dystopie canthale externe et l'hy-

poplasie mandibulaire sont constantes avec des sévérités diverses. La surdit  doit  tre d pist e le plus t t possible. L'intelligence est normale ces enfants sont m me tr s brillant   l' cole. Des difficult s respiratoires peuvent se manifester

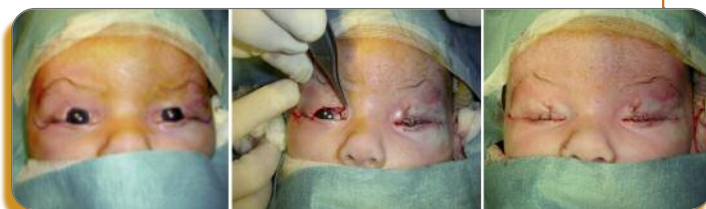pr cocement du fait de l' troitesse des voies respiratoires sup rieures. A noter que le Franceschetti peut  tre associ  au v ritable Pierre Robin (de m me origine physiopathologique).

Chirurgies des fentes

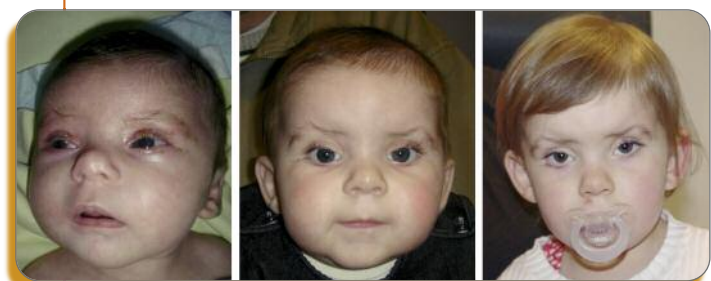Exemple 1 : Colobome palp bral sup rieur bilat ral majeur sur fente n 10



Figures 7 a-c : Colobome palp bral sup rieur bilat ral majeur sur fente n 10, ici l'enfant a les yeux ferm s !



Figures 7 d-f : Fermeture par large lambeau temporal de Tenzel

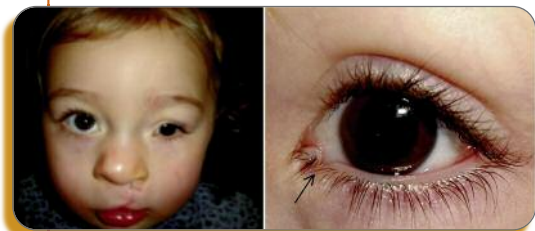

Figures 7 g,i : R sultat apr s reconstruction   10 jours,   6 mois et 2 ans post op ratoire

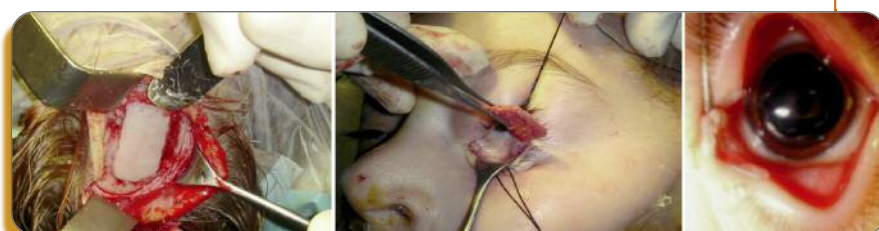


Figure 7 j : R sultat   7ans et apr s plastie en Z des sourcils

Exemple 2 :



Figures 8 a-b : Association non fortuite d'un colobome palp bral d'une microphthalmie, d'un  piphora et d'une fente labiale : fente n 3 partielle

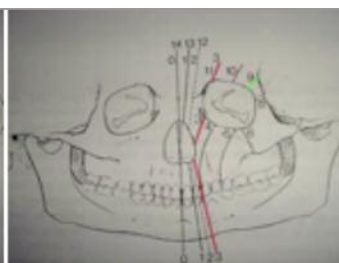
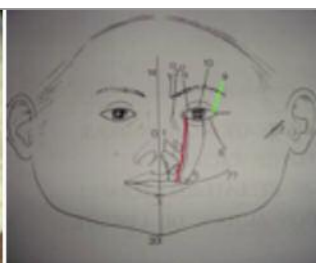
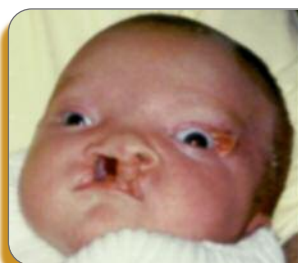

Figures 8 c-e : Greffe d'os intra orbitaire, intubation lacrymale 3 m ats le median est non fonctionnel

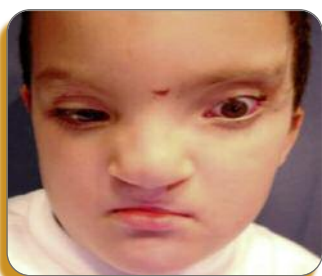

Figure 8 f : R sultat apr s intubation lacrymale, fermeture du colobome, et avanc e du globe gauche par greffe d'os pari tal intra orbitaire

Exemple 3 :



Figures 9 a-c : Nourrisson présentant une fente n°3 bilatérale incomplètes et une fente n°9 complète gauche



*Figure 9 d : Même enfant à 7 ans
Dystopie orbitaire verticale : orbite gauche latéralisée et ascensionnée*

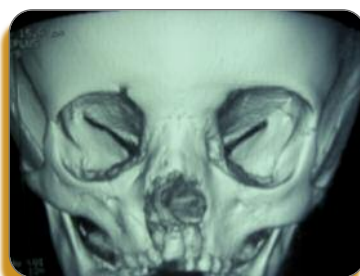

Figure 9 e : Dystopie orbitaire sur fente 9 et cal osseux d'une fente 3

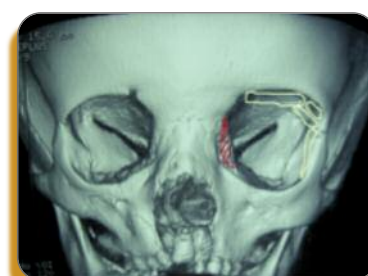

Figure 9 f : Remodelage prévu : meulage profond interne et greffes supéro-externes

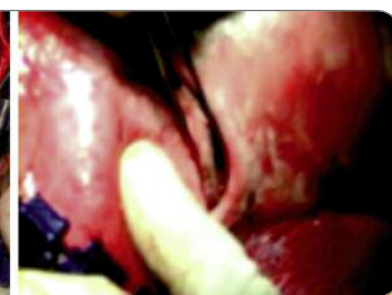
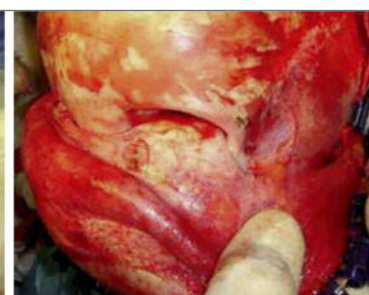
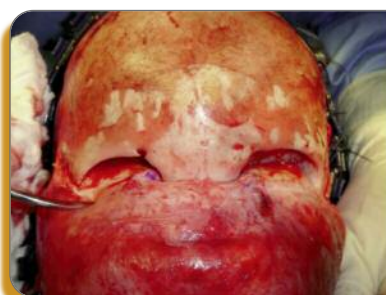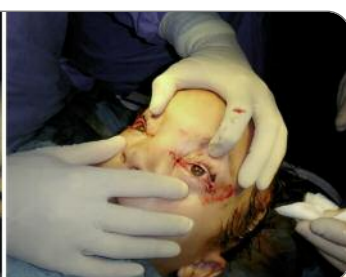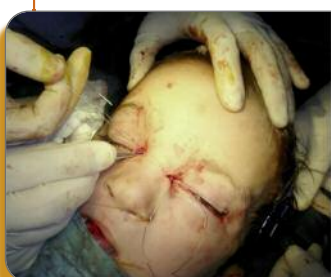Figure 9 g-i : Dissection et remodelage orbitaire par voie bicoronale



Figures 9 j,k : Cure du télécanthus par canthopexie interne transasale bilatérale au fil d'acier et DCR gauche

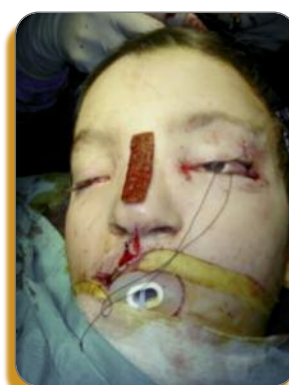
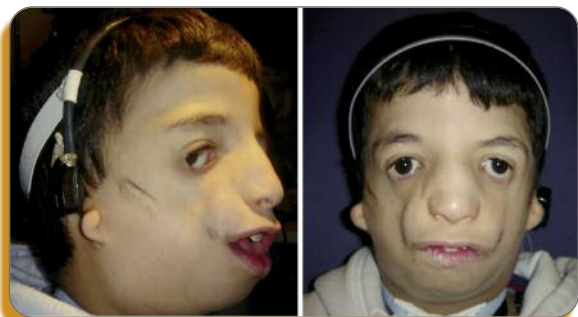
Figure 9 l : Greffe du dorsum nasal



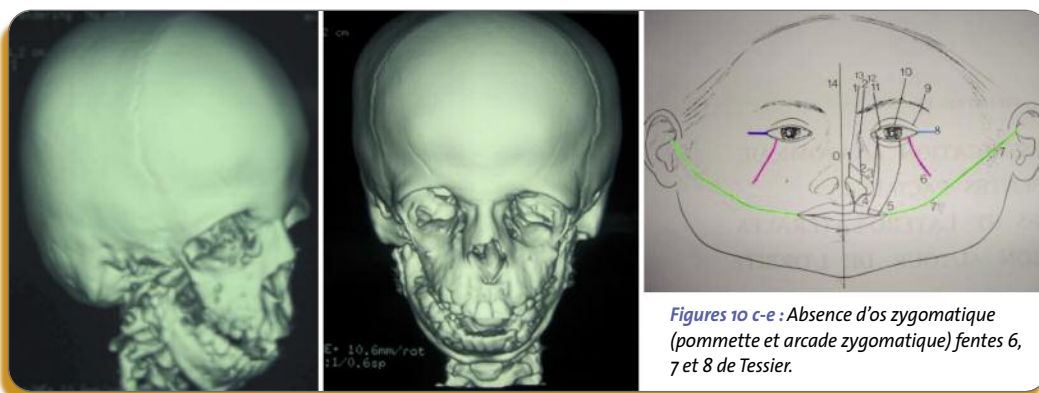
Figure 9 m : Résultat final

Exemple n°4 : Chirurgie orbitaire osseuse du syndrome de Franceschetti

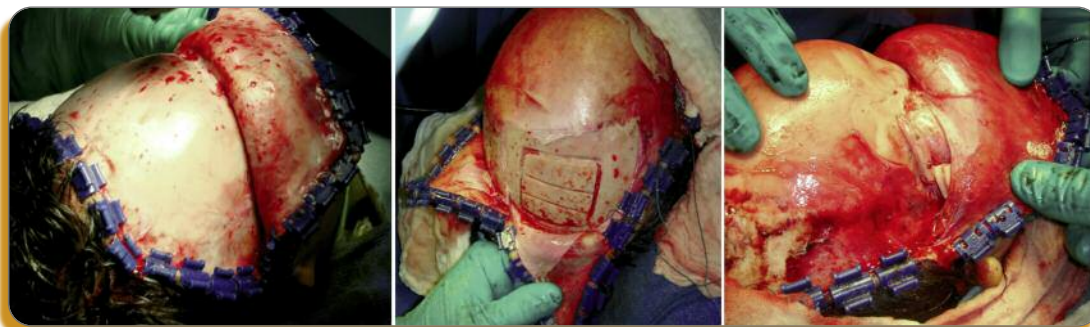


L'absence d'os zygomatique fait descendre l'orbite temporale sur le maxillaire supérieur
L'absence de zygomatique donne un faux aspect de maxillaire supérieur proéminent
Noter la ligne de cheveux descendant le long de la fente n°7, la peau avoisinante du cuir chevelu s'étant développée pour recouvrir la fente.

Figures 10 a,b : Garçon de 11 ans atteint du Syndrome de Franceschetti



Figures 10 c-e : Absence d'os zygomatique (pommette et arcade zygomatique) fentes 6, 7 et 8 de Tessier.



Figures 10 f-h : Dissection orbitaire. Prise des greffons osseux, greffes des arcades sourcilières, zygomatiques, et des pommettes.

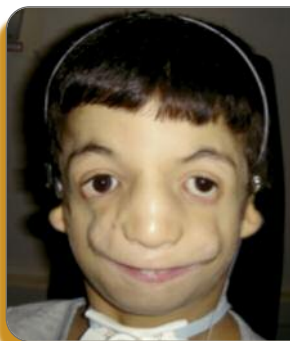
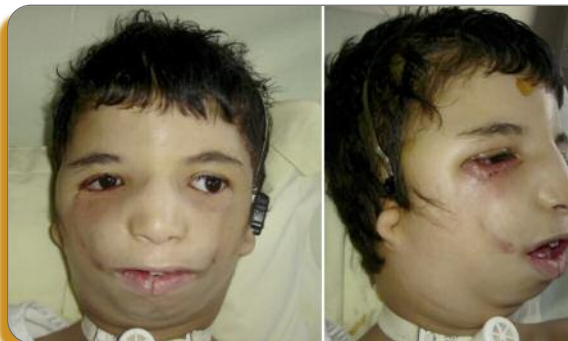
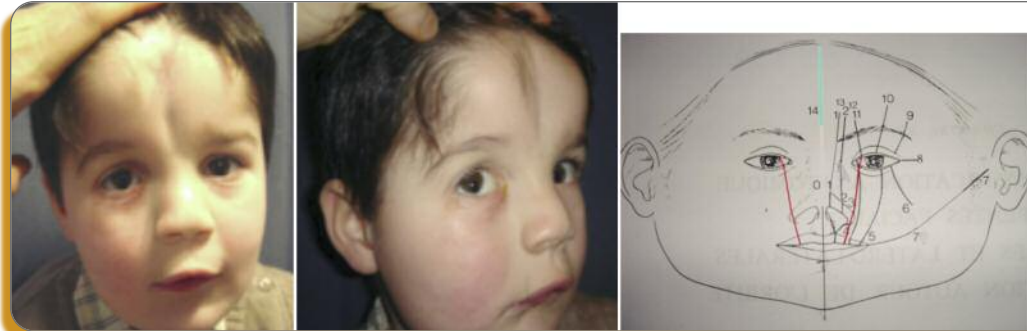Figure 10 i : Pré opératoire

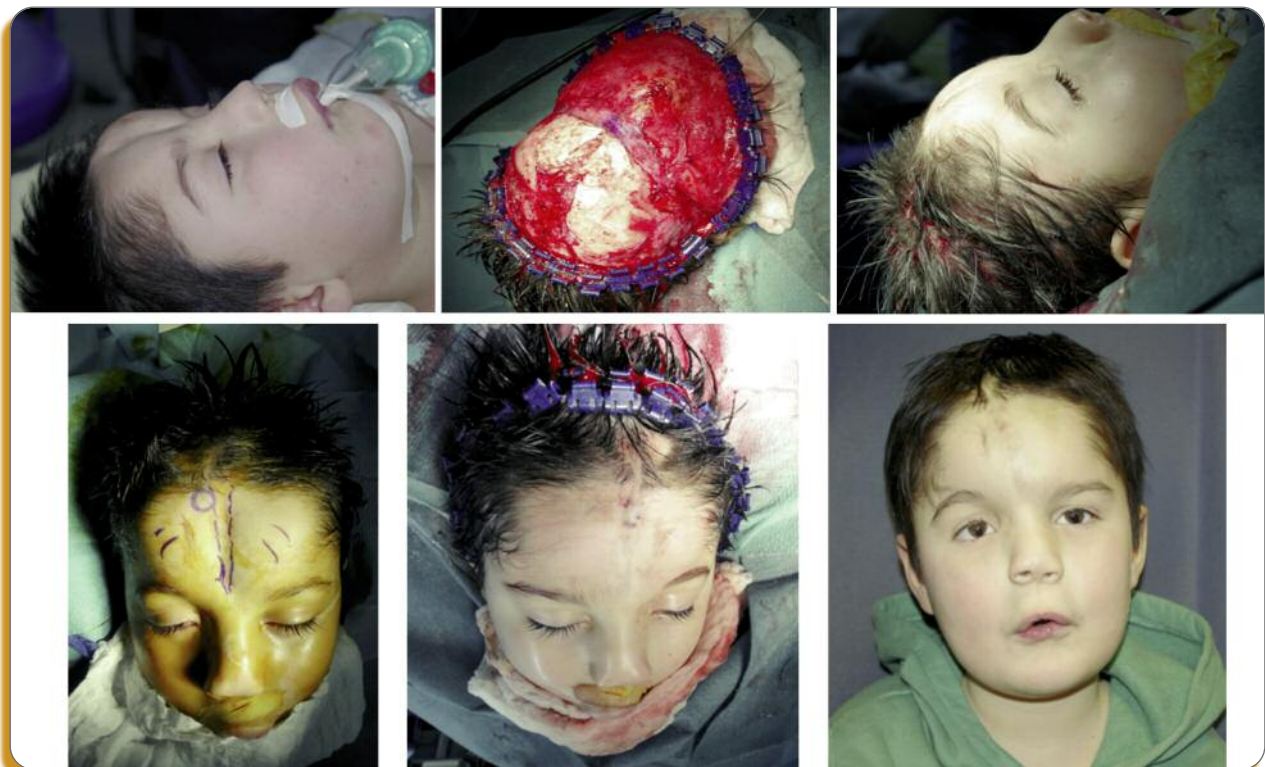

Figures 10 j,k : Résultat post opératoire orbitaire

Exemple n°5



Figures 11 a-c : Garçon présentant une fente médiane et une fente 3 bilatérale avec colobome irien légère microphthalmie et obstruction lacrymo-nasale



Figures 11 d-i : Comblement de la fente osseuse et des tissus mou par voie bicoronale extra crânienne, résultat.

Exemple n°6

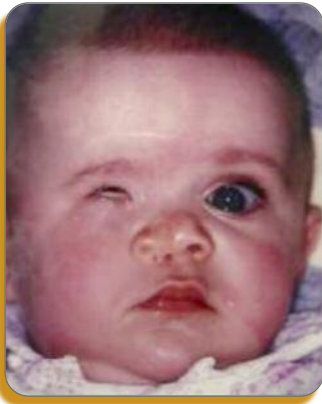
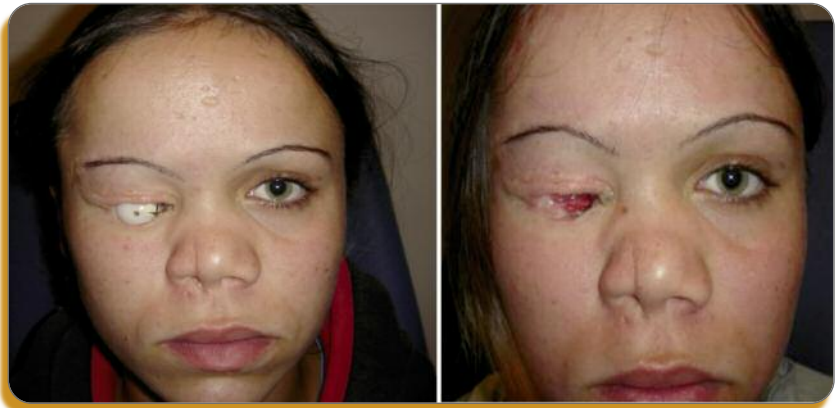
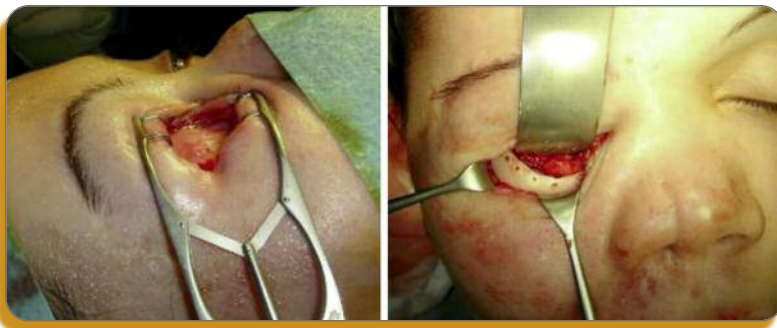Figure 12 a : Patiente à 1 an présentant une fente n°1 et une fente n°3 partielle avec anophtalmie



Figures 12 b,c : Même patiente adressée à 17 ans après 17 chirurgies pour orbite anophtalmie inappareillable en prothèse



Figures 12 d,e : Agrandissement osseux orbitaire, lift malaire et greffe de cavité muqueuse

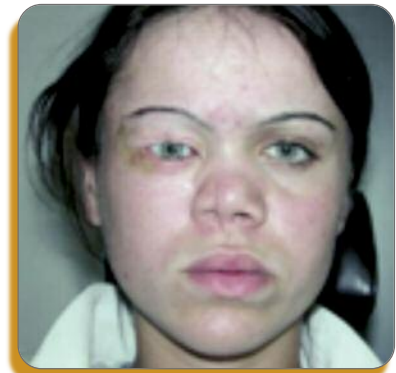

Figure 12 f : Résultat

Conclusion

Si les colobomes palpébraux requièrent une chirurgie oculoplastique réparatrice relativement simple, les dystopies sur fentes orbito-faciales nécessitent des techniques invasives parmi les plus complexes de la chirurgie oculoplastique et

crânio-faciale pour obtenir des résultats probants à la mesure des techniques employées.

L'oculoplastie est nécessairement une chirurgie crânio-faciale; au delà de ses indications esthétiques elle reprend ses lettres de noblesse dans la chirurgie réparatrice pédiatrique. ■

Conflits d'intérêts : aucun

N'oubliez pas la Miragel®

JM. PIATON - CHNO des XV/XX, Service du Pr Sahel

Les indentations épisclérales utilisées lors des décollements de rétine peuvent être à l'origine de complications variées, parfois très différées de l'opération notamment pour les Miragel®, qui peuvent se manifester 10 ou 20 ans après leur pose. Il faut savoir y penser et interroger le patient sur des antécédents parfois oubliés.

Cas N°1

Monsieur Nicolas. G. présente un larmolement chronique de l'œil droit, persistant depuis plusieurs années. Ce larmolement s'accompagne de sécrétions et d'un inconfort oculaires. L'interrogatoire retrouve une chirurgie d'un décollement de rétine de cet œil droit il y a plus de 20 ans. Un temps de disparition de la fluorescéine tout à fait normal et un lavage des voies lacrymales perméable éliminent un problème d'excrétion lacrymale. L'éversion de la paupière supérieure révèle un gros botryomycome appendu au cul de sac supérieur (Figure 1).

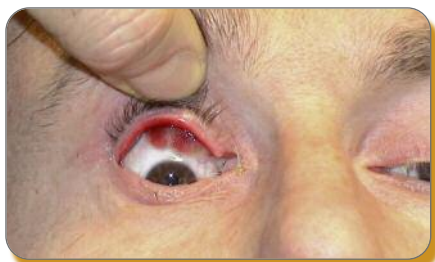

Figure 1 : 1. Botryomycome du cul de sac conjonctival droit provoqué par l'extériorisation de l'extrémité d'une éponge en silicone.

Une réaction au matériel d'indentation est suspectée et une ablation est effectuée au bloc avec guérison de la symptomatologie.

Cas N°2

Monsieur Jacques B., âgé de 62 ans, présente une gêne importante de l'œil droit depuis plusieurs années. Sur le plan général il souffre d'un diabète de type 2 mal équilibré par les anti-diabétiques oraux ; sur le plan oculaire il s'agit d'un myope opéré de phako-émulsification bilatérale du cristallin suivie d'un décollement de rétine de l'œil droit opéré au CHNO des 15/20 il y a 6 ans. La gêne est apparue quelques mois après la chirurgie.

Il existe une photophobie intense associée à des spasmes de l'orbiculaire, un ptosis, une exotropie de l'œil droit avec limitation de l'adduction, une inflammation chronique de l'angle interne de l'œil avec une hyperhémie majeure de la conjonctive bulbaire interne et de l'épisclère (Figure 2a).

Malgré plusieurs consultations de contrôle personne ne s'est préoccupé de la gêne, pourtant majeure, ressentie par le patient.

L'ablation du matériel d'indentation sans aucune complication est suivie d'une amélioration spectaculaire de tous les signes ainsi que d'un équilibre du diabète. Seule persiste une limitation partielle de l'abduction (Figure 2b).

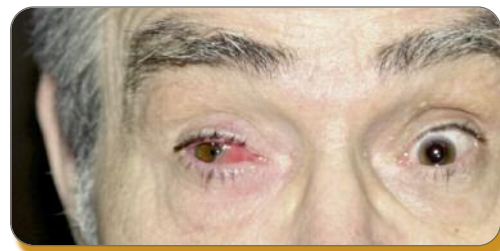

Figure 2a : Patient N° 2 : gêne majeure : spasmes de l'orbiculaire, ptosis, exotropie de l'œil droit avec limitation de l'adduction, inflammation chronique de l'angle interne de l'œil avec hyperhémie majeure de la conjonctive bulbaire interne et de l'épisclère

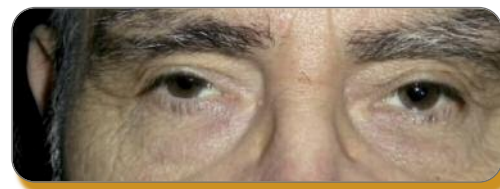
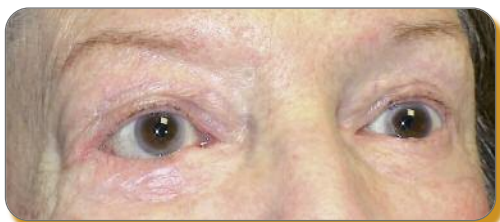
Figure 2b : Même patient 1 mois après ablation de l'indentation : il ne persiste que la limitation de l'adduction

Cas N°3

Madame Nicole O. est adressée par son ophtalmologiste traitant pour un larmolement clair de l'œil droit depuis 2 ans. Elle a été opérée d'un décollement de rétine il y a environ 20 ans. Renseignements pris elle a bénéficié d'une indentation épisclérale avec pose d'une éponge Miragel®.

L'examen montre une exophtalmie modérée, une motilité oculaire très réduite et l'impression d'une orbite pleine avec un gonflement et un œdème palpébral supérieur et inférieur. Le lavage des voies lacrymales est perméable mais il existe un reflux partiel.

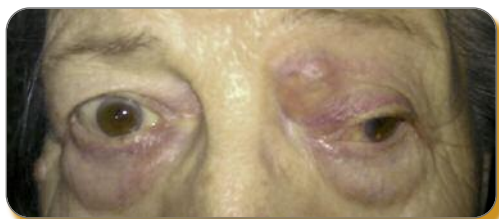


Patient N°3 : Patiente présentant un comblement de l'orbite par expansion tardive d'une éponge Miragel
Figure 3a : exophtalmie, œdème palpébral.

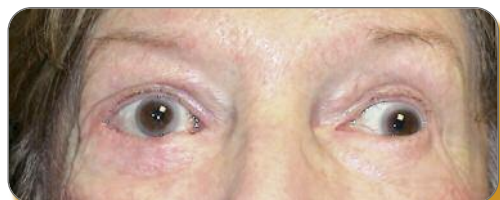

Figure 3b : Les mouvements de l'œil sont bloqués dans toutes les directions.

Une tomodensitométrie est demandée pour confirmer la responsabilité de l'indentation et pour éliminer un processus tumoral. Celle-ci montre une augmentation considérable du volume de l'éponge responsable d'une augmentation du volume orbitaire avec restriction



Patiente présentant une masse orbitaire supéro-interne refoulant l'œil en bas et en dehors et faisant saillie sous la paupière supérieure due à l'expansion tardive d'une éponge Miragel. (Clichés du Dr Emmanuel Barreau)

Figure 4a : Patiente vue de face

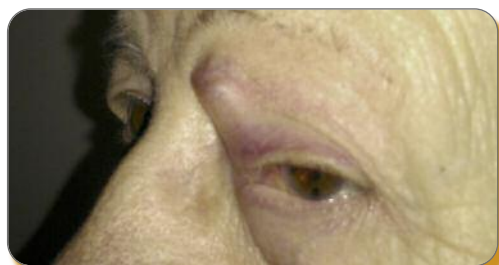

Figure 4b : Profil

des mouvements oculaires et d'une compression des voies lacrymales. Devant les risques encourus, elle refuse l'ablation de son éponge.

Discussion

L'extériorisation d'un matériel d'indentation en silicone, avec ou sans infection, est la principale cause d'ablation⁽¹⁾. La cause diffère : infection du matériel, érosion mécanique des tissus ou lâchage des sutures. En général l'intolérance est rapide : de l'ordre de quelques mois.

Les éponges Miragel ne sont pas en silicone mais en hydrogel constitué d'un copolymère hydrophile de méthylacrylate⁽²⁾. Elles ont été largement utilisées dans les années 80-90 car on leur accordait plusieurs avantages : plus de

souplesse et d'élasticité avec une diminution du risque d'érosion de la conjonctive, l'absence de pores minimisant le risque infectieux, l'absorption et le relargage progressif des antibiotiques dans lesquels on les trempait, l'augmentation de volume par l'hydratation progressive qui améliorerait l'efficacité de l'indentation en post-opératoire⁽³⁾.

Bien qu'effectivement les Miragel se compliquent moins d'infection et sont mieux tolérées à court terme elles génèrent d'autres problèmes dus au matériel qui est structurellement instable et qui devient le siège d'une dégradation hydrophile amenant à une absorption excessive d'eau et à une augmentation de volume.

Ces complications sont retardées de plusieurs années : en moyenne le délai est de 8 ans entre la chirurgie et l'extériorisation.

L'augmentation de volume peut être responsable d'une diplopie et d'un œdème avec saillie de l'éponge sous les paupières (Figure 4) et d'autres complications plus rares : érosion de l'œil avec pénétration intra oculaire, extériorisation de l'éponge, douleurs, exophtalmie, syndrome pseudo-tumoral de l'orbite, déhiscence du toit de l'orbite...

Le retrait est délicat car l'indentation est fragmentée et extrêmement friable. L'ablation au moyen d'une cryode facilite la procédure⁽¹⁾. L'éponge est gonflée, translucide, partiellement encapsulée, recouvrant une sclère calcifiée⁽²⁾. Il peut se compliquer d'une ablation incomplète de l'éponge, d'une récurrence du décollement et d'une perforation sclérale. ■

Conflits d'intérêts : aucun

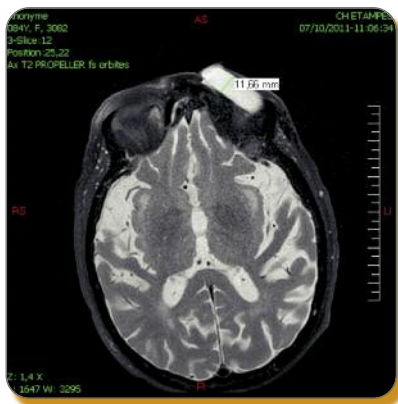

Figure 4c : IRM : coupe transverse

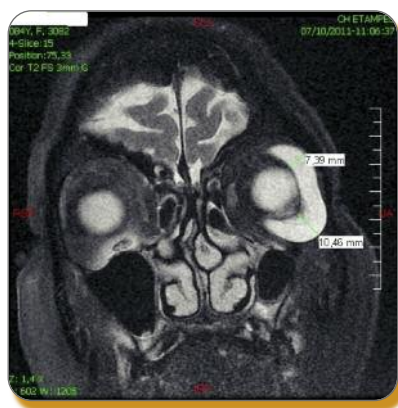

Figure 4d : IRM : coupe coronale

RÉFÉRENCES

1. Le Rouic JF, Bettembourg O, D'Hermies F, Azan F, Renard G, Chauvaud D. Late swelling and removal of Miragel buckles : a comparison with the silicone indentations. *Retina*. 2003 Oct ;23(5) :641-6.
2. Gibromont AC. Progressive deterioration of episcleral Miragel explants. *Bull Soc Belge Ophtalmol*. 1999 ;271 :57-9.
3. Li K, Kim KS, Wong D. Miragel explant fragmentation 10 years after scleral buckling surgery. *Eye (Lond)*. 2003 Mar ;17(2) :248-50.

Sécheresse oculaire : stratégie thérapeutique

Y. NOCHEZ, P.J. PISELLA - Service d'Ophtalmologie. CHU Bretonneau. Université François Rabelais. Tours

La sécheresse oculaire est « une maladie multifactorielle des larmes et de la surface oculaire qui entraîne des symptômes d'inconfort, une perturbation visuelle, et une insta-

bilité du film lacrymal avec des lésions potentielles de la surface oculaire. Elle est accompagnée d'une augmentation de l'osmolarité du film lacrymal et d'une inflammation de la surface oculaire ».

Cette nouvelle définition du Dry Eye Workshop ⁽¹⁾ rend mieux compte des nouveautés diagnostiques et des ouvertures thérapeutiques en découlant.

En effet, qu'il soit primitif ou secondaire, qualitatif ou quantitatif, le syndrome sec va déclencher un véritable cercle vicieux autour d'une hyperosmolarité lacrymale ⁽²⁾, des phénomènes inflammatoires ⁽³⁾, et une instabilité du film lacrymal responsable de clignements itératifs, d'une dégradation de la qualité de vision ⁽⁴⁾, et de lésions de la surface oculaire (épithélium et mucines du glycocalyx) ⁽⁵⁾. Le traitement de la sécheresse oculaire ne vise plus seulement à hydrater la surface oculaire, mais également à rompre ce cycle inflammatoire. De nouvelles options thérapeutiques sont maintenant disponibles pour adapter l'arsenal thérapeutique à la sévérité du syndrome sec ⁽¹⁾ (Tableau 1).

■ Les agents mouillants

Les agents mouillants sont le principal traitement de la sécheresse oculaire, par leur fonction lubrifiante. On distingue les solutions fluides soit à base de chlorure de sodium, soit à base de povidone, seule ou associée à de l'alcool polyvinylique. Parmi les solutions visqueuses ou gels, on distingue les produits à base de carbomères, avec ou sans alcool polyvinylique, à base d'hypermellose, à base de carmellose, et enfin à base d'émulsion lipidique. Les gels de carbo-

Sévérité du syndrome sec	Stade 1 : minime à modéré	Stade 2 : modéré à sévère	Stade 3 : sévère	Stade 4 : très sévère
Temps de rupture du film lacrymal	variable	< 10 secondes	< 5 secondes	immédiat
Atteinte cornéenne	Aucune	Kératite ponctuée superficielle (KPS) minime	KPS marquée, kératite filamenteuse	Ulcère cornéen
Options thérapeutiques	<ul style="list-style-type: none"> -Education patient -Modification facteurs environnementaux -Agents mouillants (collyres/ gels/ pommades) -Eviter conservateurs et médicaments systémiques aggravants -Traitement allergie -Traitement de la maladie palpébrale (meibomite) 	<ul style="list-style-type: none"> -Mesures précédentes -Agents mouillants -Acide hyaluronique -Stéroïdes topiques en cure courte -Ciclosporine A topique 0,05 % -Compléments nutritionnels -Tétracyclines orales pour meibomite et rosacée - Lunettes à chambre humide 	<ul style="list-style-type: none"> -Mesures précédentes -Ciclosporine A topique 0,05% -Lunettes à chambre humide - Occlusion des points lacrymaux discutée 	<ul style="list-style-type: none"> -Mesures précédentes -Anti-inflammatoires systémiques - Chirurgie (palpébrale, tarsorrhaphie, greffe de membrane amniotique)

Tableau 1 : Options thérapeutiques du syndrome sec en fonction de sa sévérité clinique.

mère, grâce à leurs propriétés bioadhésives, permettant un temps de rémanence 2 à 6 fois plus loin que les agents fluides⁽⁶⁾. En revanche, leur viscosité est à l'origine d'un trouble visuel intermittent à l'instillation. Les solutions fluides sont donc les traitements de première intention de tout syndrome sec, alors que les gels sont réservés à une utilisation nocturne, ou en seconde intention en cas de syndrome sec de gravité moyenne, en complément des précédents traitements. Les agents mouillants ont vu leur gamme se compléter de nouveaux produits visant à suppléer la couche lipidique des larmes, atteinte surtout en cas de dysfonctionnement meibomien. La restauration de cette couche lipidique superficielle permet de traiter les syndromes secs par hyper-évaporation de couche aqueuse. La dernière classe thérapeutique mouillante a démontré son efficacité dans les formes de syndrome sec plus sévère : les produits à base d'acide hyaluronique. Des essais cliniques de phase 2 sont en cours pour évaluer l'efficacité d'un traitement à base d'acide hyaluronique combiné à un acide aminé humain (la cystéine). Cette association de macromolécules constituant un biopolymère ou thiomère, permet d'augmenter le temps de rémanence des produits actifs sur la surface oculaire en créant des ponts dissulfure⁽⁷⁾.

Ces substituts lacrymaux visent tous à stabiliser le film lacrymal et sont d'autant plus efficaces et stables sur la surface oculaire que leur viscosité augmente. Nous n'avons cité que les traitements sans conservateurs tant ces derniers (en particulier les ammoniums quaternaires comme le chlorure de benzalkonium) ont un effet surfactant avec déstabilisation de la couche lipidique du film lacrymal, un effet toxique immédiat et retardée par apoptose cellulaire.

Des études cliniques sont en cours pour préciser le véritable effet clinique des lubrifiants oculaires : s'agit-il de

remplacer des éléments manquants dans le film lacrymal, réduisent-ils l'osmolarité du film lacrymal, éliminent-ils des agents inflammatoires ? Obtiennent-ils une meilleure qualité de vision et une meilleure stabilité « optique » du film lacrymal après traitement par substituts lacrymaux ?

Enfin, des études cliniques de Phase III sont également en cours afin de valider des agents osmoprotecteurs visant à stabiliser l'osmolarité du film lacrymal et éviter l'hyperosmolarité.

■ Lunettes à chambre humide

Le port de lunettes à chambre humide est préconisé pour soulager l'inconfort du syndrome sec lorsque celui-ci est préférentiellement dû à une hyperévaporation des larmes. Ceci pourrait passer par un renforcement de la couche lipidique du film lacrymal⁽⁸⁾. Depuis la commercialisation en France, ces lunettes vont pouvoir être proposées au patient, notamment celui porteur d'un syndrome sec associé ou aggravé par l'existence d'une meibomite.

■ Les anti-inflammatoires

Le syndrome sec et l'hyperosmolarité qui en résulte, vont entretenir un état inflammatoire majeur de la surface oculaire (production de médiateurs de l'inflammation : IL-1 α et IL-1 β , TNF α ou MMPs) elle-même associée à une diminution d'expression des mucines de surface (MUC16 et MUC5AC) et à une apoptose des cellules à mucus (9). Lorsque les mesures précédentes sont insuffisantes ou qu'il existe une baisse d'acuité visuelle secondaire à une kératite ponctuée superficielle liée au syndrome sec modéré à sévère, les patients peuvent bénéficier d'un traitement anti-inflammatoire afin de rompre le stress irritant chronique de l'inflammation de la surface oculaire. Qu'elle soit primitive ou secondaire, la réaction inflammatoire est une composante

essentielle des syndromes secs. Il est essentiel de la suspecter et de la rechercher systématiquement, même lorsque l'œil est blanc, apparemment peu inflammatoire, afin de ne plus considérer la sécheresse oculaire comme une affection accessoire, bénigne et unifactorielle. Ce traitement anti-inflammatoire (par corticoides topiques) doit être prescrit en cure courte de quelques jours à dose rapidement dégressive. L'instauration d'un traitement au long cours expose aux effets secondaires (cataracte et glaucome) et pose le problème de la corticodépendance. Néanmoins, la kératoconjonctivite sèche (KCS) fait véritablement partie des affections sensibles aux stéroïdes topiques en cure courte.

Dans ce cadre, la ciclosporine A topique à 0,05 % est intéressante sur les syndromes secs modérés à sévères, avec une diminution de la kératite, une diminution des marqueurs de l'inflammation (inhibition de la production d'IL-2 et blocage de la prolifération de lymphocytes T) et enfin une augmentation significative du nombre de cellules à mucus. Elle permet donc une immunosuppression locale en diminuant les coopérations cellulaires entre les cellules inflammatoires. Outre l'effet validé aux États-Unis dans le syndrome sec primitif, l'efficacité clinique de la ciclosporine 0,05 % a été démontrée dans de nombreuses études randomisées en double aveugle⁽¹⁰⁾. L'efficacité de la ciclosporine sur ces paramètres cliniques et biologiques fait d'elle une arme thérapeutique majeure dans le traitement des syndromes secs sévères corticodépendants. Enfin, il convient de prévenir le patient d'une possible sensation de brûlure à l'instillation dans 10 % des cas (plus fréquente aux dosages supérieurs de ciclosporine), d'une efficacité au delà de 1 mois de traitement et de la nécessité d'un traitement chronique de plus de 6 mois. Bien sûr, ce traitement n'est concevable qu'en association avec les précédents traitements cités. Il est actuellement prescrit en France

sous forme d'ATU (Autorisation Temporaire d'Utilisation). Il est néanmoins de plus en plus facile de s'en procurer car les pharmacies hospitalières locales sont parfois capables d'en réaliser.

Deux autres immunophilines, le pimecrolimus et le tacrolimus sont en cours d'évaluation sur la KCS.

■ Les tétracyclines

L'administration systémique de tétracycline est largement reconnue pour son action anti-inflammatoire et bénéfique sur la rosacée oculaire et sur les symptômes invalidants de meibomite. En effet, la tétracycline ou la doxycycline orale, capables d'inhiber les MMP-9, régulent ainsi la production des lipides meibomiens. Elles réduisent en effet la production de lipases staphylococciques, même sur des souches résistantes, et améliorent ainsi la solubilité des sécrétions meibomiennes. Une cure courte de 1 mois à faible dose (50 à 100 mg par jour de doxycycline) peut être prescrite dans les cas de dysfonctionnement meibomien persistant après les mesures d'hygiène palpébrale. Bien sûr, les cyclines sont contre-indiquées chez l'enfant de moins de 8 ans, chez la femme enceinte, en cas d'insuffisance rénale ou hépatique, et en cas d'allergie à ces médicaments. Des études et publications sont également en cours pour tester l'efficacité des macrolides topiques comme l'azithromycine sur les pathologies meibomiennes et sur la couche lipidique du film lacrymal.

■ Acides gras essentiels

Les acides gras essentiels ne sont pas synthétisés par l'organisme et doivent donc être apportés par l'alimentation. Les acides gras oméga 6 sont les précurseurs de certains médiateurs de l'inflammation (prostaglandines) alors

que les acides gras oméga 3 (dérivant de l'huile de poisson) inhibe la synthèse de ces médiateurs et bloquent la production de TNF-alpha et l'IL-1. Ces derniers ont significativement amélioré les symptômes d'irritation oculaire et diminué les lésions de la kératoconjonctivite sèche.

■ Mesures environnementales

La prévention contre des facteurs environnementaux (air conditionné sec, tabagisme, exposition aux allergènes, travail prolongé sur écran), contre des facteurs aggravants (collyres avec conservateurs, port prolongé et/ou inadapté des lentilles de contact, traitements anticholinergiques) n'est pas nouvelle mais a démontré son intérêt au stade précoce de la sécheresse oculaire. Il convient aussi de rechercher et de traiter les pathologies générales associées au syndrome sec : syndrome de Sjögren, polyarthrite rhumatoïde, diabète ainsi que les pathologies associées à l'insuffisance lacrymale primitive (blépharite, meibomite, mauvaise hygiène palpébrale, anomalie de la statique palpébrale, allergie).

■ Substitut lacrymaux biologiques

Les travaux de Tsubota ont encouragé l'utilisation du sérum autologue en topique pour le traitement des maladies inflammatoires de la surface oculaire. Néanmoins, de nombreux pays (dont la France) ont voté des lois restreignant l'utilisation du sang et de ses composants dans les préparations pharmaceutiques. Par ailleurs, les transplantations de glandes salivaires (sous mandibulaires, ou parotides) sont réservées aux syndromes secs les plus dramatiques avec cornée vascularisée et ne sont pas utilisés en routine actuel-

lement. Elles permettent de traiter une déficience aqueuse et muqueuse du film lacrymal. Néanmoins, l'hypo-osmolarité de la salive comparée à celle des larmes, induit un œdème cornéen microkystique.

■ Sécrétagogues

Les sécrétagogues, susceptibles d'augmenter la production de larmes sont encore à l'étude. En effet, la pilocarpine orale a démontré son efficacité pour traiter la xérostomie, mais est moins efficace sur la sécheresse oculaire. Les agonistes des récepteurs purinergiques (P2Y2, diquafosol) sont particulièrement intéressants car ils sont capables de stimuler la production aqueuse mais également la synthèse de mucus.

■ Le futur ?

Le traitement de la sécheresse oculaire a particulièrement progressé ces dernières années en raison d'une meilleure compréhension de la physiopathologie et de l'association intrinsèque sécheresse-inflammation de la surface oculaire, du développement de nouveaux outils cliniques (osmolarité du film lacrymal, instabilité optique du film lacrymal responsable du flou visuel subjectif), et enfin grâce au développement de nouveaux moyens thérapeutiques pharmacologiques (agents mouillants de viscosité et de composition diverse, ciclosporine, tétracyclines, agents osmoprotecteurs) ou mécaniques (lunettes à chambre humide). L'expérience clinique et l'adaptation de l'arsenal thérapeutique à la sévérité du syndrome sec est indispensable pour améliorer la qualité de vie de nos patients souffrant de sécheresse oculaire. ■

Conflits d'intérêts : aucun

RÉFÉRENCES

- 1- Research in dry eye: report of the Research Subcommittee of the International Dry Eye Workshop. *Ocul Surf* 2007;5:179-193.
- 2- Tomlinson A, Khanal S, Ramaesh K, et al. Tear film osmolarity: determination of a referent for dry eye diagnosis. *Invest Ophthalmol Vis Sci* 2006;47:4309-4315.
- 3- Baudouin C. Un nouveau schéma pour mieux comprendre les maladies de la surface oculaire. *J Fr Ophtalmol* 2007;30:239-246.
- 4- Montes-Rico R. Role of the tear film in the optical quality of the human eye. *J Cataract Refract Surg* 2007;33:1631-1635.
- 5- Yeh S, Song XJ, Farley W, et al. Apoptosis of ocular surface cells in experimentally induced dry eye. *Invest Ophthalmol Vis Sci* 2003;44:124-129.
- 6- Bron AJ, Mangat H, Quinlan M, et al. Polyacrylic acid gel in patients with dry eyes: a randomized comparison with polyvinyl alcohol. *Eur J Ophthalmol* 1998;8:81-89.
- 7- Shen J, Wang Y, Ping Q, Xiao Y, Huang X. Mucoadhesive effect of thiolated PEG stearate and its modified NLC for ocular drug delivery. *J Control Release* 2009;137:217-223.
- 8- Korb DR, Greiner JV, Glonck T, et al. Effect of periocular humidity on the tear film lipid layer. *Cornea* 1996;15:129-134.
- 9- Paulsen F, Jager K, Worlitzch D, et al. Regulation of MUC16 by inflammatory mediators in ocular surface epithelial cell lines. *Ann Anat* 2008;190:59-70.
- 10- Sall K, Stevenson OD, Mundorf TK, Reis BL. Two multicenter, randomized studies of the efficacy and safety of cyclosporine ophthalmic emulsion in moderate to severe dry eye disease. *CSA Phase 3 study Group. Ophthalmology* 2000;107:631-639.

A.P.O.P. 2012

Atelier Pratique ORBITO-PALPEBRAL

Journée de Chirurgie en Direct

Organisée par le Dr Michel TAZARTES

et les Dr Marie-Paule Devaillay, Dr Nawel AMAR, Dr Julien BOUMENDIL

Clinique Geoffroy Saint Hilaire

59 rue Geoffroy Saint Hilaire - 75005 PARIS

ATTENTION DATE MODIFIÉE AU SAMEDI 31 MARS 2012

Programme de 8h à 17h

- Injection de toxine botulique et d'acide hyaluronique
- Chirurgie :
 - Orbito-palpébrale et Esthétique
 - Voies lacrymales

Inscriptions

Inscription pour la journée : 200€ / 50€ pour les Internes.

Le déjeuner vous sera servi sur place.

Renseignements

Secrétariat du Dr Tazartes

Tél : 01 43 20 91 52 / secretariat.tazartes@orange.fr



SAMEDI 9 JUIN 2012

De 8 h 30 à 13 h 30

Cercle Salon la Rotonde
Centre International de Deauville
14800 DEAUVILLE



Orateurs

Jean-Paul BERROD (Nancy), Pierre-Jean PISELLA (Tours),
Frédéric MOURIAUX (Caen), Marc MURAIN (Rouen),
Philippe BEN SAÏD (Morbihan), Anne-Laure PIOT (Essillon),
Olivier GENEVOIS (Rouen), Alain RETOUT (Rouen),
Dominique BREMONT (Amiens), Solange MILAZZO (Lyon),
Marc LABETOUILLE (Paris), Carl ARNDT (Reims)

5^e Festival du Film Ophtalmologique de Deauville

RENSEIGNEMENTS ET INSCRIPTIONS



Professeur Frédéric MOURIAUX
Service d'ophtalmologie CHU CAEN
mouriaux-f@chu-caen.fr

Tél : 02 31 06 46 30

Prix (avec repas et pauses)

Internes - gratuit
Chef de clinique-assistant - 60 euros
Ophtalmologiste - 100 euros

Chèque à libeller à l'ordre de l'A E R D N (Association d'Enseignement et de Recherche en Basse Normandie)

Imagerie de l'angle irido-cornéen dans le glaucome

ANTOINE LABBÉ ⁽¹⁻³⁾, JEAN-RÉMI FENOLLAND ^(1, 3), MICHEL PUECH ⁽⁴⁾, CHRISTOPHE BAUDOUIN ^(1, 3)

1: Service d'Ophtalmologie 3, Centre Hospitalier National d'Ophtalmologie des Quinze-Vingts, Paris, France.

2: Service d'Ophtalmologie, Hôpital Ambroise Paré, AP-HP, Boulogne; Université de Versailles Saint-Quentin en Yvelines, Versailles, France.

3: INSERM, U968, Paris, F-75012, France; Université Pierre et Marie Curie Paris 6, UMR S 968, Institut de la Vision, Paris F-75012, France; CNRS, UMR 7210, Paris F-75012, France.

4: Centre Explore Vision, VuExplorer Institute, 75001 Paris.

résumé

L'évaluation de l'angle irido-cornéen est un temps indispensable dans le bilan des glaucomes et la gonioscopie demeure l'examen de référence pour son analyse. Elle reste cependant un examen de réalisation et d'interprétation parfois difficile. L'UBM, puis plus récemment l'OCT de segment antérieur (OCT-SA), contribuent à une meilleure connaissance des mécanismes de fermeture de l'angle irido-cornéen mais aussi au dépistage des angles à risque. Non contact, l'OCT-SA a rendu cette analyse plus simple et plus facile d'acquisition que l'UBM, mais elle est limitée par sa plus mauvaise pénétration au travers des tissus iriens.

De réalisation parfois difficile et d'interprétation variable entre les observateurs, la gonioscopie reste néanmoins l'examen de référence pour l'évaluation de l'angle irido-cornéen en pratique clinique. Depuis quelques années maintenant, l'échographie de très haute fréquence (UBM) puis plus récemment l'OCT de segment antérieur (OCT-SA) ont eu un grand impact dans le domaine du glaucome à angle fermé et dans l'analyse de l'angle irido-cornéen. Ainsi, l'UBM a contribué à une meilleure connaissance des mécanismes de fermeture de l'angle et l'OCT-SA, technique d'imagerie non invasive, serait prometteuse pour le dépistage des angles à risque de fermeture et l'analyse précise des angles étroits ⁽²⁾.

de l'iris, la courbure périphérique de l'iris (convexe ou concave), l'existence de zones d'apposition irido-trabéculaire, la présence de synéchies antérieures périphériques (SAP) et le degré de pigmentation du trabécule. La gonioscopie dynamique est utile dans les cas où certains repères de l'angle ne sont pas visibles. La pression exercée au centre de la cornée va chasser l'humeur aqueuse vers l'angle qui s'ouvrira en cas d'apposition irido-trabéculaire mais restera fermé en cas de synéchies antérieures périphériques. En cas de bloc pupillaire, la racine de l'iris convexe devient concave après indentation. Ce changement de courbure n'existe pas en cas d'iris plateau.

Introduction

L'évaluation de l'angle irido-cornéen demeure un examen indispensable lors du bilan d'un patient avec une hypertension oculaire (HTO), un glaucome, une suspicion de glaucome ou simplement en cas de signes d'alerte comme la présence d'un signe de Van Herick ⁽¹⁾ ou de symptômes pouvant faire évoquer des crises aiguës de fermeture de l'angle.

La gonioscopie

La gonioscopie demeure l'outil clinique de référence pour l'analyse de l'angle irido-cornéen et permet de déterminer si l'angle est ouvert, susceptible de se fermer ou fermé de manière transitoire ou définitive ⁽³⁾. Sa pratique nécessite une reconnaissance parfaite des repères anatomiques de l'angle irido-cornéen et permet d'apprécier: le degré d'ouverture de l'angle, la zone d'insertion

La biomicroscopie ultrasonore (UBM)

L'UBM a été la première technique d'imagerie du segment antérieur qui a représenté une aide réelle pour l'analyse de l'angle irido-cornéen ⁽⁴⁾. Grâce à cette technique d'imagerie, non seulement l'angle irido-cornéen mais aussi l'iris et le corps ciliaire peuvent être visualisés avec une résolution d'ap-

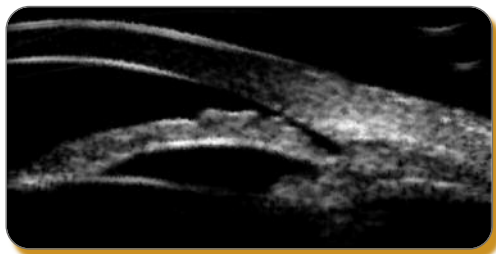

Figure 1 : Image en UBM de l'angle iridocornéen en cas de fermeture de l'angle par blocage pupillaire (Image Michel Puech).

proximativement 25 μm (pour les sondes de 50 MHz). Elle permet des mesures de l'ouverture de l'angle, de l'épaisseur de l'iris, de la distance séparant le trabéculum des procès ciliaires, et visualise les corps ciliaires ainsi que les structures rétro-iridiennes. Ces images en UBM permettent d'obtenir une évaluation qualitative et quantitative des structures oculaires du segment antérieur, et offrent ainsi des informations supplémentaires et complémentaires à la gonioscopie. Cette analyse peut également se faire de manière dynamique en différentes conditions de luminosité ou de dilatation pupillaire.

L'UBM est une aide précieuse dans l'analyse des mécanismes de fermeture de l'angle irido-cornéen. Dans le mécanisme de fermeture de l'angle par blocage pupillaire, à cause de la convexité antérieure de l'iris, la surface antérieure périphérique de l'iris touche la cornée périphérique en avant du trabéculum. Ensuite, l'iris est propulsé en avant et recouvre le trabéculum provoquant ainsi l'élévation de la pression intraoculaire (**Figure 1**). Les éléments caractéristiques des yeux avec une configuration d'iris plateau sont démontrés par l'UBM avec une position antérieure et une rotation des corps ciliaires qui sont en contact avec la portion périphérique de l'iris et provoquent une fermeture de l'angle irido-cornéen, et une disparition du sulcus ciliaire (**Figure 2**). L'UBM permet également de mieux comprendre les mécanismes à l'origine de la fermeture

de l'angle en cas de kystes irido-ciliaires, de glaucome malin ou encore d'effusion cilio-choroïdienne.

Le rôle principal de l'UBM dans le glaucome est d'offrir des informations complémentaires à la gonioscopie, en permettant des mesures à la fois qualitatives mais aussi quantitatives de la chambre antérieure et de l'ouverture de l'angle irido-cornéen⁽⁶⁾. Des paramètres biométriques ont donc été développés afin d'améliorer la reproductibilité des mesures, leur sensibilité à la dilatation mais aussi leur significativité clinique. Parmi ces paramètres, la profondeur de la chambre antérieure, l'ACA (*Anterior Chamber Angle* qui correspond à l'angle d'ouverture de l'angle irido-cornéen), l'AOD (*Angle Opening Distance* qui correspond à la mesure de la profondeur de la chambre antérieure en périphérie à une distance fixe de l'éperon scléral, 500 ou 750 μm) et l'ARA (*Angle Recess Area* qui correspond à l'aire de la zone triangulaire formée par la surface antérieure de l'iris, la surface postérieure de la cornée et une ligne perpendiculaire à l'endothélium cornéen depuis un point situé à 750 μm en avant de l'éperon scléral) sont les plus utilisés.

L'apport de l'imagerie de l'angle irido-cornéen par UBM peut également être utile dans certains glaucomes à angle ouvert. En cas de glaucome pigmentaire ou de syndrome de dispersion pigmentaire, l'UBM permet d'analyser la courbure de l'iris, définir les relations entre la surface postérieure de l'iris, la zonule et le cristallin, et permet aussi d'analyser l'effet des thérapeutiques. Une laxité zonulaire ou encore une subluxation du cristallin peuvent également être visualisées en UBM en cas de syndrome pseudo-exfoliatif.

Enfin, l'UBM est aussi utile pour la surveillance et l'évaluation des traitements en particulier après iridotomie ou iridoplastie. Dans les cas où le traitement ne paraît pas être efficace lors du contrôle gonioscopique, l'exploration par UBM retrouve parfois des

iridotomies périphériques incomplètes, un autre mécanisme de fermeture de l'angle passé inaperçu en gonioscopie (plus ou moins associé au blocage pupillaire), le plus souvent un mécanisme d'iris plateau, et plus rarement, une polykystose ciliaire faisant déboucher l'iridotomie dans un espace clos représenté par un kyste.

L'OCT de segment antérieur

La tomographie en cohérence optique ou OCT est une technique non invasive, qui utilise un principe d'interférométrie à basse cohérence pour offrir *in vivo* des coupes des structures tissulaires. Le principe de fonctionnement de l'OCT est en réalité similaire à celui de l'échographie mais avec l'émission d'une onde lumineuse au lieu d'un ultrason. Nouvelle technique d'imagerie permettant d'obtenir *in vivo* des coupes du segment antérieur, l'OCT de segment antérieur (OCT-SA) a déjà trouvé de très nombreuses applications en chirurgie réfractive, lors de la chirurgie de la cataracte ou encore pour l'analyse et l'évaluation des tumeurs du segment antérieur ou des tumeurs conjonctivales⁽²⁾. Enfin, le glaucome est un champ d'application très vaste pour l'OCT-SA. Par rapport à l'UBM, l'imagerie en OCT-SA offre une excellente résolution (résolution axiale de 18 μm en OCT-SA par rapport à 25 μm en UBM 50 MHz) et

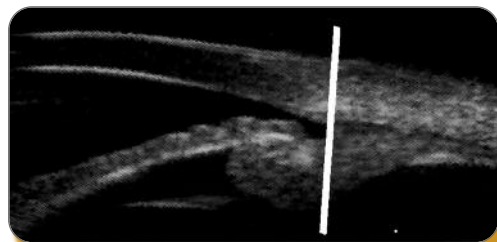


Figure 2 : Image en UBM de l'angle irido-cornéen montrant une anatomie d'iris plateau (Image Michel Puech). La ligne blanche passe par l'éperon scléral.

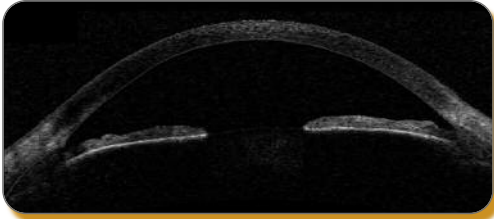


Figure 3 : Image en OCT-SA du segment antérieur.

présente l'avantage d'être sans contact avec l'œil du patient. Cependant, l'utilisation d'un faisceau infrarouge avec l'OCT-SA rend l'analyse des structures situées en arrière de l'iris très difficile avec une visualisation limitée des procès ciliaires (Figure 3).

L'OCT-SA offre une approche quantitative facile de l'angle irido-cornéen grâce à des paramètres similaires à ceux mis au point pour l'analyse de l'angle en UBM, comme l'AOD, l'ARA ou l'ACA. D'autres paramètres ont été mis au point spécifiquement pour l'OCT-SA comme le TISA (Trabecular-Iris Space Area 500 ou 750 qui correspond à la mesure de la surface de séparation irido-trabéculaire en mm^2) ou le TICL (Trabecular-Iris Contact Lens Length qui est défini comme la distance linéaire de contact irien avec la surface cornéo-sclérale débutant au niveau de l'éperon scléral et s'étendant antérieurement) pour l'analyse spécifique des angles étroits⁽⁶⁾. Certains appareils d'OCT-SA permettent ainsi la mesure de ces paramètres de façon semi-automatisée après repérage de l'éperon scléral (Figure 4).

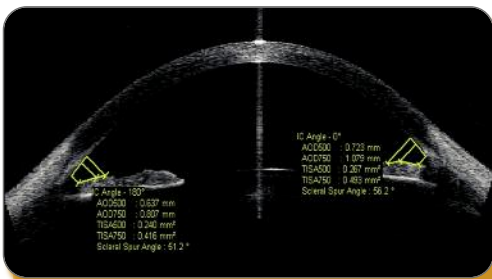

Figure 4 : Image en OCT-SA du segment antérieur avec mesure semi-automatisée des paramètres biométriques d'évaluation de l'angle.

Une étude portant sur une population de 200 patients asiatiques, a récemment montré que la sensibilité de l'OCT-SA dans la détection des angles à risque de fermeture était excellente (98%)⁽⁷⁾. En déterminant sur de larges séries de patients, des valeurs seuils sur les paramètres biométriques (AOD, ARA et TISA), l'OCT-SA pourrait devenir un outil de dépistage de masse des angles à risque de fermeture et devant bénéficier d'une iridotomie périphérique au laser⁽⁸⁾.

Parallèlement à ces paramètres quantitatifs, l'OCT-SA offre aussi une analyse qualitative des différents mécanismes associés à la fermeture de l'angle irido-cornéen. Bien que la visualisation des structures situées en arrière de l'iris soit moins bonne qu'en UBM, l'OCT-SA permet d'analyser des configurations particulières de l'angle irido-cornéen à l'origine d'angles étroits ou même fermés. Les mécanismes de blocage pupillaire, d'iris plateau, l'augmentation de volume du cristallin, la présence d'un contact irido-trabéculaire ou de SAP, ou encore une effusion cilio-choroïdienne peuvent également être visualisés en OCT-SA (Figure 5).

L'évaluation de l'angle irido-cornéen en OCT-SA présente également l'avantage de pouvoir être évaluée de manière dynamique très simplement en faisant varier la luminosité de la pièce et donc la dilatation pupillaire (Figure 6). Comme l'UBM, l'OCT-SA peut aussi aider à contrôler l'efficacité d'un geste thérapeutique comme l'ouverture de l'angle après iridectomie avec la perte de convexité de l'iris.

Comparaison UBM / OCT de segment antérieur

L'UBM a joué un rôle dominant dans l'imagerie du segment antérieur jusqu'à l'arrivée de l'OCT de segment antérieur.

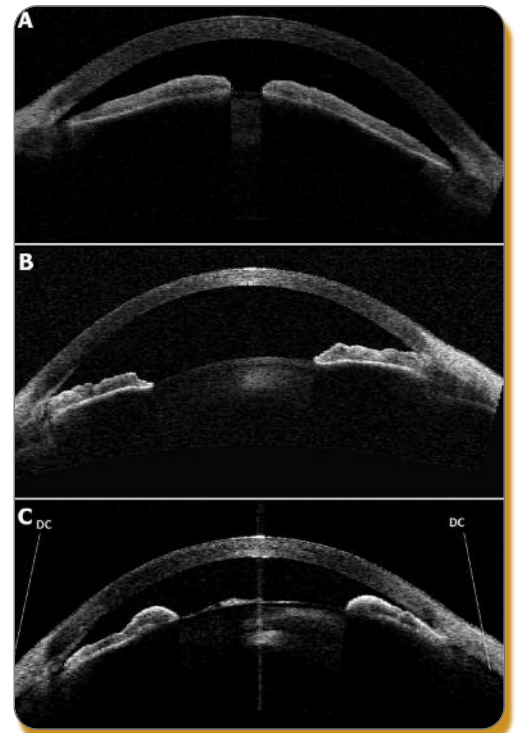


Figure 5 : Image en OCT-SA du segment antérieur, en cas de fermeture de l'angle par bombement cristallinien (A), par configuration d'iris plateau (B) et par effusion cilio-choroïdienne (C). DC, décollement choroïdien périphérique annulaire.

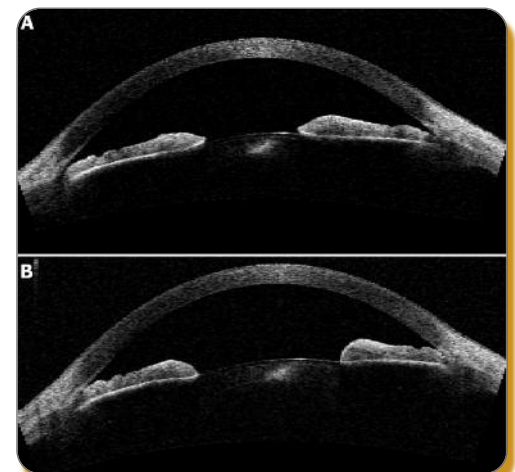


Figure 6 : Image en OCT-SA de la chambre antérieure en faisant varier la luminosité. On constate une apposition irido-trabéculaire en condition de faible luminosité (B).

Ces deux techniques d'imagerie offrent néanmoins des images de l'angle et des structures du segment antérieur avec

des avantages et des inconvénients différents. Alors que l'UBM est la seule technique permettant de visualiser précisément l'anatomie du corps ciliaire et des structures situées en arrière de l'iris, l'OCT-SA offre une meilleure résolution pour l'analyse de l'angle irido-cornéen et une plus grande facilité à acquérir des images. Dans le diagnostic et la prise en charge des glaucomes à angle fermé, l'UBM est supérieure pour l'analyse des mécanismes autres que le blocage pupillaire comme une rotation antérieur des corps ciliaire, la présence de kystes iriens ou du corps ciliaire, ou encore pour l'analyse des tumeurs du corps ciliaire ou des cyclo-dialyses. L'obtention d'images de bonne résolution en UBM dépend très largement de l'expérience de l'opérateur. La nature non contact de l'OCT-SA permet un examen sûr, confortable et sans distorsion mécanique de l'angle irido-cornéen.

Cet avantage par rapport à l'UBM autorise également le renouvellement fréquent de l'examen lors du suivi. De plus, l'acquisition des images est rapide et les machines sont simples à utiliser.

Conclusion

L'analyse de l'angle irido-cornéen est un élément fondamental de l'examen ophtalmologique. Bien que la gonioscopie demeure l'examen de référence, les coupes en UBM et en OCT-SA apportent une aide précieuse dans l'analyse de l'angle mais aussi des rapports entre les différentes structures du segment antérieur. Non contact, l'OCT-SA a rendu cette analyse plus simple et plus facile d'acquisition que l'UBM, mais elle est limitée par sa plus mauvaise pénétration au travers des tissus iriens. De

nombreux paramètres d'analyse ont aussi été développés afin d'obtenir le meilleur compromis sensibilité-spécificité dans le dépistage des angles susceptibles de se fermer mais ils nécessitent encore d'être évalués précisément. Enfin, au-delà de l'intérêt diagnostic direct de cette technique d'imagerie, l'obtention rapide d'une documentation simple des structures oculaires représente une aide incontestable pour l'information des patients mais aussi pour leur compréhension de leur maladie ou simplement de leur facteur prédisposant. Avec une analyse objective à la fois qualitative et quantitative, ces deux techniques complètent, sans les remplacer, la gonioscopie et l'examen clinique du segment antérieur de l'œil. ■

Conflits d'intérêts : aucun

RÉFÉRENCES

1. Bonomi L, Marchini G, Marraffa M, et al. Epidemiology of angle-closure glaucoma: prevalence, clinical types, and association with peripheral anterior chamber depth in the Egna-Neumarkt Glaucoma Study. *Ophthalmology* 2000;107(5):998-1003.
2. Labbé A, Puech M, Vera L et al. L'analyse de l'angle irido-cornéen en UBM et en OCT de segment antérieur dans le glaucome. In, *La nouvelle imagerie du segment antérieur, Rapport annuel des Sociétés d'Ophtalmologie de France* 2009;123-38.
3. Hamard P. [Clinical key points. Gonioscopy]. *J Fr Ophtalmol* 2007;30(5 Pt 2):3543-6.
4. Pavlin CJ, Harasiewicz K, Sherar MD, Foster FS. Clinical use of ultrasound biomicroscopy. *Ophthalmology* 1991;98:287-95.
5. Pavlin CJ, Harasiewicz K, Foster FS. Ultrasound biomicroscopy of anterior segment structures in normal and glaucomatous eyes. *Am J Ophthalmol* 1992;113:381-9.
6. Radhakrishnan S, Goldsmith J, Huang D, et al. Comparison of optical coherence tomography and ultrasound biomicroscopy for detection of narrow anterior chamber angles. *Arch Ophthalmol* 2005;123:1053-9.
7. Nolan WP, See JL, Chew PT, et al. Detection of primary angle closure using anterior segment optical coherence tomography in Asian eyes. *Ophthalmology* 2007;114:33-9.
8. Memarzadeh F, Li Y, Chopra V, et al. Anterior segment optical coherence tomography for imaging the anterior chamber after laser peripheral iridotomy. *Am J Ophthalmol* 2007;143:877-9.

Les Volets Cornéens aux Femtosecondes



BÉATRICE COCHENER - CHU Brest

Evoquer volet cornéen et laser femtoseconde invite à rappeler que ce dernier vit le jour il y a près de 10 ans pour cette application spécifique dans un but de gain en prédictibilité, précision et sécurité de la procédure Lasik. L'enthousiasme et la satisfaction fut si grande que le concept, en dépit de l'obstacle de son coût a connu un essor important et a conduit à remplacer le microkératome chez les opérateurs ayant eu la chance d'accéder à une plateforme femtoseconde. Si la simplicité de réalisation du capot et l'ajustabilité de ce dernier apparaissent supérieures à celles d'une découpe mécanique, existe-t-il une preuve du bénéfice apporté par le femto-lasik en matière de résultats réfractifs et visuels ? Par ailleurs, quels sont les particularités et les avantages propres aux différents modèles aujourd'hui disponibles ?

L'objectif du « tout laser »

La quête de la perfection en matière de chirurgie réfractive passe par le souci d'atteindre un niveau sécuritaire le plus proche du risque zéro avec une précision et une prédictibilité de l'ordre du micron. En accédant au concept du « tout laser » peut-on prétendre s'affranchir de l'imprécision de la main chirurgicale et éliminer les complica-

tions de la découpe mécanique. Le geste peut se trouver ainsi facilité, écourté et sécurisé avec un gain espéré en matière d'exactitude et de reproductibilité.

D'emblée cependant sont à souligner quelques limites à commencer par la lourdeur de l'investissement que requière l'acquisition d'un laser femtoseconde, conduisant à une augmentation du prix de la procédure lasik (de la moitié, voire du double de son coût initial). De plus, il faut souligner que la maîtrise de la découpe femtoseconde exige une nouvelle courbe d'apprentissage, alors que l'addition de cette nouvelle machine en combinaison au laser excimer nécessite de part leur ergonomie un ajustage de l'espace disponible capable de les accueillir.

Doit-on parler de « d'un ou des » volets femtoseconde(s) ? L'engagement fort de la recherche et la pression du marketing ont conduit chaque laboratoire investi dans la technologie laser à mettre au point un femtoseconde, avec l'envie de proposer une vitrine assurant la valorisation de leur plateforme. En vérité, différents concepts sont disponibles, partageant les mêmes ambitions mais offrant des performances variables selon leur principes (avec ou sans aplanation), selon les options disponibles (volet, tunnel, greffe ...voire abord du cristallin). Il peut être affirmé que le recours à une aplanation permet un volet optimisé ; mais évoquons les principales spécificités des lasers femtosecondes actuellement sur le marché.

Les lasers femtosecondes disponibles

»»»»

Le volet Intralase (AMO - Abbott)

Il s'agit du pionnier en matière de capot femtoseconde. Son fonctionnement repose sur l'utilisation d'un cône d'aplanation (à usage unique) calibré qui permet de créer une surface de contact parfaitement plane (définissant le point zéro) et assurant une parfaite régularité et uniformité de découpe (Figure 1). L'interêt d'aplaner la cornée est basée sur la connaissance des caractéristiques de la découpe mécanique obtenue avec un microkératome et dont la qualité repose sur différents facteurs bien identifiés que sont : kératométries, succion,




Figure 1 :
Intralase
(Abbott) : cône
d'aplanation



Figure 2 : berges angulées ajustables

lame et son support et centrage. De plus, l'angle du side-cut est généralement proche de 30°, la taille du capot pour les hypermétropes est très largement insuffisante, les capots ne sont pas uniformes (ménisque) et la pression est très importante.

Ce laser a connu des affinements sous la forme de la plateforme baptisée "IFS" marquée par un gain en fréquence de tir permettant d'écourter la procédure, de rendre l'interface plus régulière et le volet plus aisé à soulever. Classiquement, comme la majorité de machines, il travaille en 2 temps: la découpe horizontale (raster : le lit) et verticale (la berge) et offre une charnière ajustable. A cette haute fréquence de travail, l'évacuation de gaz et rapide et la poche prévue à cet effet à la naissance du femtolasik n'est désormais plus requise. Plus spécifiquement il offre la possibilité d'un capot elliptique pour une charnière élargie et une zone stromale dégagée pour le traitement photoablatif (intérêt en particulier en cas de Traitement de l'hypermétropie et/ou de l'astigmatisme). Il permet enfin le dessin de berges inversées visant une mécanique renforcée (Figure 2).

▶▶▶▶

Le volet LDV Da Vinci (Zimmer)

Si ce laser offre l'intérêt d'un faible encombrement, il se heurte à l'absence de contrôle de la vue de la découpe. Il recourt également à une aplanation qui est de même que la succion automatisée sous la forme d'un dispositif unique qui réalise les deux étapes en une seule et garantie l'asepsie (Figure 3). Il s'agit d'un laser non amplifié travaillant avec une forte ouverture numérique (taille des spots de 1 µm) et une fréquence de

tir de 1 MHz pour une durée de tir de 250fs dans le but d'une diminution de l'énergie (nJ) requise. Il a atteint sa 3ème génération capable là aussi d'assurer une meilleure répartition de l'énergie pour un soulèvement du volet plus aisé. Sont mis de plus à disposition des Kit 110 – 140 µm et de découpe en sousBowman de 80 – 90 µm.

▶▶▶▶

Le volet Wavelight FS200 (Alcon)

Lui aussi recourt à un anneau succion avec aplanation (faisant monter la PIO aux alentours de 150mm Hg, soit proche du microkératome). Ajoutons qu'une régulation automatique du vide est assurée garante d'une succion constante (Figure 4). Il fonctionne à une fréquence de 200 kHz permettant la réalisation d'un volet en 10 secondes avec un train de bulles minimal pour le maintien de la clarté cornéenne. Le centrage est réglable après application de la succion. La pratique de kératomileusis sous la Bowman est disponible alors que la reproductibilité annoncée est de moins de 10 microns en profondeur et de 0.1 mm latéralement.

▶▶▶▶

Le volet Visumax (Zeiss)

Une des grandes particularités de ce laser est de travailler sans anneau (Figure 5), ce qui le rend mieux adapté pour les découpes lamellaires de greffes. Ce laser travaille avec une interface de contact sphérique en verre. La fixation s'effectue sur la cornée et non sur la sclère avec un dispositif disponible en 3 tailles afin de s'adapter sur la cornée en exerçant une faible pression par une aplanation minimale. Dans ces conditions, il n'existe pas de perte de vision durant le traitement, le patient pouvant fixer la cible, alors que la succion est contrôlée en peropératoire par le laser. En termes de délivrance énergétique : la fréquence d'impulsions accrue à 500 KHz permet un traitement court (environ 15 s ; comme tous les femtosecondes



Figure 3 : Da Vinci (Zimmer) : succion et aplanation automatisées

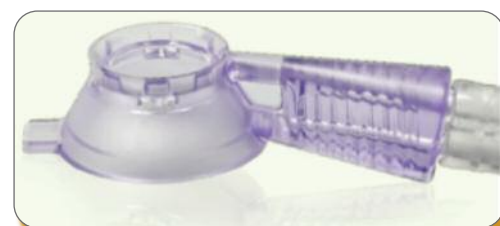

Figure 4 : Wavelight (Alcon) : succion constante et régulation automatique du vide

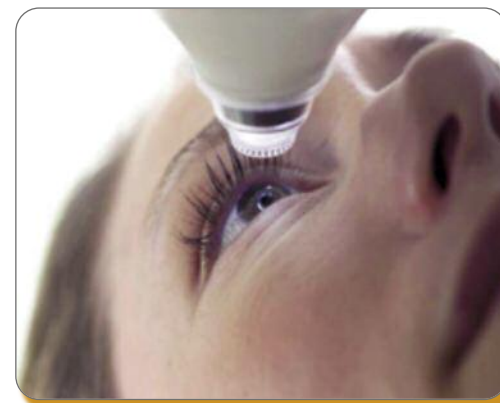


Figure 5 : Visumax (Zeiss) : interface sphérique en verre sans cône d'aplanation

de nouvelle génération) et une découpe de qualité. La découpe à faible énergie (inférieure à 300 nJ) la rend moins traumatique pour la cornée avec une précision de focalisation de l'ordre de 3 à 6 microns.

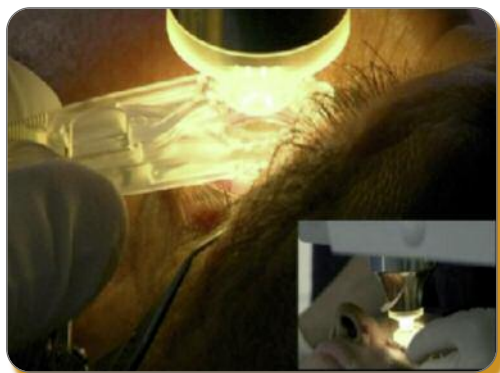


Figure 6 : Anneau de succion et cône d'aplanation du 520F de Technolas Perfect Vision

▶▶▶▶

Le volet Technolas (Perfect vision – B&L) (Figure 6)

Il propose en dehors de la fabrication de volet les mêmes options thérapeutiques que les autres plateformes décrites : incisions d'astigmatismes (relaxantes), tunnels pour anneaux à laquelle s'ajoute une procédure qui lui est propre : l'Intracor pour la correction de la presbytie de l'emmétrope (cf). Enfin, à cette heure c'est le seul laser qui prétend traiter de la cornée au cristallin et ainsi avec la même machine peut réaliser lasik et femtocatacte.

Volet Femtoseconde vs mécanique

▶▶▶▶

Prédictibilité de découpe

Sans conteste, peuvent être affirmés des avantages notables dont une aptitude au volet ajustable en épaisseur, diamètre, charnière, angle de coupe (entre 45 et 135°). Le femtoseconde a pu répondre à l'avènement des capots fins avec la pratique des découpes de volets allant de 80 à 220 microns, pour une moyenne retenue de 100 à 130 microns et une reproductibilité de 10 à 15 microns. Il faut ajouter que la qualité

de la découpe a été documentée, quelque soit le modèle de laser (IFS = LDV, Kermani & al JCRS 2008 aug) dans son uniformité, sa précision et sa reproductibilité supérieures à une découpe mécanique. Ainsi Zhou & al (JRS 2010 nov) ont rapporté des valeurs de précision de $\pm 7 \mu\text{m}$ pour le Femtoseconde comparé $26 \mu\text{m}$ pour le microkératome, avec une différence de plus de $20 \mu\text{m}$ seulement dans 0.42% pour le femtoseconde contre 15% avec le microkératome.

▶▶▶▶

Résultats visuels

En premier lieu, il faut remarquer que les conditions opératoires présentent là encore quelques nuances par rapport à l'approche mécanique : la découpe femtoseconde est indépendante des facteurs de kératométries ainsi que du diamètre cornéen et est réalisable sans nécessité de spéculum. Cependant, en cas d'organisation d'un train de bulles dense, le blanchiment de la cornée induit peut faire obstacle à la capture de l'eye-tracker.

En revanche, en termes de résultats réfractifs et visuels, il n'existe pas de différence démontrée entre les deux méthodes ; mais il faut déplorer la pauvreté de la littérature en matière d'études comparative. Peuvent être les travaux de : Munoz & al (JCRS 2010 nov – 1934-44) ainsi que Patel & al (Ophthalmology 2007 aug – 1482 -90) qui rapportent une même efficacité avec les deux types de procédures et une stabilité superposable avec un recul de 4 ans. Seul Tanna & al JCRS 2009 jul – S668-71) à partir d'une série de 2000 yeux rapporte une plus rapide récupération et une meilleure acuité visuelle non corrigée en faveur du femtoseconde.

▶▶▶▶

En langage aberrométrique

Si le lasik a pu être incriminé comme inducteur d'aberrations d'ordres élevés, conduisant du reste à l'ajustage des logiciels d'ablation compensateurs de

ces hoa secondaires ; il n'a pas été retrouvé chez ceux qui les ont cherchés de différence entre capot femtoseconde ou mécanique. Plus précisément, Munoz & al (JCRS 2010 nov) note une majoration par 1,9 des hoa durant les 1 à 36 mois postopératoires, sans différence en aberrations sphériques entre les deux méthodes, coma, tréfoil (avec pupille de 4 – 6 mm). Selon Calvo & al (Am JO 2010 may 785-93) les hoa demeurent stables à partir de 3 ans.

L'étude de Montes-Mico & al (ophthalmology 2007 jan 62-8) se montre elle en faveur du femtoseconde avec un index d'efficacité en terme de correction des aberrations supérieur à celui obtenu avec le microkératome ; sans effet de différence selon l'épaisseur.

▶▶▶▶

En terme de complications

Un des grands intérêts revendiqués par le laser femtoseconde est d'éliminer les risques des complications de la découpe mécanique que sont : le capot libre, la bissection, le button hole. En cas de lâchage de succion, il est possible de reprendre en temps réel la découpe là où elle s'est interrompue. En revanche, concernant l'inconfort patient, il semble que la douleur per et postopératoire soit de règle superposable, avec même plus fréquente hémorragie sous-conjonctivale. Il est possible que cette symptomatologie soit amoindrie avec la dernière génération d'anneau (moindre voir sans succion, non scléral).

La revue de la littérature nous indique toutefois des taux relativement comparatifs concernant les autres complications : ainsi Moshirfar & al (JCRS 2010 nov) rapportent un taux global d'effets indésirables de 14.2% avec le microkératome contre 15.2% avec le femtoseconde. La présence d'un défaut épithélial peropératoire est plus fréquemment observée après découpe mécanique. La plus fréquente complication rapportée serait la kératite lamellaire diffuse pour 6% des volets issus de la découpe au microkératome

versus 10,6% pour ceux réalisés avec femtoseconde. Bien entendu, la complication que tous souhaiteraient enrayer est l'ectasie secondaire qui très probablement repose sur une étiologie multifactorielle et par conséquent ne pourra être totalement prévenue par le recours au laser femtoseconde. Néanmoins, l'angulation et le profil ajustés des berges s'associant à un affinement de l'épaisseur du capot devraient prévenir/minimiser la fragilisation mécanique à laquelle expose la découpe mécanique conventionnelle.

La quête de la « supervision » a introduit la notion de qualité de vision dans laquelle interviennent la qualité de vie et le confort patient. C'est ainsi que l'entité « surface oculaire » occupe désormais une place prépondérante en particulier en chirurgie réfractive cornéenne et doit être évaluée avec attention car un syndrome sec postopératoire peut à lui seul être responsable d'un échec de l'opération en dépit d'un recouvrement de l'acuité visuelle attendue. La fréquence de survenue d'un syndrome sec après lasik varie d'une série à l'autre et dépend sans nul doute du mode de dépistage et de la méthode d'analyse de la surface oculaire. L'important est de surtout considérer la population des patients se plaignant spontanément de signes oculaires invalidants. Sachant que la cyclosporine 0.05% appartient aux formes plus volontiers sévères, bien que plus facilement utilisée aux USA où elle est disponible sur le marché ; peut être rapportée l'étude de Salomao & al (JCRS 2009 oct) portant sur l'incidence du syndrome sec et le besoin de recours à ce traite-

ment. Les résultats dans cette série sont très parlants puisque 8% des patients souffrent d'une sécheresse oculaire après femtolasik contre 46% après lasik au microkératome ; et dans ce contexte la prescription de cyclosporine a dû être proposée chez 7% du groupe opéré avec femtoseconde pour 24% dans le groupe ayant bénéficié d'un volet par microkératome. A noter qu'aucune corrélation n'a été retrouvée entre l'épaisseur du volet et l'incidence de syndrome sec.

Au total : bénéfice justifiant le surcoût ?

A cette question qui s'affiche de toute évidence et au terme de la revue ici proposée ; il semble légitime de répondre « oui » pour la facilité, la reproductibilité et l'ajustabilité assurées par la découpe du volet au femtoseconde ; mais « non » pour l'absence de supériorité des résultats visuels et réfractifs. Au total, il faut admettre que le microkératome n'est pas obsolète dans sa dernière génération dessinée pour la fabrication de capots fins, mais il faut reconnaître « qu'essayer un femtoseconde, c'est l'adopter » et qu'il n'existe pas d'opérateur ayant abandonné le femtolasik pour un retour à une découpe mécanique.

De plus, dans la perspective du « tout laser », l'affinement du femtoseconde au point de le rendre capable de combiner la découpe lamellaire et le traitement

réfractif pourrait lui accorder la première place en chirurgie réfractive cornéenne. A cette heure, seul le Visumax® (Zeiss) a abordé cette option et propose deux approches : « FLEx » (Femtoseconde Lenticular Extraction) qui réalise un volet puis le retrait d'un lenticule réfractif découpé au femtoseconde et plus récemment le « SMILE » qui retire ce lenticule au travers d'une poche intrastromale permettant d'éviter le soulèvement du capot (et peut être les aberrations qu'il induit). Les résultats disponibles sont issus des essais cliniques, sachant qu'avec le nombre grandissant des procédures réalisées, les nomogrammes de traitement ont connu des ajustages qui ont permis d'atteindre une précision compétitive du laser excimer dans le domaine des petites myopies. Ainsi, une étude conduite sur 89 yeux (43 sujets) a montré en mesurant les variations de courbures et de pachymétries cornéennes une précision (SD) de +2,6 µm, une reproductibilité (SD) de 2,52 µm avec une variation intra-individuelle (SD) également de 2,52 µm. L'exactitude de l'alignement et du centrage (aidé en particulier d'un eye tracker) est mesurée à 0.51 mm par rapport au centre de la pupille et à 0.38 mm par rapport au centre visuel.

En résumé si l'on réunit les options que peut offrir aujourd'hui ou prochainement le concept femtoseconde : volet, anneau, greffe, presbytie, remodelage réfractif et chirurgie du cristallin la perspective d'un « laser pour tout » sera peut être bel et bien la réalité de demain. ■

Conflits d'intérêts : aucun



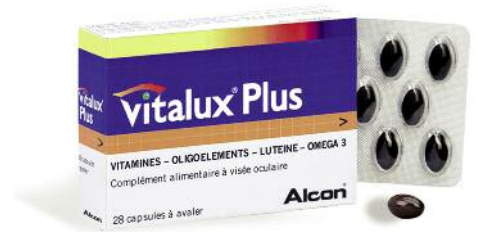L'année 2012 est l'année du changement pour mark'ennovy Personalized Care

Mark'ennovy Personalized Care lance sa campagne mark'ennovy 2.0 : nouvelle identité visuelle, nouveau logo, nouvelle page Web avec un système de prise de commande en ligne, implantation du programme SAP dans le département logistique pour optimiser l'envoi des commandes.

A partir du mois de mars, la mise en ligne du nouveau site Internet : www.markennovy.com permettra aux Professionnels de la Vision de passer des commandes en ligne et d'avoir à disposition toute une série d'information technique sur les produits. Pour chaque Professionnel, le nouveau site Internet permet un accès direct à un compte client personnel.

*D'après un communiqué de presse
de Mark'envoy Personalized Care*

Vitalux® Plus Un Plus pour vos yeux



Depuis le 1^{er} janvier 2012, les Laboratoires Alcon® ont arrêté la distribution du complément alimentaire à visée

oculaire ICAPS® R, pour assurer celle du complément alimentaire à visée oculaire : Vitalux® Plus, anciennement commercialisé par les Laboratoires Novartis.

Vitalux® Plus est une formule 100% équilibrée qui contient des vitamines et des oligoéléments antioxydants, des Oméga 3 DHA et EPA, de la lutéine et de la zéaxanthine, constituants du pigment maculaire.

Il est recommandé d'utiliser Vitalux® Plus pendant au minimum un mois, à raison d'1 capsule par jour, à avaler avec un peu d'eau. Vitalux® Plus est disponible en boîte de 28 capsules.

D'après un communiqué de presse des Laboratoires Alcon



SanoTek : Distributeur exclusif d'Accutome depuis le 1^{er} janvier 2012

SanoTek complète son offre en imagerie !

Actuellement réputé pour être le distributeur exclusif de la référence en Angiographie et OCT spectral d'Heidelberg Engineering, Sanotek complète son offre en ajoutant à celle-ci la gamme ACCUTOME très connue pour ses échographies de grande qualité, pratiques et très compétitives.

Les produits d'échographie d'Accutome sont des produits qui s'illustrent par :

- leur qualité d'image
- leur facilité d'utilisation et de mise en œuvre
- leur prix compétitif

Ainsi, avec un logiciel dédié (pouvant être installé sur autant de PC que souhaité) et un branchement direct des sondes sur ports USB, il est très facile de s'adapter à n'importe quelle configuration et sur n'importe quel système informatique déjà existant.

L'interface utilisateur est très intuitive et ne nécessite quasiment aucune formation.

L'imagerie en « haute définition » offre un outil diagnostique de choix et une utilisation facilitée. Il existe beaucoup de possibilités de mesures (dont le vecteur A), des vidéos en nb illimité, une résolution élevée. Récemment disponible, l'UBM Plus est un outil d'imagerie haute définition du segment antérieur. Sa sonde 48 MHz se branche - comme l'écho B - directement sur le port USB d'un ordinateur portable ou de bureau.

Cette unité a été conçue pour éliminer les pertes de signal et fournir les images les plus nettes possibles. La sonde d'échographie mode B en haute définition, permet un usage très fonctionnel.

Il existe aussi chez Accutome un pachymètre et un tonomètre à main précis et abordables : le PachPen et l'AccuPen.

D'après un communiqué de presse de SanoTek

Bausch+Lomb poursuit sa dynamique d'innovation avec le lancement de sa nouvelle lentille de contact torique en silicone hydrogel : PureVision®2 HD pour Astigmatés



Après le lancement de la solution multifonctions Biotrue en octobre 2010, des lentilles sphériques en silicone hydrogel PureVision®2 HD en Avril 2011, Bausch+Lomb poursuit sa dynamique d'innovation avec le lancement de PureVision®2 HD pour Astigmatés.

37% des porteurs astigmatés ressentent encore des fluctuations visuelles au cours de la journée⁽¹⁾.

C'est en s'appuyant sur ce constat et fort de son expertise en lentilles toriques, que Bausch+Lomb a mis au point PureVision®2 HD pour Astigmatés. Cette lentille à la géométrie innovante a été conçue pour apporter aux porteurs astigmatés la stabilité qu'ils recherchent ainsi que la qualité optique et le confort.

Son système de stabilisation unique, l'Auto Align Design™, permet aux porteurs de bénéficier d'une vision constamment nette et claire. Ses deux atouts majeurs sont un système hybride de ballast, combinaison d'un prisme-ballast et d'un péri-ballast et un diamètre large de la lentille pour une vision sans fluctuation.

De plus, dotée de l'Optique High Definition™, PureVision®2 HD pour Astigmatés est la seule lentille torique en silicone hydrogel à réduire les aberrations sphériques sur la sphère et le cylindre. Elle offre ainsi aux porteurs une vision nette et claire même par faible luminosité, réduisant les phénomènes de halos et d'éblouissements.

Enfin, la solution hydratante contenue dans l'étui et le design affiné des bords de la lentille apportent confort à la pose et tout au long de la journée.

Une gamme de paramètres large dès le lancement : 0 (plan) à -6,00 D par pas de 0,25D ;

Cylindres -0,75D, -1,25D, -1,75D ; Axes de 10° à 180° par palier de 10° et qui s'élargira très vite courant 2012.

Dans cette logique de transformation de son portefeuille produit pour laisser davantage de place à l'innovation, les lentilles B3/B4, H3/H4, H03/H04 et Optima 38 sont arrêtées.

1- Basée sur une enquête portant sur 201 porteurs de lentilles toriques : Consumer Toric Needs Study, Millward Brown, Décembre 2010.

D'après un communiqué de presse de BAUSCH+LOMB

Menicon lance la gamme de lentilles souples Individual en renouvellement trimestriel



Le concept Individual repose sur une « adaptation à la carte » et sur la personnalisation des lentilles : le nom du porteur et celui de son opticien sont précisés sur les flacons.

Pour qui ?

- Pour les myopes, hypermétropes et/ou presbytes.
- Pour les porteurs aux paramètres extrêmes.
- Pour les porteurs se plaignant d'inconfort.
- Pour les porteurs de lentilles en hydrogel.

La gamme :

Les deux géométries Individual et Individual Progressive sont déclinées dans une multitude de combinaisons possibles.

L'adaptation est simplifiée avec le logiciel **easyfit** (à télécharger sur le site menicon.fr).

La manipulation est aisée et son entretien facile avec la solution multifonctions Individual. En port journalier, renouvellement tous les 3 mois, elle est proposée en Pack 6 mois.

Cette lentille vient ainsi compléter la gamme des lentilles souples, en silicone hydrogel de la gamme.

D'après un communiqué de presse des Laboratoires Menicon

Congrès OphtAtlantic 2012 La Baule Palais des Congrès - Atlantia

**Vendredi 15
& Samedi 16
juin 2012**

Actualités diagnostiques et thérapeutiques

Coordination scientifique :
P. Blain (Clinique Sourdis),
F. Lignereux (Polyclinique de l'Atlantique),
M. Weber (CHU Nantes)

Pré-programme

► Vendredi 15 juin - Journée matin

8h00 à 8h30 *Accueil café - Enregistrement
Visite de l'exposition*

8h30 à 9h30 *3 Ateliers en parallèle*

Atelier 1 - Gonioscopie sur ipads (places limitées)
H. Bresson-Dumont, I. Orignac, G. Peigné, PY. Santiago

Atelier 2 - Uvéites : actualités illustrées par des cas cliniques

Modérateur : J.F. Charlin

Cas cliniques commentés par :

J.F. Charlin, C. Cochard, C. Turpin, M. Weber

- * Uvéites antérieures
- * Uvéites intermédiaires
- * Uvéites postérieures
- * Panuvéites

Questions / réponse de la salle

Atelier 3 - Vidéos chirurgicales vitréo-rétiniennes

Modérateur : F. Lignereux

D. Baron, F. Becquet, R. Bourhis, E. Denion, X. Florent, J. Gambrelle, G. Gobert, O. Lebreton,
J.F. Le Rouic, C. Mazit, Th. Rodallec, Y. Yhuel

9h30 à 10h *Pause-café et visite de l'exposition*

10h à 10h15 *Présentation du 6^{ème} OphtAtlantic*
P. Blain, F. Lignereux, M. Weber

10h15 à 10h45 *Conférence invitée*
**Traitement des déficiences génétiques de la rétine :
du rêve à la réalité**

Ch. Hamel

10h45 à 12h15 *Plénière « Orbito-palpébrale »*

Modérateurs : P. Escalas et B. Vabres

- * Pathologie musculaire dans le domaine de l'oculoplastique (Myasthénie, myopathies, ptosis dystrophiques) M. Hamedani
- * Tumeurs de la conjonctive : sémiologie et prise en charge I. Smolik
- * Conduite à tenir devant des symptômes orbitaires B. Vabres
- * La liposuture : applications fonctionnelles et esthétiques dans la chirurgie du regard P. Escalas
- * Pathologie infectieuse lacrymale (dacryocystite aiguë et chronique enfant et adulte, canaliculite, dacryoadénite) L. Stork

12h15 à 13h *Symposium Satellite 1*

13h à 14h *Cocktail déjeunatoire au sein de l'exposition*

Adresser cette fiche
avec votre règlement à
J.B.H. SANTÉ
53, rue de Turbigo - 75003 Paris

Bulletin d'inscription 6^{ème} Congrès OphtAtlantic

La Baule, Vendredi 15 & Samedi 16 juin 2012

Palais des Congrès de La Baule - Atlantia

☐ Pr ☐ Dr ☐ M. ☐ M^{me}

Nom : Prénom :

Mode d'exercice : Hospitalier ☐ Libéral ☐ Mixte ☐

Adresse :

Code Postal : Ville :

Tél : Fax : Adresse E-mail :

OphtAtlantic



► Vendredi 15 juin - Journée après-midi

14h00 à 15h00 *2 Ateliers en parallèle*

Atelier 4 - Réfractive

P. Blain, B. Cochener

Atelier 5 - Gonioscopie sur ipads

H. Bresson-Dumont, I. Orignac, G. Peigné, PY. Santiago

15h à 15h30 *Pause-café et visite de l'exposition*

15h30 à 16h15 *Symposium Satellite 2*

16h15 à 17h30 *Plénière « Réfraction »*

Modérateur : A. Pêchereau

- * Réfraction subjective pratique
- * Encore le plus fort, le biomonoculaire ?
- * Jackson : un toujours jeune de 125 ans !
- * Physique de tous les jours et réfraction.

P. Blain

P. Morizet

R. Boccard

A. Pêchereau

► Samedi 16 juin - Matinée

8h à 8h30 *Accueil café*

8h30 à 10h *Plénière « Surface oculaire »*

Modérateur : P.J. Pisella

- * Le syndrome sec, du neuf c'est possible ?
- * L'œil rouge chez l'enfant, toujours une allergie ?
- * Blépharites : de vraies solutions ?
- * Endothélium en pots, mythe ou réalité ?
- * Abcès, Amibes et Autres...

P.J. Pisella

B. Mortemousque

S. Doan

M. Muraine

E. Gabison

10h à 10h45 *Symposium Satellite 3*

10h45 à 11h15 *Pause-café et visite de l'exposition*

11h15 à 12h45 *Plénière
« Retours d'expérience des IVT pour les pathologies rétiniennes »*

Modérateur : F. Becquet

- * Faut-il hémomoduler les OVCR ?
- * Les IVTs sont-elles la panacée dans le traitement des OVRs ?
- * OM diabétique : quid des IVT ?
- * Comment faire pour optimiser les résultats du traitement de la DMLA humide ?
- * Comment optimiser l'organisation de la prise en charge du suivi et des IVT pour gérer la file active des patients nécessitant des IVT ?

S. Arsene

F. Becquet

F. Lignereux

M. Weber

G. Quantel

Adresser cette fiche
avec votre règlement à
J.B.H. SANTÉ
53, rue de Turbigo — 75003 Paris

Libre réponse
10342

75 142 Paris Cedex 03
(à recopier sur l'enveloppe)

Bulletin d'inscription (au verso)

6^{ème} Congrès **OphtAtlantic**

La Baule, Vendredi 15 & Samedi 16 juin 2012

Palais des Congrès de La Baule - Atlantia