

RéfleXions

Ophtalmologiques

103

Tome 12
mars
2007



Contactologie

Lentilles de contact
chez les bébés et les enfants



Réfractive

Apport des nouvelles techniques
d'imagerie du segment antérieur
en chirurgie réfractive



Strabologie

Définition et intérêt
de l'ERG multifocal



5èmes Rencontres Bordelaises d'Ophtalmologie

15 et 16 Juin 2007 - Bordeaux



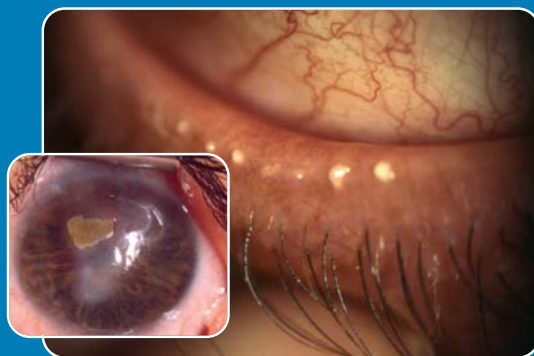Congrès Ophtatlantic

22 et 23 Juin 2007 - La Baule

Dossier

Pathologies inflammatoires de la surface oculaire et de la peau.

**Le point de vue
de l'ophtalmologiste
et du dermatologue**



Coordination scientifique :
Serge Doan

PUB

VEXOL

page

2

Pathologies inflammatoires de la surface oculaire et de la peau

La surface oculaire et la peau ont la même origine embryologique. Ceci explique probablement que bon nombre de pathologies inflammatoires de la surface oculaire soient associées à des atteintes cutanées. Une connaissance des atteintes cutanées survenant dans ce cadre est très utile pour le diagnostic

et la prise en charge des inflammations oculo-cutanées. Par exemple, une blépharite dans le cadre d'une rosacée oculaire sera d'autant plus facile à diagnostiquer que l'on sait rechercher les signes de rosacée cutanée. C'est pourquoi nous avons voulu, dans ce dossier spécial « Pathologies inflammatoires de la surface oculaire et de la peau », réunir les avis d'experts en ophtalmologie et en dermatologie sur quatre grandes thématiques : rosacée et dermite séborrhéique (Serge Doan et Michel Castelain), dermatite et kératoconjonctivite atopiques (Frédéric Chiambaretta et Vincent Descamps), syndrome de Stevens-Johnson et Lyell (Julie Gueudry, Marc Muraine et Laurence Allanore), et dermatoses bulleuses autoimmunes (Eric Gabison, Serge Doan, Christelle Leroux et Catherine Prost).

Bonne lecture !

DERNIÈRE HEURE ...

JRO 2007 : un nouveau cap franchi

Avec près de 1200 ophtalmologistes assidus pendant les 2 jours et demi des 7èmes JRO qui se sont achevées le 17 de ce mois, un cap quantitatif important vient d'être franchi, de 15 % supérieur aux 1052 présents en 2006 et aux 1029 en 2005.

Une plate forme de 135 orateurs de grande qualité, tant scientifique que pédagogique, plus de 30 laboratoires pharmaceutiques au sein d'une Exposition vivante et conviviale, ont vécu avec vous, avec nous, cet esprit JRO.

L'esprit JRO, c'est d'abord le socle de 31 Sessions magistrales de 1h30 selon les « courses » anglosaxons ; mais c'est aussi 1 Plénière chaque Jour d'innovations de l'année ; ce sont également 15 Ateliers pratiques et interactifs, 3 symposia satellite dont ceux de nos 2 Soirées de prestige et un Espace Vidéos des 20 films retenus cette année ; c'est enfin, et en ouverture le jeudi, une après-midi de Chirurgie en Direct à partir de 3 blocs des XV-XX.

Merci à tous, d'abord à Christophe Baudouin et à Pierre-Yves Santiago, alchimistes des JRO, avec la complicité amicale de nos fidèles orateurs, vigilants sur vos attentes et respectueux des nécessaires timings, à l'Industrie Pharmaceutique, indispensable à un tel succès, et à vous, notre plus belle récompense par votre présence, et ce jusqu'à 19h samedi soir ! A l'année prochaine, les 13, 14 et 15 Mars 2008 !

Jacques Halimi

PUB

IMP BBR

page

4

COMITÉ SCIENTIFIQUE

Jean-Paul ADENIS	Jean-François KOROBELNIK
Jean-Louis ARNE	Dan LEBUISSON
Georges BAIKOFF	Jean-François LE GARGASSON
Christophe BAUDOUIN	Phuc LE HOANG
Alain BECHETOILLE	Yves LACHKAR
Jean-Paul BERROD	Pascale MASSIN
Alain BRON	André MATHIS
Emmanuel CABANIS	Michel MONTARD
Gilles CHAINE	Serge MORAX
Joseph COLIN	Jean-Philippe NORDMANN
Christian CORBE	Yves POULIQUEN
Gabriel COSCAS	Gilles RENARD
Philippe DENIS	Isabelle RISS
Jean-Louis DUFIER	Gisèle SACHS
Jacques FLAMENT	José SAHEL
Pierre GASTAUD	Jean-Jacques SARAGOUSSI
Alain GAUDRIC	Gisèle SOUBRANE
Philippe GIRARD	Paul TURUT
Henry HAMARD	Marc WEISER
Thanh HOANG XUAN	

COMITÉ DE RÉDACTION

Surface oculaire :	Serge DOAN, Hervé ROBIN
Cornée :	Marc MURAINÉ, Paul DIGHIERO, Benoît BRIAT
Cataracte :	Patrice VO TAN
Glaucome :	Hélène BRESSON-DUMONT, Nadine HAMELIN
Uvéites :	Bahram BODAGHI
Rétine médicale :	Eric SOUÏED
Rétine chirurgicale :	Frank BECQUET, Sarah SCHEER
Neuro-ophtalmologie :	Dan MILÉA
Paupière et orbite :	E. LONGUEVILLE, JM. PIATON
Contactologie :	Stéphane FIAT-RUBOLINI
Chirurgie réfractive :	Olivier PRISANT
Strabisme / Ophtalmo-péd :	Emmanuel BUI QUOC
Ophtalmo-oncologie :	Laurent KODJIKIAN

Directeur de la rédaction : Pierre-Yves SANTIAGO

Rédacteur en chef : Olivier PRISANT

Conseiller Spécial de la Rédaction (Formation) : Alain Gaudric

UNE ÉDITION J.B.H. SANTÉ

53, rue de Turbigo - 75003 Paris
Tél. : 01 44 54 33 54 - Fax : 01 44 54 33 59
E-mail : la@jbhsante.fr

Directeur de la publication : Dr Jacques HALIMI

Secrétariat Général de rédaction : Yaëlle ELBAZ

Maquette : Clémence KINDERF

Service commercial : Nathalie BOREL, Pascale RAOUL

Abonnements : Louise ASCOLI

Imprimerie Girold - 67190 Mutzig/31553

ISSN : 1274-5243

Commission paritaire : 0107 T 81079

Tirage : 6000 ex - Dépôt légal : 1er trim. 2007

SOMMAIRE

3 Editio ————— Serge Doan

DOSSIER

PATHOLOGIES INFLAMMATOIRES DE LA SURFACE OCULAIRE ET DE LA PEAU

Rosacée, blépharite et dermite séborrhéiques

7 Le point de vue de l'ophtalmologiste ————— Serge Doan

10 Le point de vue du dermatologue ————— Michel Castelain

Kératoconjonctivite et dermatites atopiques

14 Le point de vue de l'ophtalmologiste ————— Frédéric Chiambaretta

18 Le point de vue du dermatologue ————— Vincent Descamps

Syndrome de Stevens-Johnson et Lyell

21 Le point de vue de l'ophtalmologiste ————— J. Gueudry, M. Muraine

24 Le point de vue du dermatologue ————— L. Valeyrie-Allanore, JC. Roujeau

Les maladies bulleuses auto-immunes

27 Le point de vue de l'ophtalmologiste ————— Eric Gabison, Serge Doan

30 Le point de vue du dermatologue ————— Christelle Le Roux-Villet, Catherine Prost

CONTACTOLOGIE

42 Lentilles de contact chez les bébés et les enfants ————— Sylvie Berthemy

RÉFRACTIVE

47 Apport des nouvelles techniques d'imagerie du segment antérieur en chirurgie réfractive ————— Michel Puech

RÉTINE

52 Définition et intérêt de l'ERG multifocal ————— M. Streho, I. Ingster-Moati

CHIRURGIE VITRÉO-RÉTINIENNE

56 Hypertonie et chirurgie vitréo-rétinienne ————— Florence Metge

ENQUÊTE

61 EPOVA : Enquête épidémiologique sur les Pratiques en Ophtalmologie de Ville dans les conjonctivites Allergiques ————— Ch. Baudouin, D. Brémond-Gignac, F. Chiambaretta, C. Creuzot-Garcher, S. Doan, B. Mortemousque, P.J. Pisella

5^{ÈMES} RENCONTRES BORDELAISES D'OPHTALMOLOGIE

38 15 et 16 Juin 2007 - Bordeaux

CONGRÈS OPHTALMOLATLANTIC

66 22 et 23 Juin 2007 - La Baule

9, 12, 37, 45, 54 AGENDA, RENCONTRES...

23 ABONNEMENT

Les articles de "Réflexions Ophtalmologiques" reflètent l'opinion des auteurs et n'engagent en aucune façon la responsabilité de la Société éditrice. Aucun article publié dans ce numéro ne peut être reproduit quels que soient la forme et les procédés sans l'autorisation expresse de l'éditeur.

PUB

OPATANOL

page

6

Rosacée, blépharite et dermite séborrhéiques

Le point de vue de l'ophtalmologiste

La rosacée cutanée et la dermite séborrhéique s'accompagnent très fréquemment d'une blépharite avec un dysfonctionnement meibomien primitif. Ces deux maladies sont très fréquentes, et représentent une grande partie des irritations oculaires chroniques. En cas de rosacée, l'atteinte oculaire peut d'ailleurs être isolée ou précéder l'atteinte cutanée dans 20% des cas, ce qui rend plus difficile le diagnostic. Si l'examen de la peau et l'interrogatoire sont importants, c'est bien l'examen attentif des paupières et de la surface oculaire qui permettra d'affirmer la rosacée oculaire ou la blépharite séborrhéique.

■ On distingue plusieurs motifs de consultation

- Des symptômes de sécheresse oculaire représentent la plainte la plus fréquemment retrouvée. Il s'agit aussi des symptômes les moins spécifiques : sensations de brûlures oculaires, de corps étranger. Le larmoiement paradoxal et la vision fluctuante traduisent une instabilité lacrymale. Une rougeur oculaire est aussi souvent rapportée.
- Les signes palpébraux peuvent prédominer : des chalazions, une rougeur chronique du bord libre, des croûtes, un prurit parfois féroce du bord libre (plutôt évocateur d'une blépharite séborrhéique), une sensation de paupières lourdes et gonflées.
- Parfois, ce sont les complications immunologiques en particulier cornéenne qui dominent l'histoire de la maladie et les symptômes : crises d'œil rouge douloureux et photophobie.

■ Importance de l'examen clinique

L'atteinte palpébrale est constante et signe le diagnostic. Le film lacrymal est pathologique. Les complications immunologiques conjonctivo-cornéennes sont plus rares mais souvent pathognomoniques.

SERGE DOAN

Ophthalmologiste,
Hôpital Bichat et Fondation A. de Rothschild, Paris

►►►►

Une atteinte des paupières à bien rechercher

On retrouve comme au niveau cutané des télangiectasies du bord libre. Elles sont physiologiques chez le sujet âgé lorsqu'elles sont peu nombreuses. Une inflammation meibomienne se traduira par un œdème conjonctival autour des méats des glandes de meibomius qui sont situés en arrière de la ligne grise, ou à un œdème et une hyperhémie diffuse du bord libre.

L'anomalie du meibum est un élément constant. La présence de bouchons kératinisés siégeant à l'abouchement des glandes de meibomius constitue un signe majeur de dysfonctionnement meibomien, de même que les chalazions ou les voussures du bord libre. L'examen du meibum se fait après avoir pressé le bord libre palpébral. Le meibum normal a l'aspect d'huile d'olive et s'exprime facilement. Un meibum pathologique sort difficilement et prend un aspect louche et visqueux (*Figure 1*). L'absence totale de meibum à la meibopression traduit une atrophie meibomienne de mauvais pronostic car les soins des paupières seront inefficaces.

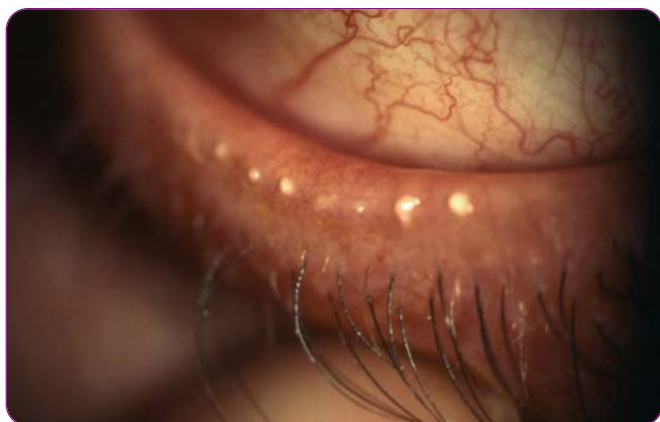

Figure 1 : Aspect pathologique du meibum après meibopression

Après plusieurs années d'évolution, une irrégularité du bord libre, avec des dépressions en forme de cratère à l'emplacement des méats meibomiens traduisent des cicatrices avec atrophie meibomienne.

Dans la blépharite séborrhéique, ces signes sont associées à la présence de collerettes et de croûtes au niveau des cils (**Figure 2**). Un analyse de ces cils retrouve souvent le parasite *demodex follicularum*, sans qu'il soit pour autant certain qu'il intervienne réellement dans la physiopathogénie de la maladie. Les cils peuvent être fragiles et partir facilement.

En cas d'inflammation à la base des cils, avec ulcères du bord libre, sécrétions purulentes, orgelets et perte des cils, il faudra suspecter une surinfection staphylococcique du bord libre.

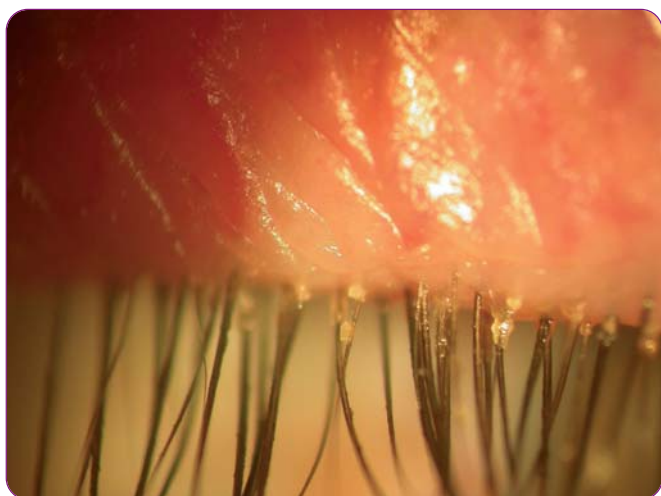


Figure 2 : Collerettes à la base des cils



Une sécheresse par hyper-évaporation

Le meibum pathologique explique l'instabilité lacrymale par hyper-évaporation, de par l'anomalie de la couche superficielle des larmes. Le temps de rupture du film lacrymal (Break up time) est diminué, inférieur à 10 secondes. Il existe souvent des débris gras dans les larmes. Le test de Schirmer est souvent normal mais peut être abaissé dans les formes évoluées. Les larmes peuvent être mousseuses, en cas d'hypermeiborrhée.



Une conjonctivite parfois trompeuse

Une hyperhémie conjonctivale bulbaire fluctuante est fréquente. La présence d'une conjonctivite papillaire préarsale supérieure peut évoquer à tort une allergie. On peut aussi retrouver des

follicules au niveau de la conjonctive palpébrale inférieure, voire bulbaire, surtout dans les formes granulomateuses de rosacée.

Dans les formes anciennes, la présence d'une fibrose conjonctivale est possible et ne doit pas égarer le diagnostic.

Il peut exister des complications immunologiques conjonctivales à type de conjonctivite phlycténulaire (plus fréquente chez l'enfant et l'adulte jeune), de sclérite ou d'épisclérite.



Une atteinte cornéenne souvent typique

Les signes cornéens sont le plus souvent inférieurs, ou plus rarement supérieurs, attirant l'attention sur une pathologie du bord libre.

La kératite ponctuée superficielle est très fréquente. Un petit pannus inférieur est également très évocateur (**Figure 3**).

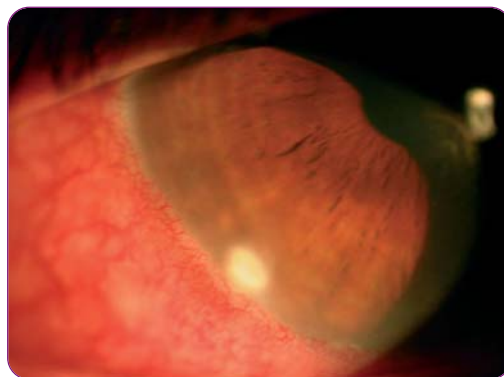


Figure 3 : Infiltrat catarrhal

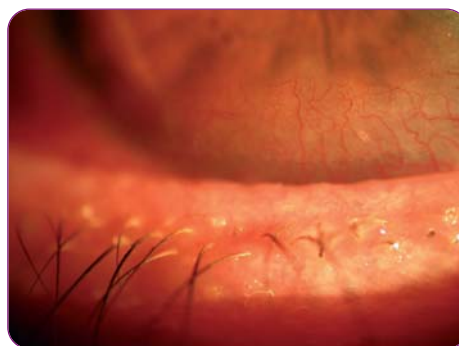

Figure 4 :
Pannus cornéen

Plus rarement, des complications immunologiques cornéennes peuvent menacer la vision et l'intégrité cornéenne : les ulcères ou infiltrats catarrhaux (**Figure 4**) surviennent au limbe et ne doivent pas être confondus avec des abcès cornéens, qui sont en pratique beaucoup plus rares que ces atteintes inflamma-

toires. Ils peuvent évoluer vers la perforation en l'absence de traitement adapté. Il font souvent place à des cicatrices cornéennes juxta-limbique inférieures qui sont quasiment pathognomoniques. Elles sont souvent néovascularisées en pinceau ou en éventail, avec un amincissement arciforme ou arrondi en regard d'une taie stromale.

■ Les diagnostics différentiels

Les dysfonctionnements meibomiens peuvent être secondaires à une blépharoconjonctivite allergique (en particulier la kératoconjonctivite atopique) ou à toute blépharoconjonctivite chronique sévère (pemphigoïde cicatricielle, syndrome de Stevens-Johnson, trachome par exemple).

La blépharite staphylococcique est souvent ciliarienne avec inflammation antérieure du bord libre, prédominant à la base des cils avec ulcère, croûtes, perte de cils.

■ Le traitement

Le traitement de fond des dysfonctionnements meibomiens devra clairement être expliqué au patient. Il repose sur l'hygiène quotidienne des paupières à vie : réchauffement des paupières par un gant de toilette tiède pendant 5 minutes puis massage appuyé du bord libre. Une toilette soigneuse des croûtes et collerettes sera réalisée le cas échéant par des gels émoullissants. On associera systématiquement le traitement de la sécheresse oculaire fera appel aux substituts lacrymaux classiques. Les émulsions lipidiques peuvent être intéressantes dans cette pathologie.

En cas de surinfection, une pommade antibiotique antistaphylococcique (acide fusidique, cyclines, ou métronidazole en préparation cutanée pour certains) sera appliqué sur le bord libre.

Dans les formes rebelles, une antibiothérapie orale par cyclines, macrolides ou métronidazole au long cours sera prescrite, par exemple en cure mensuelle alternée un mois sur deux. Un sevrage progressif peut être tenté après 3 cures. Ce traitement améliore également l'état cutané.

Les corticoïdes locaux ne sont indiqués qu'en cas de complications inflammatoires immunologiques comme les infiltrats catarrhaux cornéens, une kératoconjonctivite phlycténulaire ou une sclérite. Ils devront être prescrits sur une courte durée. En cas de corticodépendance, la ciclosporine en collyre (0,5 à 2%) peut aussi être efficace. ■

POUR EN SAVOIR PLUS

Hoang-Xuan Tet al. Pathologies chroniques de la conjonctive. Rapport annuel des Sociétés d'ophtalmologie de France. Eds Lamy 1998.

C O N G R È S



Journée de l'Association DMLA



à Paris
Vendredi 22 juin 2007

Châlet du Lac de S^t Mandé
Paris 12^{ème}

► N° Vert 0 800 880 660

Rosacée, blépharite et dermite séborrhéiques

Le point de vue du dermatologue

MICHEL CASTELAIN

Consultation d'ophtalmo-Allergologie, Service de
Dermatologie, Hôpital Sainte-Marguerite, Marseille



Introduction

La dermite séborrhéique et la rosacée sont des affections dermatologiques fréquentes et banales souvent associées. Elles atteignent avec prédilection des patients d'âge mûr, mais ce n'est pas une règle stricte et la dermite séborrhéique peut se voir aussi chez la femme jeune et la rosacée chez l'enfant. Ces deux pathologies dermatologiques peuvent avoir des conséquences ophtalmologiques, notamment sous la forme d'une blépharite chronique. La rosacée peut entraîner des kératites qui peuvent être isolées, même chez l'enfant jeune ou aggravées par une corticothérapie intempestive. Il faut donc savoir les déceler, d'autant plus qu'il existe des traitements bien adaptés et efficaces.

Les blépharites chroniques consistent en une inflammation durable du bord libre des paupières et des glandes de Meibomius, responsables d'une altération du film lacrymal et d'un prurit quasi permanent des paupières, dans la région des cils qui fait évoquer souvent à tort une cause allergique^[1].

> **La rosacée**^[2] est l'expression d'anomalies vasculaires primitives du visage et conséquence de la colonisation accrue des follicules du visage par un parasite saprophyte : *Demodex folliculorum*. Les bouffées vasomotrices sont déclenchées par les boissons et les aliments chauds, l'alcool, les épices, ainsi que les expositions à une source de chaleur. La dilatation des petits vaisseaux du derme superficiel entraîne un oedème dermique quasi permanent. L'altération des téguments par une exposition solaire prolongée augmente ces phénomènes. La prolifération du *Demodex* dans la rosacée entraîne une inflammation folliculaire et péri-folliculaire responsable vraisemblablement des papulo-pustules. Il peut aussi pulluler au niveau des cils.

La rosacée est une maladie de l'adulte fréquente et bénigne, prédominant après 40 ans, et plus fréquente chez la femme (sexe-ratio 2/1). On distingue 3 stades : érythémato-télangiectasique (couperose), papulo-pustuleuse (plus caractéristique et plus accessible au traitement) et rhinophyma plus tardif (ou éléphantiasis facial, notamment nasal). Elle semble facile à reconnaître pour un œil averti, mais ne doit pas être confondue avec des pathologies d'expression voisine.

L'érythroïse faciale de la rosacée respecte le pourtour des yeux et de la bouche. L'atteinte cutanée précède la forme oculaire dans la moitié des cas; dans 20 % des cas les yeux sont touchés en premier.

Un **lupus cutané** du visage peut simuler une rosacée mais l'atrophie cutanée fréquente et l'absence de pustules, la recherche d'anticorps anti nucléaires dans le sang et dans la peau permettent de redresser le diagnostic la plupart du temps. La rosacée peut parfois faire évoquer une **dermatomyosite** et il faudra en rechercher les signes fondamentaux : érythème lilacé des paupières et du dos des mains, oedème palpébral, fatigue anormale par atteinte musculaire. Les anomalies biologiques musculaires et auto-immunes aideront le diagnostic

> **La dermite ou dermatite séborrhéique**^[3] a son siège d'élection dans les zones où les glandes sébacées sont abondantes sur le visage (front, sourcils, nez, oreilles et bord libre des paupières), ainsi que sur le cuir chevelu, la région sternale, le dos. Cette sécrétion est de toute évidence augmentée par tout ce qui irrite le système nerveux (irritation, contrariétés, stress, surmenage, fatigue...). Le sébum est un bon milieu de culture pour une levure : *Malassezia furfur*. Sa prolifération est vraisemblablement à l'origine des signes cliniques de la dermite séborrhéique que sont la rougeur, les petites squames grasses et parfois la démangeaison. Elle atteint essentiellement l'homme adulte, et serait plus sévère chez les alcooliques, les parkinsoniens, les patients atteints d'infection par le VIH, ou d'un cancer des voies aéro-digestives supérieures.

La dermite séborrhéique est assez caractéristique et ne pose guère de problèmes diagnostiques. Il s'agit plus d'une exagération d'un phénomène physiologique que d'une véritable maladie et on peut donc pas la guérir, mais l'améliorer au coup par coup en obtenant des rémissions.

Elle ne doit pas être confondue avec un **psoriasis** des régions séborrhéiques habituellement caractérisé par des squames plus épaisses et l'on cherchera les lésions associées dans les localisations habituelles du psoriasis: cuir chevelu, conduits auditifs externes, coudes, genoux, ombligo, région sacrée, ongles.

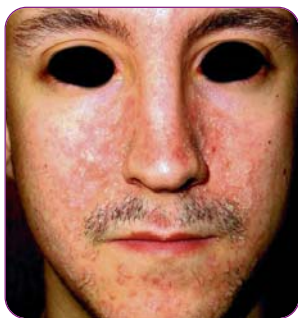

Figure 1 : Dermite séborrhéique

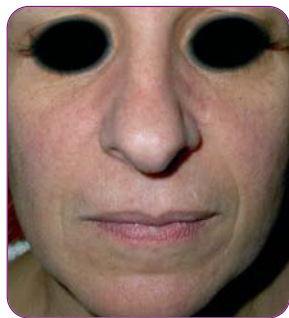

Figure 2 : Rosacée

Plus rarement, une **dermatite atopique** dans sa forme faciale pourra être évoquée; il faudra là encore rechercher les localisations d'eczéma au niveau des « bastions » (plis des coudes, cou, creux poplités) les autres marqueurs du terrain allergique (asthme, rhinite, conjonctivite), les antécédents familiaux et surtout la sécheresse cutanée caractéristique de cette affection. La dermatite atopique peut s'accompagner de blépharite staphylococcique donnant notamment des manchons engainant les cils.



Démarche diagnostique

L'**anamnèse** est importante. On doit s'attacher aux antécédents, aux traitements pris par le patient, notamment les abus de corticoïdes locaux pouvant être à l'origine d'une rosacée stéroïdienne, les médicaments agissant sur la qualité des larmes comme l'isotrétinoïne ou leur quantité comme certains neuroleptiques. Certains médicaments sont responsables de flush comme les dérivés nicotiniques, les inhibiteurs calciques, les prostacyclines.

La recherche de **facteurs de risque** est fondamentale : VIH, alcool, tabac, cancers aéro-digestifs supérieurs, maladie neurologique.

Les tests allergologiques^[4] n'ont ici guère d'intérêt. Ils sont négatifs ou non pertinents. Certains patch tests peuvent éventuellement mettre en évidence une pathologie iatrogène associée. Certains eczémas du visage (atopie, photosensibilisation) peuvent mimer une rosacée, notamment au niveau des paupières, mais ici, l'anamnèse et les tests allergologiques prennent toute leur valeur.

La recherche de **Demodex folliculorum** dans la région des cils est classique dans la rosacée, mais relativement peu contributive (rarement positive).

La biopsie et l'immuno-fluorescence cutanées permettent d'éliminer une connectivite.



Traitement

La **rosacée** se traite par la doxycycline PO (100 puis 50 mg/jour pendant plusieurs mois) et localement les crèmes à base de métronidazole. On peut avoir dans certains cas recours aux lasers vasculaires pour traiter la couperose. Il faut éliminer les traitements corticostéroïdes locaux et éviter les sources importantes de chaleur, l'alcool, les aliments irritants (Cf **tableau 1**). Une protection solaire est justifiée.

Le traitement de la **dermatite séborrhéique** a pour cible le *Malassezia*, la séborrhée et l'inflammation. Il fait appel à des shampooings et des crèmes contenant de la piroctone-olamine, ou du kétoconazole ou d'autres imidazolés locaux ou du sulfure de sélénium. Une corticothérapie locale brève (2 à 5 jours) de classe II ou III est parfois nécessaire en début de traitement pour calmer l'inflammation, car les traitements antifongiques, notamment les imidazolés, induisent souvent un rebond de l'inflammation locale. Les médicaments agissant sur le sébum sont peu actifs (chlorhydrate de cystéine-méthionine) ou trop violents (isotrétinoïne) dans les formes habituelles, mais on peut avoir recours à ce dernier dans les formes sévères. Le patient doit être prévenu de la récurrence de l'affection et de la nécessité de traitements itératifs.

Dans les deux cas, le traitement de la blépharite est fondamental et fait appel à des compresses chaudes et à l'évacuation mécanique des glandes de Mébomius par pincement quotidien du bord libre des paupières et nettoyage oculaire au sérum physiologique. Le rinçage des paupières à l'eau thermique est conseillé ensuite, car la persistance de sel est un facteur d'entretien de l'irritation palpébrale ; on peut avoir recours à des antibiotiques locaux. ■

Aliments pouvant jouer le rôle d'irritants oculaires (non exhaustif) :

- chocolat, café, alcool (même le vin à table),
- fraises, ananas, agrumes, kiwis,
- tomates cuites (coulis, pizzas...), gruyère,
- épices (piment, poivre, moutarde, curry...), vinaigre
- boissons et plats très chauds,
- charcuterie grasse, ail.

Tableau 1

RÉFÉRENCES

1. Helleboid L. Allergies oculaires In *Traité d'Allergologie* D Vervloet et A Magnan, Flammarion Ed Paris 2003 ; 705-23
2. Cribier B. La rosacée. Masson Ed Paris 2002, 111p
3. Collège des Enseignants de dermato-vénéréologie de France. *Dermatite séborrhéique*. Ann Dermatol Venerol 2003 ; 130 : 35186-8
4. Guin J.D. Eyelid dermatitis : experience in 203 cases. J. Am. Acad. Dermatol. 2002 ; 47 : 755-765.



« Nulux Active » Un verre plein d'énergie... signé Hoya

Nulux Active renforce la visibilité oculaire. Grâce à une conception asymétrique et à l'asphéricité de la surface externe, ce verre génère des images rétiniennes qui se superposent. Le porteur a la garantie d'une **vision binoculaire détendue**, quelque soit la direction du regard, d'une perception d'image constante et d'une vision confortable à toutes les distances. Conséquences ? Le verre Nulux Active permet aux yeux de

maintenir une **attention soutenue** (travail, lecture, ordinateur...) tout en bénéficiant d'une **accommodation rapide** en fonction des besoins de l'environnement (bureau, paysage...).

Une solution adaptée et complète... Hoya décline Nulux Active en **deux niveaux de correction** : + 0,53D pour les plus de 20 ans sollicitant toute la journée leur vision de près ; + 0,88D pour les jeunes presbytes. A noter : Nulux Active cible également les porteurs de lentilles de contact. Ces derniers bénéficieront de performances visuelles supérieures et d'un plus grand confort, surtout dans leurs activités en vision de près.

Disponible dans les matières organiques "CR-39 1.50" et "Eyas 1.60", Nulux Active offre un large choix de traitements.

D'après un communiqué de presse de Hoya

PUB

NUTRIVISC ML

page

12

PUB

NUTRIVISC PMQ

page

13

Kératoconjonctivite et dermatites atopiques

Le point de vue de l'ophtalmologiste

FRÉDÉRIC CHIAMBARETTA

Service Ophtalmologie, CHU Clermont-Ferrand

Introduction

La kérato-conjonctivite atopique décrite initialement en 1952, se définit comme une atteinte conjonctivale sévère, chronique et bilatérale, d'origine inflammatoire, survenant classiquement chez des patients porteur d'une dermatite atopique^(1,2,3). Cette association d'une atteinte oculaire et dermatologique constante dans la première série de patients décrite, n'est cependant pas la règle. La KCA constitue une manifestation oculaire de la maladie atopique qui peut occasionnellement survenir en absence d'atteinte dermatologique évidente.

Les complications oculaires, qui associent une conjonctivite fibrosante, des lésions cornéennes quasi constantes et des lésions palpébrales peuvent menacer la fonction visuelle.

Des poussées sont aussi décrites par les patients après une exposition à la poussière ou après l'ingestion de certains aliments⁽⁶⁾.

L'atteinte est bilatérale et la gêne fonctionnelle est majeure. La symptomatologie associe un prurit, des sensations de brûlures et un larmoiement. Les sécrétions sont fréquentes, classiquement abondantes, séreuses ou épaisses. La photophobie et une vision trouble signent l'atteinte cornéenne.

L'examen clinique doit débiter par l'analyse du visage, du cou et l'observation de l'état cutané. L'examen à la lampe fente devra être complet et apprécier l'état inflammatoire des différentes structures. Il étudiera l'état palpébral (bord libre inclus), la surface oculaire sans oublier l'éversion des paupières.

Epidemiologie

La KCA est une pathologie rare, qui affecte moins de 1% des patients souffrant d'allergie oculaire. Il existe un pic de fréquence de la KCA entre 30 et 50 ans, chez un individu de sexe masculin⁽¹⁾. Certains jeunes enfants atteints d'une dermatite atopique active peuvent développer précocement une KCA. Elle est rapportée dans 25 à 42 % des dermatites atopiques^(3,4). Les antécédents familiaux et personnels à rechercher systématiquement, signent classiquement le terrain atopique. Les histoires familiales d'asthme, d'eczéma et de dermatite atopique sont fréquentes et les porteurs de KCA ont souffert d'eczéma dans 95% et d'asthme dans 87%⁽⁵⁾.

Manifestations cliniques

La KCA présente une symptomatologie volontiers perannuelle avec une aggravation saisonnière plus marquée l'été et l'hiver.

Les paupières

L'atteinte palpébrale est un élément important pour établir le diagnostic de KCA. Les lésions palpébrales eczématiformes entraînent un épaississement, une induration, un érythème et des fissures des paupières (**Figure 1**). Ces éléments sont souvent associés à une blépharite chronique, une meibomite, une perte des cils et des infections staphylococciques.

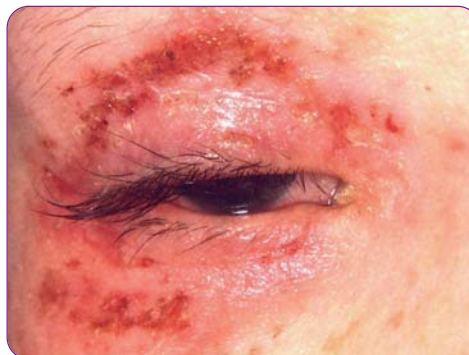


Figure 1 : Eczéma des paupières chez un jeune adulte.

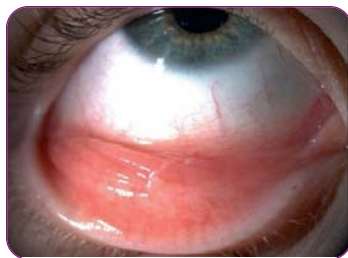


La conjonctive

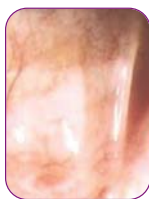La conjonctive est le siège d'une hyperhémie (rarement d'un chémosis) qui prédomine au niveau du cul de sac et de la conjonctive palpébrale inférieurs. Une hypertrophie papillaire n'est pas rare et atteint la conjonctive palpébrale supérieure et inférieure (plus fréquemment). L'inflammation conjonctivale chronique entraîne une fibrose subépithéliale progressive, un comblement des culs de sacs par ce processus cicatriciel (**Figures 2**) et la formation de symblépharons⁽⁷⁾.

La formation de papilles géantes sur la conjonctive tarsale supérieure identiques à celles d'une kératoconjonctivite vernale reste exceptionnelle⁽⁷⁾.

Figures 2



a) Aspect de fibrose progressive avec comblement du cul de sac inférieur.



b) Symblépharon



Le limbe

Une atteinte limbique comprenant un épaissement en forme de bourrelet gélatineux translucide peut être retrouvée comme dans une kératoconjonctivite vernale. Des nodules de Trantas peuvent aussi être observés⁽⁸⁾.



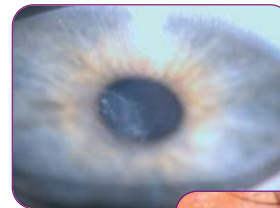La cornée

Les complications cornéennes sont fréquentes (75% des cas), elles peuvent se développer pendant ou au décours d'épisodes d'exacerbation de la blépharoconjonctivite. Une kératite ponctuée superficielle inaugure l'atteinte épithéliale, et peut évoluer à la faveur de l'inflammation récurrente vers des ulcères épithéliaux persistants (**Figure 3**). Une formation de plaque comme dans la KCV peut se produire. Une surinfection des lésions épithéliales par *Staphylococcus aureus* (qui colonise la marge palpébrale des sujets atopiques) n'est pas rare. Des kératites herpétiques sévères, bilatérales et récurrentes surviennent dans 10 à 22 % des cas, et peuvent être difficiles à contrôler chez ces patients souvent sous corticothérapie locale^(3,9).

Progressivement et après de nombreux épisodes inflammatoires ou infectieux, une néovascularisation (dans 65% des cas) va se développer, ainsi que des opacités séquellaires. L'évolution peut se faire vers une sclérose cornéenne progressive avec formation d'un pannus vasculaire touchant le tiers supérieur de la cornée, pouvant aboutir à une cécité cornéenne (**Figures 3**). Au cours de l'évolution, un amincissement cornéen peut se former et induire un astigmatisme important participant à la baisse d'acuité visuelle.

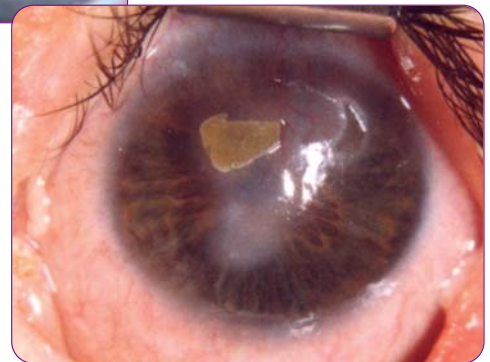
Le kératocône est associé à la KCA avec une plus grande fréquence, comme il l'est à la dermatite atopique présente chez 16% des porteurs de cette ectasie cornéenne.

Figures 3 :



a) Ulcération cornéenne chez un patient atteint d'une KCA.

b) Formation d'une plaque similaire à celle d'une kératoconjonctivite vernale. Formation d'un pannus vasculaire majeur.



Le film lacrymal

Classiquement les patients ne présentent pas de déficit lacrymal important, les tests de Schirmer sont proches de la normale. Cependant, la majorité des patients rapporte des signes fonctionnels de sécheresse oculaire, à rapprocher de leur Break-up time effondré. De plus les BUT les plus bas sont retrouvés chez les patients présentant les atteintes cornéennes épithéliales significatives, suggérant une aggravation de l'instabilité du film lacrymal avec la progression de la kératoconjonctivite atopique.



Le cristallin

Une cataracte complique fréquemment l'évolution d'une KCA⁽⁸⁾. Elle peut être sous-capsulaire antérieure, d'évolution lente et

progressive compliquant la maladie atopique, ou a l'inverse sous-capsulaire postérieure d'évolution rapide, favorisée par l'usage prolongé de corticoïdes locaux.

Autres

Des cas de décollement de rétine rhéomatogène ont été décrits, ils pourraient être liés à une dégénérescence vitréenne particulière ou aux frottements oculaires excessifs^(10,11).

Diagnostic différentiel

La KCA sera différenciée de la KCV qui intéresse plutôt le jeune enfant, en absence de dermatite atopique. Dans sa forme évoluée associant des symblépharons, un voile néovasculaire, le diagnostic de KCA peut être délicat. La recherche d'antécédents de manifestation atopique personnels et familiaux est un élément clé du diagnostic. Une biopsie conjonctivale avec immunomarquage éliminera une conjonctivite fibrosante auto-immune, et retrouvera une infiltration conjonctivale par des éosinophiles et des mastocytes.

Certaines meibomiites chroniques primitives comme la rosacée peuvent se compliquer de fibrose conjonctivale et d'atteinte cornéennes. La recherche d'un terrain atopique est encore un élément clé du diagnostic.

Physiopathologie

Le processus inflammatoire dans la KCA est complexe et combine à la fois une réponse IgE-dépendante et une réponse médiée par les lymphocytes T. Il semble qu'une activation des lymphocytes T, des macrophages et des éosinophiles joue un rôle central dans cette inflammation atopique^(12,13). Les deux cascades inflammatoires Th1 et Th2 sont retrouvées activées dans la KCA.

Traitement

La prise en charge de la KCA doit être globale, et nécessite une approche multidisciplinaire, ophtalmologique, allergologique et dermatologique. Il est fondamental de prendre en compte les autres manifestations générale de l'atopie. Le but de traitement sera d'alléger les symptômes de la KCA et de préserver l'acuité visuelle.

Bilan général

La recherche d'un terrain atopique est une étape importante qui débutera par un interrogatoire sur les antécédents personnels et familiaux. Une dermatite atopique, un eczéma des plis, une rhinite, un asthme constituent les manifestations du terrain atopique et peuvent être variables d'un patient à l'autre. L'examen systématique de la peau, du nez, des oreilles, des poumons et enfin des yeux permettra une approche globale du patient.

La recherche d'une sensibilisation à un ou plusieurs allergènes, par l'allergologue, à l'aide de tests cutanés et sanguins sera fondamentale pour identifier et éliminer des facteurs d'aggravation. La confirmation de l'implication oculaire d'un allergène pourra être établie par la réalisation d'un test de provocation conjonctival. Une politique de prévention sera importante à mettre en place si un allergène est identifié. La cible essentielle de la prévention primaire et secondaire est représentée par les aéroallergènes de l'habitat (acariens). Pour certains auteurs, une désensibilisation pourra être proposée.

Traitement local

L'atteinte palpébrale

Les soins biquotidiens d'hygiène des paupières, sont importants pour contrôler la meibomiite. L'antibiothérapie par les cyclines par voie générale, sera proposée dans les formes sévères. Les épisodes de surinfections staphylocoques nécessiteront une antibiothérapie locale. L'utilisation d'immunomodulateur en pommade semble constituer une solution thérapeutique prometteuse, car efficace et comportant peu d'effets secondaires⁽¹⁴⁾.

La surface oculaire

L'utilisation de substituts lacrymaux de préférence sans conservateurs, permet un nettoyage de la surface oculaire et une dilution des allergènes. De plus, l'effet mouillant sera bénéfique sur une surface oculaire présentant un film lacrymal instable par ailleurs.

Les antidégranulants mastocytaires, ou les molécules à double effet (antidégranulants mastocytaires et anti-histaminiques) sont conseillés en traitement de fond, car ils permettent une diminution des symptômes, un contrôle de l'inflammation locale et donc un moindre recours aux corticoïdes locaux.

Les corticoïdes locaux sont très efficaces lors des poussées, mais doivent être utilisés en cure courte. Une utilisation prolongée expose à leurs classiques complications oculaires comme les infections bactériennes, herpétiques, ou l'apparition de cataracte ou glaucome cortisoniques. Le suivi ophtalmologique reste essentiel pour la gestion de la corticothérapie locale.

La ciclosporine A est un immuno-modulateur qui inhibe l'activation des lymphocytes T, des éosinophiles et des mastocytes. L'utilisation de la ciclosporine à 2 % en collyre dans la KCA permet la diminution de la symptomatologie et un contrôle de l'inflammation oculaire. L'utilisation de la ciclosporine 2 % reste réservée aux formes sévères corticodépendantes, disponible uniquement en préparation hospitalière à ce jour.

■ Traitement général

• les anti-histaminiques :

Leur utilisation par voie générale permet de diminuer l'inflammation et le prurit⁽⁷⁾.

• **la corticothérapie générale** sera indiquée lorsque la dermatite atopique le nécessite.

• **la ciclosporine A** per os à 5mg/kg/j est efficace dans la dermatite atopique et peut être bénéfique pour les KCA sévères corticorésistantes.

■ le traitement des complications

Les atteintes cornéennes fréquentes de la KCA, peuvent être responsables d'altérations sévères de la fonction visuelle. Les ulcérations cornéennes chroniques peuvent bénéficier de l'effet pro-cicatrisant et anti-inflammatoire d'une greffe de membrane amniotique⁽¹⁵⁾.

Les kératoplasties transfixiantes, parfois nécessaires lors d'opacifications cornéennes majeures, demeurent de mauvais pronostic en raison de la sécheresse oculaire, de la blépharite associée et surtout du risque élevé de rejet de greffe.

Les symblépharons peuvent bénéficier d'une chirurgie réparatrice, avec reconstruction du cul de sac conjonctival pour certains à l'aide de membrane amniotique. ■

RÉFÉRENCES

1. Hogan MJ. Atopic keratoconjunctivitis. *Trans Am Ophthalmol Soc* 1952;50:265-281.
2. Hogan MJ. Atopic keratoconjunctivitis. *Am J Ophthalmol*, 1953;36:937-947.
3. Tuft SJ, Kemeny DM, Dart JK, Buckley RJ. Clinical features of atopic keratoconjunctivitis. *Ophthalmology*. 1991 Feb;98(2):150-8.
4. Garrity JA, Liesegang TJ. Ocular complications of atopic dermatitis. *Can J Ophthalmol* 1984;19:21-24
5. Bielory L. Allergic and immunologic disorders of the eye: Part II. ocular allergy. *J Allergy Clin Immunol* 2000;106(6):1019-1032
6. Donshik PC. Allergic conjunctivitis. *Int Ophthalmol Clin* 1988;28:294-302
7. Foster CS, Calonge M. Atopic keratoconjunctivitis. *Ophthalmology* 1990;97:992-1000
8. Rich LF, Hanifin JM. Ocular complications of atopic dermatitis and other eczemas. *Int Ophthalmol Clin* 1985;25:61-76
9. Eady DL, Entwistle C, Fund A, Witcher J. Herpes simplex keratitis and keratoconus in the atopic patient. A clinical and immunological study. *Trans Ophthalmol Soc UK* 1975;95:267-276
10. Ingram RM. Retinal detachment associated with atopic dermatitis and cataracts. *Arch Ophthalmol* 1965;49:96-97
11. Yoneda K, Okamoto H, Wada Y, et al. Atopic retinal detachment. Report of four cases and a review of the literature. *Br J Dermatol* 1995;133:586-591
12. Foster CS, Rice BA, Dutt JE. Immunopathology of atopic keratoconjunctivitis. *Ophthalmology* 1991;98:1190-1196.
13. Avunduk AM, Avunduk MC, Dayanir V, Tekelioglu Y. Further studies on the immunopathology of atopic keratoconjunctivitis using flow cytometry. *Exp Eye Res* 1997;65:803-808.
14. Nivenius E, van der Ploeg I, Jung K, Chrysanthou E, van Hage M, Montan PG. Tacrolimus ointment vs steroid ointment for eyelid dermatitis in patients with atopic keratoconjunctivitis. *Eye* 2006; May 5
15. Takano Y, Fukagawa K, Miyake-Kashima M, Tanaka M, Asano-Kato N, Dogru M, Tsubota K, Fujishima H. Dramatic healing of an allergic corneal ulcer persistent for 6 months by amniotic membrane patching in a patient with atopic keratoconjunctivitis: a case report. *Cornea*. 2004 Oct;23(7):723-5.

Kératoconjonctivite et dermatites atopiques

Le point de vue du dermatologue

VINCENT DESCAMPS

Service de dermatologie, Hôpital Bichat Claude Bernard,
AP-HP, Paris



Physiopathologie de la dermatite atopique : le défaut de la barrière cutanée à l'honneur

La conception de la physiopathologie de la dermatite atopique est toujours partagée entre deux théories : une maladie primitivement cutanée liée à une rupture de la barrière épidermique ou une maladie immunologique systémique secondairement cutanée, les perturbations de la barrière cutanée étant alors la conséquence de la réaction immunologique. Cette prédisposition génétique s'associe à des agressions de l'environnement. Récemment la physiopathologie de la dermatite atopique s'est éclairée par la mise en évidence d'anomalies de la barrière épidermique favorisant sa survenue.

La plus grande avancée récente concerne la découverte de mutations inactivant le gène codant pour une protéine épidermique, la filaggrine. Cette protéine est essentielle pour la synthèse de la couche cornée. La couche cornée est composée de kératinocytes morts (les cornéocytes) fortement liés entre eux et constituant une barrière importante pour limiter les pertes en eau et pour protéger la peau des agressions extérieures. Le gène de la filaggrine est localisé dans une région 1q21 déjà impliquée dans la différenciation de l'épiderme en particulier dans la dermatite atopique (ATOD2) et le psoriasis (PSORS4).

La filaggrine est formée à partir de la profilaggrine un composant des granules de kératohyaline présents dans les dernières couches de l'épiderme. La filaggrine permet de compacter ces cellules mortes pour former des squames.

Des mutations du gène de la filaggrine avaient été mises en évidence dans l'ichtyose vulgaire. Il a ensuite été démontré que ces mutations étaient un facteur de risque prédisposant à la dermatite atopique. 9% de la population européenne porte au moins un allèle nul de la filaggrine.

La maladie atopique est observée chez 20% des enfants du monde développé occidental. Dans 45% des enfants la dermatite atopique apparaît dans les 6 premiers mois de la vie

et pour 60% dans les 12 premiers mois, enfin dans 85% des cas avant 5 ans. Au contraire un début après l'adolescence n'est observé que dans 16,8% des cas pour les dermatites atopiques de l'adulte. Ces variants nuls ont été identifiés comme des facteurs de risque principalement pour des dermatites atopiques survenant chez le sujet jeune et qui vont persister à l'âge adulte.

De façon intéressante la présence de ces mutations à l'origine de perte de fonction de la filaggrine est observée chez des sujets atopiques qui vont présenter après leur dermatite atopique d'autres manifestations que cutanées telles que l'asthme ou la rhinite allergique. Ceci suggère que le premier déficit est la perte de la barrière cutanée permettant un passage anormalement augmenté des allergènes ou d'aéroallergènes qui sont ainsi présentés au système immunologique.

Un autre facteur participant à la barrière de l'épiderme sont les cornéodesmosomes assurant le maintien entre les cornéocytes. Les cadhérines présentes dans ces desmosomes sont la cible de protéases. Dans le cadre du syndrome de Netherton a été mis en évidence des mutations du gène SPINK5 qui code pour une antiprotéase, un inhibiteur de sérine protéase, protégeant les cornéodesmosomes. Ainsi l'hyperactivation de protéases est à l'origine d'une altération de la desmoglérine 1 et de la destruction des desmosomes. Cette anomalie favorise une perte d'adhérence de la couche cornée et une perte de fonction de la barrière épidermique.

La pénétration des allergènes tels que des pollens par l'intermédiaire d'acides gras va favoriser une réaction inflammatoire chronique par le recrutement des cellules de Langerhans avec le développement d'une réaction de type TH2 (médiée par les IgE). Au cours du temps cette sensibilisation peut évoluer vers une maladie auto-immune telle qu'elle est observée chez l'adulte.



Sensibilité aux infections : la piste des peptides antimicrobiens

Contrairement à la peau des patients atteints de psoriasis peu sujette aux surinfections la colonisation de la peau des sujets atopiques est fréquente. Le premier peptide antimicrobien mis en évidence a été la bêta-défensine.

En plus de la perturbation de la barrière cutanée, il a récemment été mis en évidence que la susceptibilité aux infections herpétiques du sujet atopique est liée à un déficit en un autre peptide antimicrobien, la cathélicidine LL-37. Ce déficit favorise la survenue du syndrome de Kaposi-Juliusberg. Les patients qui développent ces syndromes de Kaposi-Juliusberg ont aussi une plus forte expression des cytokines de type 2.



Quelles sont les conséquences thérapeutiques ?

Ces découvertes récentes sur la rupture de la barrière cutanée conforte l'importance des soins cutanés pour restaurer la protection épidermique et éviter la sensibilisation par le passage des allergènes. L'utilisation au long cours d'émollients est ainsi bien confortée.

La conséquence thérapeutique de la réaction inflammatoire chronique est la nécessité d'utiliser des anti-inflammatoires. Le traitement classique est l'application de dermocorticoïdes qui ont confirmé leur bonne efficacité mais peuvent être à l'origine d'effets secondaires locaux voire systémiques.

Les inhibiteurs des calcineurines (tacrolimus topique en France et pimécrolimus en Europe sauf en France) apportent une nouvelle option thérapeutique. La calcineurine active un facteur de transcription NFAT (facteur nucléaire des lymphocytes activés) à l'origine de la production de cytokines pro-inflammatoires. Le tacrolimus a d'abord été utilisé par voie systémique en prévention de greffe. Ce macrolide sous forme locale à une concentration de 0,1% a une activité immuno-suppressive équivalente à un dermocorticoïde de classe 2 (17 butyrate d'hydrocortisone). Ce traitement a obtenu une Autorisation de Mise sur le Marché dans l'indication de dermatite atopique de l'enfant et de l'adulte en cas d'échec des dermocorticoïdes.

C'est un médicament soumis à une prescription comme médicament d'exception. Les seuls prescripteurs sont les dermatologues et les pédiatres.

Ce traitement est bien toléré. Une vigilance est requise dans les prescriptions au long cours : des cas de lymphomes et de cancer cutané ont été rapportés motivant la diffusion d'une « black box » aux Etats-Unis et d'une réévaluation par l'Agence Européenne qui a conclu à un rapport risque bénéfice favorable. Une demande aux laboratoires d'une évaluation au long cours a été faite. L'effet secondaire le plus fréquent est une sensation de brûlure lors des premières applications pendant les 3 premiers jours du traitement. Contrairement aux dermocorticoïdes il ne favorise pas l'atrophie cutanée, la survenue de cataracte ou de glaucome.



Blépharite et kératoconjonctivite atopique : le point de vue dermatologique

Les atteintes oculaires de la dermatite atopiques sont fréquentes. Elles s'associent généralement à une atteinte du visage. Le faciès est caractéristique : peau sèche, visage terne, pigmentation périorbitaire, signe de Dennie-Morgan. Ces atteintes ont une conséquence esthétique importante mais aussi fonctionnelle. Lors des poussées le visage peut être suintant. Les signes fonctionnels sont dominés par des sensations de cuisson et un prurit chronique entraînant un grattage et un frottement régulier favorisant une lichénification. Ces atteintes oculaires peuvent enfin et c'est là toute leur gravité conduire à une perte d'acuité visuelle.

Les kératoconjonctivites sont le plus souvent bilatérales. Elle se manifeste par un œdème palpébral, une exacerbation du prurit et des brûlures oculaires avec un larmoiement. La blépharite peut être compliquée par une infection staphylococcique, des infections virales (herpès simplex, molluscum contagiosum) ou parfois candidosique. Une infection disséminée à herpesvirus, le syndrome de Kaposi-Juliusberg devra être rapidement reconnu et différencié d'une poussée de dermatite atopique par la présence de vésicules groupées en bouquet laissant rapidement place à des érosions à contours polycycliques bien visibles en périphérie des lésions. Les traitements antiviraux (aciclovir intraveineux relayé par le valaciclovir) ont heureusement révolutionné le pronostic de ces infections graves. Des chalazions peuvent survenir.

La prise en charge de ces blépharites est difficile. Il faudra rechercher des sensibilisations à des facteurs contacts (collyres, produits de toilette ou de maquillage, facteurs environnementaux) qui peuvent participer à l'exacerbation des lésions. Des tests cutanés (épitests cutanés) seront réalisés à distance d'une poussée pour identifier ces sensibilisations.

Le traitement des blépharites chroniques est difficile et repose sur les émouillants en dehors des poussées et sur les dermocorticoïdes dont les effets secondaires cutanés (atrophie, télangiectasie, dyschromie) et oculaires (cataracte, glaucome) sont bien connus limitant leur utilisation. Ces effets secondaires sont responsables d'une corticophobie du patient et de son entourage (mère).

Le tacrolimus topique sous la forme de pommade est particulièrement intéressant dans les atteintes faciales de la dermatite atopique et en particulier dans les localisations palpébrales.

Plusieurs observations récentes depuis la série de 14 patients de Mayer ont confirmé l'intérêt de ce traitement. Les patients sous traitement retrouvent un visage « blanc » bien différent du visage « rouge » qui était devenu leur apanage.

Ce traitement permet à la fois le contrôle de l'atteinte cutanée mais aussi de façon spectaculaire de l'atteinte sous-jacente oculaire. Le mécanisme reste discuté : soit la normalisation

de la barrière cutanée réduit le passage d'allergène favorisant le contrôle de l'atteinte oculaire, soit le passage transpalpébral du tacrolimus topique permet le traitement de l'atteinte oculaire.

Ce traitement est généralement bien toléré une fois passé les trois premiers jours de sensations de brûlures. Une association avec les dermocorticoïdes pendant ces trois premiers jours permettent de mieux passer ce cap. Une vigilance est tout de même requise, ce traitement pouvant favoriser la survenue de complications infectieuses principalement virales.

Une observation de syndrome de Kaposi-Juliusberg a été rapportée. Des molluscums contagiosums peuvent aussi survenir (observation personnelle). Une forme galénique plus adaptée que la pommade serait intéressante à développer. Ce traitement apparaît donc essentiel, permettant une épargne des dermocorticoïdes. Sa tolérance au long cours reste à évaluer. ■

RÉFÉRENCES

- Cheng AC, Yuen K, Chan W. Topical tacrolimus ointment for treatment of refractory anterior segment dermatitis with allergic sensitizations. *J Allergy Clin Immunol*. 2006;118:214-9.
- Descargues P, Deraison C, Prost C, Fraïtag S, Mazereeuw-Hautier J, D'Alessio M, Ishida-Yamamoto A, Bodemer C, Zambruno G, Hovnanian A. Corneodesmosomal cadherins are preferential targets of stratum corneum trypsin- and chymotrypsin-like hyperactivity in Netherton syndrome. *J Invest Dermatol*. 2006;126:1622-32.
- Ong PY, Ohtake T, Brandt C, Strickland I, Boguniewicz M, Ganz T, Gallo RL, Leung DY. Endogenous antimicrobial peptides and skin infections in atopic dermatitis. *N Engl J Med*. 2002;347:1151-60.
- Howell MD, Wollenberg A, Gallo RL, Flaig M, Streib JE, Wong C, Pavicic T, Boguniewicz M, Leung DY. Cathelicidin deficiency predisposes to eczema herpeticum. *J Allergy Clin Immunol*. 2006;117:836-41.
- Joseph MA, Kaufman HE, Insler M. Topical tacrolimus ointment for treatment of refractory anterior segment inflammatory disorders. *Cornea*. 2005;24:417-20.
- Mayer K, Reinhard T, Reis A, Bohringer D, Sundmacher R. [FK 506 ointment 0.1 % - A new therapeutic option for atopic blepharitis. Clinical trial with 14 patients]. *Klin Monatsbl Augenheilkd*. 2001;218:733-6.
- Miyake-Kashima M, Fukagawa K, Tanaka M, Takano Y, Dogru M, Asano-Kato N, Takahashi S, Fujishima H. Kaposi varicelliform eruption associated with 0.1% tacrolimus ointment treatment in atopic blepharitis. *Cornea*. 2004;23:190-3.
- Sandilands A, O'Regan GM, Liao H, Zhao Y, Terron-Kwiatkowski A, Watson RM, Cassidy AJ, Goudie DR, Smith FJ, McLean WH, Irvine AD. Prevalent and rare mutations in the gene encoding filaggrin cause ichthyosis vulgaris and predispose individuals to atopic dermatitis. *J Invest Dermatol*. 2006;126:1770-5.
- Sellami D, Masmoudi A, Hentati N, Mseddi M, Turki H, Zahaf A, Feki J. Manifestations oculo-palpébrales dans la dermatite atopique. *Ann Dermatol Venerol*. 2006;133:590-2.
- Virtanen HM, Reitamo S, Kari M, Kari O. Effect of 0.03% tacrolimus ointment on conjunctival cytology in patients with severe atopic blepharoconjunctivitis: a retrospective study. *Acta Ophthalmol Scand*. 2006;84:693-5.
- Weidinger S, Illig T, Baurecht H, Irvine AD, Rodriguez E, Diaz-Lacava A, Klopp N, Wagenpfeil S, Zhao Y, Liao H, Lee SP, Palmer CN, Jenneck C, Maintz L, Hagemann T, Behrendt H, Ring J, Nothen MM, McLean WH, Novak N. Loss-of-function variations within the filaggrin gene predispose for atopic inflammatory disorders. *Cornea*. 2006;25:634.
- Ziribi H, Doan S, Crickx B, Hoang-Xuan T, Descamps V. Traitement à distance de la kératoconjonctivite atopique par le tacrolimus pomade sur les paupières. *Ann Dermatol Venerol*. 2006;133:4572 (Journées dermatologiques de Paris 2006, poster 3).

Syndrome de Stevens-Johnson et Lyell

Le point de vue de l'ophtalmologiste

J. GUEUDRY, M. MURAINÉ

Service Ophtalmologie, Hôpital Charles Nicolle – Rouen

Les atteintes ophtalmologiques des syndromes de Stevens-Johnson et Lyell sont graves et peuvent conduire à la cécité (Figure 1). Leur intensité au stade aigu de la maladie conditionne l'intensité des « séquelles » après la cicatrisation cutanée. En l'absence de traitement spécifique disponible il faut dans tous les cas effectuer un traitement symptomatique afin de soulager au mieux les patients. Nous précisons ici les modalités de prise en charge en fonction du stade et de l'intensité de la maladie.

● ● ● ● ● A la phase aiguë

L'examen ophtalmologique s'effectue le plus souvent au lit du patient dans les services de dermatologie ou de réanimation médicale. Les manifestations ophtalmologiques sont de gravité variable et sont présentes à ce stade dans 50 à 70 % des cas^[1]. Suivant les cas, le patient va présenter une conjonctivite hyperhémique ou pseudomembraneuse compliquée ou non d'ulcère cornéen ou de la formation de symblépharons.

Certains patients, en revanche, n'ont aucune atteinte ophtalmologique cliniquement décelable. La peau des paupières et le bord libre peuvent également desquamer, entraînant la chute des cils ainsi qu'une mésocclusion palpébrale.

A ce stade, il n'existe pas de traitement spécifique, ni général ni local. La corticothérapie locale n'a pas montré d'effets bénéfiques mais reste discutée^[2]. Le traitement symptomatique vise à protéger la cornée et à maintenir l'équilibre et l'hydratation de la surface oculaire pour minimiser les atteintes ultérieures.

Les soins locaux intensifs sont nécessaires. Ils sont pratiqués toutes les heures et consistent en l'instillation de collyres mouillants et désinfectants. Un débridement conjonctival quotidien, réalisé par un ophtalmologiste avec des bâtonnets en verre ou en mousse, permet de lever les adhérences fibreuses entre les conjonctives tarsales et bulbaires et d'éviter ainsi la constitution de symblépharons. Il permet aussi de diminuer

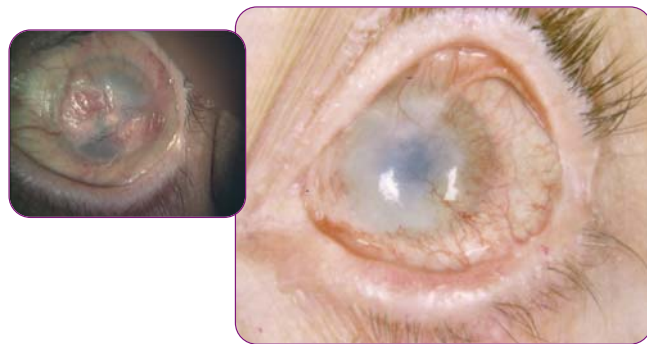


Figure 1 : Atteintes sévères de la surface oculaire au stade de séquelles des syndromes de Stevens-Johnson et de Lyell

l'effet abrasif occasionné par la présence de fausses membranes à la face interne des paupières sur la cornée.

Récemment, par analogie aux brûlures oculaires, la greffe de membrane amniotique a été rapportée avec des résultats encourageants sur des cas isolés^[3-5]. Notre expérience personnelle porte sur 3 cas également améliorés par la greffe de membrane amniotique. Les difficultés anesthésiques chez ces patients rendent difficile la systématisation de cette procédure.

● ● ● ● ● A la phase séquellaire

Après la cicatrisation cutanée, les séquelles oculaires sont fréquentes mais heureusement inconstantes. Le syndrome sec oculaire est la complication la plus fréquente touchant près des 2/3 des patients^[6,7]. Il peut entraîner une gêne fonctionnelle majeure avec une photophobie intense. Dans certains

cas, alors que la maladie initiale cutanée s'est arrêtée, la destruction de la surface oculaire est telle que l'atteinte ophtalmologique évolue pour son propre compte selon un même phénomène d'auto-aggravation (*Figure 2*). Le syndrome d'insuffisance limbique avec néovascularisation de la cornée peut alors apparaître.

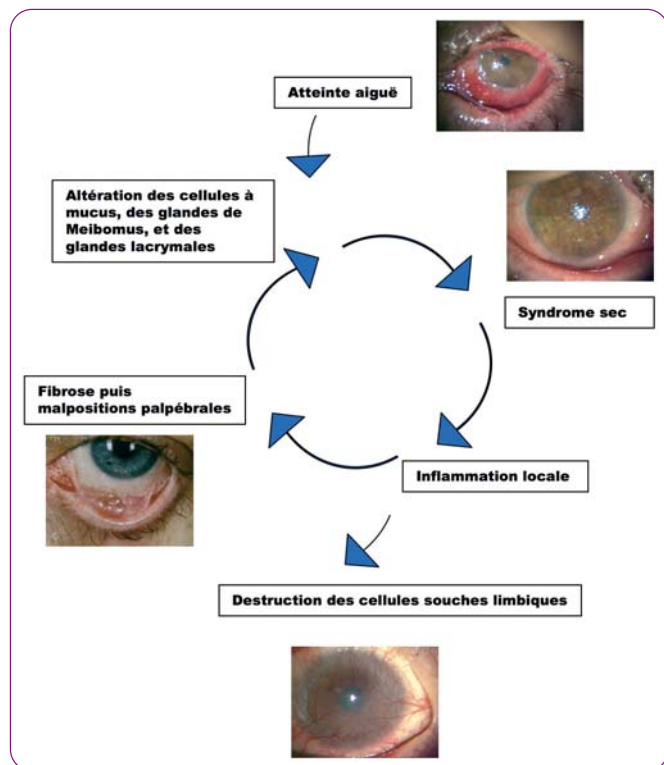


Figure 2 : Schématisation du mécanisme d'auto-aggravation de l'atteinte de la surface oculaire au stade de séquelles des syndromes de Stevens-Johnson et de Lyell

Le traitement est là encore symptomatique visant à soulager le patient et à casser le cercle vicieux. Il repose sur plusieurs axes :



La lutte contre le syndrome sec oculaire

Elle s'appuie sur l'utilisation des différents substituts lacrymaux sans conservateurs disponibles, sur le collyre à la cyclosporine et sur la prescription de cyclines orales (doxycycline et minocycline), utilisées ici pour leurs propriétés anti-inflammatoires.



La chirurgie reconstructrice de la conjonctive et des paupières

Elle a pour but la levée des symblépharons et repose sur l'exérèse de la conjonctive pathologique et son remplacement soit par une greffe de muqueuse buccale prélevée dans la bouche du patient soit par une greffe de membrane amniotique. Le retrait des cils frotteurs est également capital si l'on veut éviter toute aggravation mécanique. Les entropions trichiasis et les distichiasis pourront suivant les cas bénéficier de différentes techniques chirurgicales (repositionnement de la lamelle antérieure, marginoplastie ...).



Les verres scléraux

Les verres scléraux perméables à l'oxygène sont actuellement en évaluation au CHU de Rouen dans cette indication. Ces grandes lentilles spéciales ne prennent appui que sur la conjonctive sclérale et passent en pont en avant de la cornée et du limbe. Leur efficacité dans le cadre des syndromes de Lyell et de Stevens-Johnson est spectaculaire. Elle est double : tout d'abord réfractive, car leur adaptation, possible quelles que soient les déformations de la cornée, permet de gommer les astigmatismes majeurs ; enfin à visée thérapeutique puisqu'ils offrent une protection mécanique contre l'irritation des cils et des paupières et permettent de maintenir un réservoir liquidien permanent devant la cornée.



La réparation chirurgicale de la surface oculaire au stade de déficit limbique majeur :

A ce stade, seule la thérapie cellulaire permettrait d'effectuer une restauration de la surface oculaire en amenant de nouvelles cellules souches capables de la reconstituer entièrement. Le pronostic des allogreffes étant catastrophique dans cette indication en raison du rejet systématique, il apparaîtrait nécessaire de développer des techniques d'expansion cellulaire de cellules souches autologues. Comme le pool de cellules limbiques de ces patients a été en grande partie détruit, les seules possibilités sont de prélever et d'expander d'autres catégories de cellules souches du patients comme par exemple des cellules de la muqueuse buccale. Ces techniques ne sont pas encore disponibles en France d'un point de vue réglementaire.

En cas de cécité bilatérale, il est toujours possible de proposer au patient et sur un seul œil la mise en place chirurgicale d'une kératoprothèse. L'analyse des résultats publiés dans ce domaine nous montre hélas que seule l'ostéo-odontokérato-

prothèse a permis des cas de récupération visuelle à long terme. Cette technique difficile, nécessitant une équipe pluridisciplinaire car la cornée artificielle doit être enchâssée dans l'os dentaire d'une canine prélevée chez le patient, n'était plus réalisée en France ces 10 dernières années. Nous avons de ce fait décidé de développer à nouveau cette intervention au CHU de Rouen dans les cas extrêmes et en collaboration avec l'équipe du Dr Bernard Duchêne à Liège (Belgique).




Conclusion

Le traitement des séquelles oculaires tardives est particulièrement difficile lors des syndromes de Stevens-Johnson et de Lyell. La prise en charge de la pathologie est de ce fait capitale au stade aigu. En utilisant tous les traitements à visée symptomatique connus, elle doit permettre de diminuer ou de stopper l'auto-aggravation progressive des atteintes de la surface oculaire. ■

RÉFÉRENCES

1. Power, W.J., et al., Analysis of the acute ophthalmic manifestations of the erythema multiforme/Stevens-Johnson syndrome/toxic epidermal necrolysis disease spectrum. *Ophthalmology*, 1995. 102(11): p. 1669-76.
2. Binaghi, M., et al., [Ocular involvement in Lyell's syndrome. Incidence, evolution, prognosis]. *Ophthalmologie*, 1988. 2(2): p. 121-2.
3. Kobayashi, A., et al., Amniotic membrane transplantation in acute phase of toxic epidermal necrolysis with severe corneal involvement. *Ophthalmology*, 2006. 113(1): p. 126-32.
4. John, T., et al., Amniotic membrane in the surgical management of acute toxic epidermal necrolysis. *Ophthalmology*, 2002. 109(2): p. 351-60.
5. Di Pascuale, M.A., et al., Correlation of corneal complications with eyelid cicatricial pathologies in patients with Stevens-Johnson syndrome and toxic epidermal necrolysis syndrome. *Ophthalmology*, 2005. 112(5): p. 904-12.
6. Magina, S., et al., Dermatological and ophthalmological sequelae in toxic epidermal necrolysis. *Dermatology*, 2003. 207(1): p. 33-6.
7. Binaghi, M., et al., [Ocular complications of Lyell's syndrome: recent concepts apropos of 26 cases]. *J Fr Ophtalmol*, 1985. 8(3): p. 239-43.

Bulletin d'abonnement



A REMPLIR TRÈS LISIBLEMENT EN LETTRES CAPITALES
JE DÉSIRE M'ABONNER POUR 1 AN
(10 NUMÉROS ET HORS-SÉRIE)

Déductible de vos
frais professionnels
une facture justificative
vous sera adressée

- ☐ France : 40 €
- ☐ Interne et étudiant : 20 €
- ☐ Étranger : Union Européenne et Suisse 55 €
Reste du monde 80 €

Nom : Prénom :

Adresse :

CP - Ville :

Tél : Fax :

Offre 2007

CI-JOINT MON RÈGLEMENT PAR CHÈQUE BANCAIRE OU POSTAL À L'ORDRE DE : JBH SANTÉ - 53, RUE DE TURBIGO - 75003 PARIS

Syndrome de Stevens-Johnson et Lyell

Le point de vue du dermatologue

L. VALEYRIE-ALLANORE, J.C. ROUJEAU

Service de Dermatologie, Hôpital Henri Mondor,
Université Paris XII, 94010 Créteil Cedex

Introduction

Le syndrome de Stevens-Johnson (SJS) et le syndrome de Lyell (ou Nécrolyse Epidermique Toxique (NET)) sont des toxidermies rares, menaçantes pour le pronostic vital, dont l'incidence globale est évaluée à deux cas par millions d'habitants et par an. Ils se caractérisent par une nécrose étendue de l'épiderme, touchant à la fois la peau et les muqueuses^[1]. Le syndrome de Stevens-Johnson et la NET (SJS/NET) correspondent à un spectre d'affections qui partagent les mêmes caractéristiques physiopathologiques, cliniques et histologiques et ne se différencient que par l'étendue de la surface décollée.

Cet article comporte deux parties : l'une abordera l'épidémiologie, la physiopathologie ainsi que les caractéristiques cliniques générales et plus précisément dermatologiques du SJS/NET. Dans un second temps, la spécificité de l'atteinte ophtalmologique sera détaillée.

vants (carbamazépine, oxcarbamazépine, lamotrigine, phéno-barbital) sont considérés comme des médicaments à haut risque^[6].

Physiopathologie

La physiopathologie du SJS/NET est encore mal connue. Dans la majeure partie des cas, il se développe dans les suites d'une prise médicamenteuse.

Le rôle d'agents infectieux tels que le *mycoplasme pneumoniae*, les virus ... reste encore controversé et doit être discuté en l'absence de prise médicamenteuse.

Différentes études plaident en faveur d'un mécanisme immuno-logique à type de réaction cytotoxique à médiation cellulaire dirigée contre les kératinocytes, engendrant une apoptose kératinocytaire massive^[7]. Le rôle des lymphocytes T CD8+ a bien été démontré durant la phase initiale du SJS/TEN dans le cadre de réaction cytotoxique spécifique d'un médicament restreinte au complexe majeur d'histocompatibilité^[8].

Différentes cytokines tels que l'interleukine 6 (IL-6), tumor necrosis factor α (TNF α) et Fas Ligand (Fas-L) sont également présentes dans les lésions de SJS/TEN et pourraient participer à l'apoptose massive des kératinocytes^[9].

Les anomalies de détoxification des médicaments ont également été rapportées notamment pour les SJS/NET induits par les sulfonamides. Enfin, récemment, l'implication d'une prédisposition génétique spécifique d'un médicament donné a été rapportée : une forte association a été retrouvée respectivement entre HLA-B 1502 et les SJS induit par la carbamazépine et HLA B 5801 avec l'allopurinol au sein de la population taïwanaise issue de l'ethnie Han^[10,11]. Cependant, les données concernant la carbamazépine n'ont été confirmées

Epidémiologie

L'incidence globale de cette toxidermie varie respectivement de 0,4 à 1,2 cas par million d'habitants et par an pour la NET et de 1 à 6 cas par million d'habitants et par an pour le SJS^[2,3]. Parmi les facteurs de risque de développer un SJS/NET, la séropositivité pour le VIH a clairement été établie^[4]. Il se développe à tout âge, plus particulièrement durant la quatrième décennie et ce risque augmente progressivement avec l'âge avec une prédominance féminine.

La responsabilité des médicaments dans le déclenchement de la maladie a bien été établie dans au moins 70% des cas^[5]. Parmi les médicaments classiquement rapportés, les sulfamides antibactériens, les anti-inflammatoires non stéroïdiens de type oxicams, l'allopurinol, les anticonvulsifs

au sein d'une population européenne que pour des patients d'origine asiatique, ce qui souligne la complexité des mécanismes génétiques impliqués dans cette toxidermie.

Clinique

Classiquement, le SJS/NET se développe dans le mois qui suit l'initiation d'un nouveau médicament ; il se manifeste initialement par une altération majeure de l'état général à type de syndrome pseudo-grippal associant hyperthermie, céphalées, rhinite... Les douleurs à la déglutition, la sensation de brûlure oculaire, les douleurs génitales sont des signes inauguraux d'atteintes muqueuses qui peuvent précéder les lésions cutanées.

L'éruption se caractérise par des lésions maculo-papuleuses érythémateuses, puis bulleuses localisées initialement sur le tronc et les extrémités proximales. Ces lésions confluent progressivement pour aboutir à des placards plus ou moins étendus de décollement (**Figure 1**)^[2,12,13]. Selon le pourcentage de surface corporelle atteint, on parle de SJS (< 10%), syndrome de chevauchement (10 à 30%) et NET (>30%). Le signe de Nikolski est systématiquement retrouvé. L'atteinte des muqueuses est observée dans 90% des cas, se traduisant par des érosions d'au moins deux sites (bouche, muqueuse génitale, conjonctive, narine, marge anale) (**Figure 2**). Cette nécrose peut également toucher l'épithélium trachéo-bronchique voire digestif... Les complications en phase aigue les plus

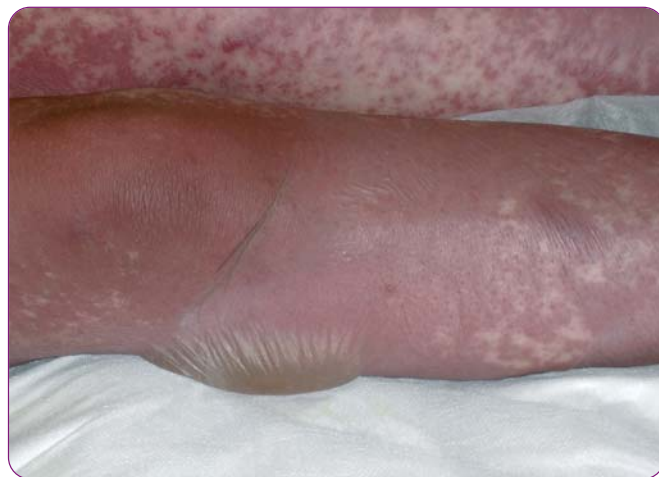

Figure 1 : Décollement étendue du membre inférieur secondaire à la nécrose épidermique confluyente donnant un aspect en linge mouillé.

fréquemment rencontrées sont la septicémie, les troubles hydro-électrolytiques, la détresse respiratoire aiguë... Durant cette phase, le pronostic vital est engagé dans 5% des SJS et 30% des TEN ; il est bien corrélé à un score pronostique validé par différentes équipes : le SCORTEN^[14].

La réépidermisation complète est généralement obtenue au bout de 3 semaines.

L'évolution sera marquée du point de vue dermatologique par des séquelles à type de macules hypo ou hyperpigmentées pouvant être associées à des cicatrices hypertrophiques. Des séquelles unguéales sont rapportées dans 50% des cas. Des complications vulvo-vaginales à type de sécheresse, prurit, synéchies... sont également fréquemment mentionnées. Enfin des séquelles oesophagiennes, bronchiques, urétrales et anales sont plus rarement rapportées.

L'histologie cutanée dans ce contexte est systématique et permet de confirmer le diagnostic en présence d'une nécrose de toute la hauteur de l'épiderme, associée à un infiltrat mononucléé dermique modéré. L'immunofluorescence directe est négative.

L'érythème polymorphe constitue le principal diagnostic différentiel du SJS/NET. Il s'en différencie par ces lésions à type de vraies cocardes localisées de façon préférentielle sur les distalités, avec un respect relatif du tronc. Parmi les facteurs étiologiques, les agents infectieux tels que *mycoplasma pneumoniae* et HSV ont un rôle prépondérant. Les médicaments peuvent également être incriminés mais de façon plus anecdotiques. Certaines dermatoses bulleuses auto-immunes tel que le pemphigus...peuvent être un diagnostic alternatif. Dans ce

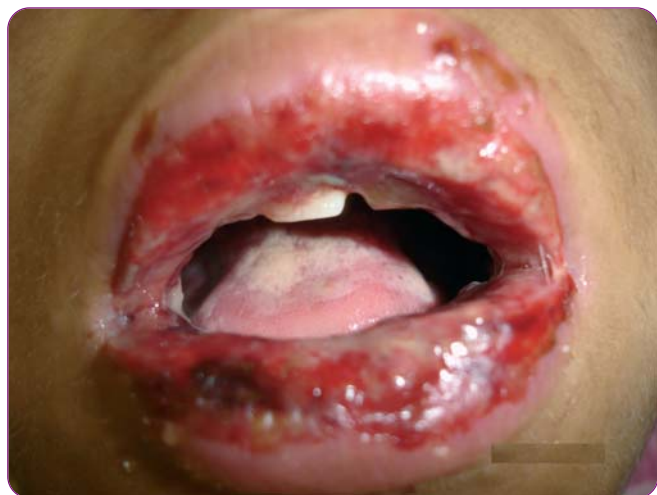

Figure 2 : Erosions labiales et de la muqueuse buccale dans le cadre d'un SJS.

contexte, la recherche d'anticorps anti-peau et la réalisation d'une immunofluorescence directe prennent alors tout leur intérêt. Enfin, certaines toxidermies tels que l'érythème pigmenté fixe généralisé, la pustulose exanthématique aiguë généralisée peuvent avoir une présentation clinique proche du SJS/NET.

Traitement

Les principes de la prise en charge sont avant tout symptomatiques et reposent sur l'arrêt précoce de tout médicament imputable, les soins locaux spécifiques cutanés et muqueux, la correction des désordres hydro-électrolytiques, l'alimentation entérale, le traitement des infections, de la douleur... Du point de vue thérapeutique, il n'existe pas à l'heure actuelle de traitement curatif du SJS/NET. La corticothérapie générale est d'utilisation très controversée, reposant sur son action anti-inflammatoire et immunosuppressive. L'absence d'efficacité clairement démontrée dans la progression des lésions, le risque de sepsis font que les corticoïdes ne peuvent être recommandés comme traitement de référence dans le SJS/NET.

L'intérêt de l'utilisation des immunoglobulines intraveineuses (IgIV) repose en théorie sur leur capacité d'inhibition de l'interaction Fas-FasL et donc de l'apoptose médiée par Fas^[9]. Leur efficacité reste actuellement très discutée^[14].

Enfin, la ciclosporine pourrait un traitement d'intérêt dans le SJS/NET par sa capacité d'inhibition de l'activité CD8+ cytotoxique.

Conclusion

Les toxidermies ou éruptions cutanées secondaires à la prise d'un médicament ont une incidence croissante estimée à 3% pour les traitements hospitaliers et représentent un véritable problème de santé publique dans le cadre des accidents médicamenteux sévères. Le SJS/NET est une toxidermie rare et menaçante pour le pronostic vital qui justifie d'une orientation adaptée en milieu spécialisé dans le cadre de la prise en charge en phase aiguë mais également du suivi des complications et séquelles principalement dermatologiques et ophtalmologiques. ■

RÉFÉRENCES

1. Lyell A. Toxic epidermal necrolysis: an eruption resembling scalding of the skin. *Br J Dermatol* 1956; 68:355-61.
2. Roujeau JC, Stern RS. Severe cutaneous adverse reactions to drugs. *N Engl J Med* 1994; 331:1272-85.
3. Rzany B, Mockenhaupt M, Baur S, et al. Epidemiology of erythema exsudativum multiforme majus (EEMM), Stevens-Johnson syndrome (SJS) and toxic epidermal necrolysis (TEN) in Germany (1990-1992). Structure and results of a population based registry. *J Clin Epidemiology* 1996; 49:769-73.
4. Saiag P, Caumes E, Chosidow O, Revuz J, Roujeau JC. Drug-induced toxic epidermal necrolysis (Lyell syndrome) in patients infected with the human immunodeficiency virus. *J Am Acad Dermatol* 1992; 26:567-74.
5. Roujeau JC, Kelly JP, Naldi L, et al. Medication use and the risk of Stevens-Johnson syndrome or toxic epidermal necrolysis. *N Engl J Med* 1995; 333:1600-7.
6. Fournier S, Bastuji-Garin S, Mentec H, Revuz J, Roujeau JC. Toxic epidermal necrolysis associated with *Mycoplasma pneumoniae* infection. *Eur J Clin Microbiol Infect Dis* 1995; 14:558-9.
7. Paul C, Wolkenstein P, Adle H, et al. Apoptosis as a mechanism of keratinocytes death in toxic epidermal necrolysis. *Br J Dermatol* 1996; 134:710-4.
8. Nassif A, Bensussan A, Dorothée G, et al. Drug specific cytotoxic T-cells in the skin lesions of a patient with toxic epidermal necrolysis. *J Invest Dermatol* 2002; 118:728-33.
9. Viard I, Werhli P, Bullani R, et al. Inhibition of toxic epidermal necrolysis by blockade of CD95 with human intravenous immunoglobulin. *Science* 1998; 282:490-3.
10. Chung WH, Hung SI, Hong HS, et al. A marker for Stevens Johnson syndrome. *Nature* 2004; 428:486.
11. Hung SI, Chung WH, Liou LB, et al. HLA-B*5801 allele as a genetic marker for severe cutaneous adverse reactions caused by allopurinol. *Proc Natl Acad Sci*. 2005; 102:6237.
12. Auquier-Dunant A, Mockenhaupt M, Naldi L, Correia O, Schroder W, Roujeau JC, SCAR study Group. Correlations between clinical patterns and causes of erythema multiforme majus, Stevens-Johnson syndrome, and toxic epidermal necrolysis: results of an international prospective study. *Arch Dermatol* 2002; 138:1019-24.
13. Bastuji-Garin S, Fouchard N, Bertocci M, Roujeau JC, Revuz J, Wolkenstein P. SCORTEN: a severity-of-illness score for toxic epidermal necrolysis. *J Invest Dermatol* 2000; 115:149-53.
14. Bachot N, Revuz J, Roujeau JC. Intravenous immunoglobulin treatment for Stevens-Johnson syndrome and toxic epidermal necrolysis. *Arch Dermatol* 2003; 139:33-6.

Les maladies bulleuses auto-immunes

Le point de vue de l'ophtalmologiste

Le terme « pemphigoïde affectant les muqueuses » (PAM) rassemble un groupe hétérogène de pathologies auto-immunes bulleuses sous-épithéliales, dont l'atteinte prédominante est une atteinte inflammatoire chronique muqueuse.

Les modes d'apparition et l'évolution de cette affection varient considérablement d'un patient à l'autre. Ainsi, la peau et les muqueuses buccale, génitale, oculaire, naso-pharyngée, oesophagienne et laryngée peuvent être atteintes isolément ou en association. Les atteintes des voies aériennes supérieures et oculaires constituent les formes les plus sévères pouvant conduire respectivement à l'asphyxie ou à la cécité.



Pemphigoïde affectant les muqueuses

La conférence de consensus du 10 Mai 1999 précise que le terme « pemphigoïde cicatricielle » devrait être remplacé par « pemphigoïde affectant les muqueuses (PAM) » car l'atteinte des muqueuses y est prédominante, et la fibrose cicatricielle n'y est pas constante. La pemphigoïde oculaire cicatricielle (POC) est donc une entité clinique des PAM dans laquelle il existe une atteinte conjonctivale fibrosante prédominante.



Diagnostic

Le diagnostic de pathologie bulleuse auto-immune repose sur l'association de critères cliniques, histologiques et immuno-histochimiques.



Critères cliniques

La PAM appartient à une entité clinique d'inflammation chronique auto-immune pouvant toucher la peau et les muqueuses isolément ou en association. Cette pathologie

ERIC GABISON, SERGE DOAN

Fondation Ophtalmologique A. de Rothschild,
Hôpital Bichat, Paris

touche préférentiellement les femmes de plus de 60 ans mais des patients plus jeunes peuvent être atteints. Par ordre de fréquence décroissant, les sites touchés sont la cavité buccale, les muqueuses oculaires, nasales, nasopharyngées, anogénitales, la peau, et les muqueuses laryngées et oesophagiennes.

■ Atteinte ophtalmologique

L'atteinte oculaire consiste en une inflammation chronique de la conjonctive bulbaire et tarsale pouvant évoluer par poussées successives, parfois accompagnée d'érosions superficielles. Progressivement, un comblement fibreux des culs-de-sac conjonctivaux et des symblépharons peut apparaître. L'évolution peut conduire à un effacement total des culs-de-sac conjonctivaux réalisant alors un ankyloblépharon avec disparition des cellules à mucus conjonctivales et kératinisation de la conjonctive.

Comme dans la majorité des inflammations chroniques sévères de la surface oculaire, la POC peut se compliquer progressivement d'une insuffisance en cellules souches limniques avec conjonctivalisation de l'épithélium cornéen, cicatrices stromales et néovascularisation superficielle et/ou profonde. Les complications cornéennes peuvent aller de la simple kératite ponctuée superficielle aux ulcères profonds avec retard de cicatrisation pouvant se compliquer de perforation. La présence d'anomalies palpébrales à type de trichiasis ou d'entropion cicatriciel est aussi pourvoyeuse de complications cornéennes parfois dévastatrices sur ce terrain. L'hyperhémie conjonctivale présente dans le voisinage de cils trichiasiques est également une cause fréquente de difficultés dans l'évaluation de l'inflammation et donc dans la prise en charge thérapeutique.

■ Atteinte muqueuse

L'atteinte buccale constitue la classique « gingivite érosive » avec présence de placards érythémateux et d'érosions de la gencive « non libre ». De fausses membranes peuvent parfois recouvrir les érosions. Cette atteinte gingivale peut s'accompagner de lésions du palais, des lèvres, et/ou de la langue qui cicatrisent très lentement. En association avec la forme précédente, ou de manière isolée, l'atteinte buccale peut parfois prendre l'aspect d'éruptions vésiculo-bulleuses.

L'atteinte des muqueuses ano-génitales peut être sévère et s'accompagner de bulles, d'érosions avec un risque de fibrose et de fusion des muqueuses.

Les atteintes oesophagiennes sont souvent méconnues. La symptomatologie est généralement celle d'une dysphagie basse que l'on doit systématiquement évoquer à l'interrogatoire.

Au niveau des voies aériennes supérieures, l'atteinte muqueuse peut se compliquer d'asphyxie. Le diagnostic d'une atteinte laryngée nécessite la prise en charge thérapeutique en urgence.

■ Atteinte cutanée

L'atteinte cutanée, lorsqu'elle est présente, est le plus souvent située au niveau du visage et du haut du tronc. Deux types de lésions cutanées sont décrits au cours de la PAM. D'une part des lésions vésiculo-bulleuses, éruptives, ne laissant pas de cicatrice et apparaissant au niveau des creux inguinaux ou des extrémités et pouvant parfois prendre un aspect généralisé. D'autre part et plus fréquemment, des lésions vésiculo-bulleuses récurrentes qui apparaissent sur une peau érythémateuse au niveau du scalp et/ou de la face à proximité des zones muqueuses atteintes et pouvant laisser des cicatrices atrophiques.



Critères paracliniques

■ Examen anatomo-pathologique

L'examen de coupes histologiques colorées en hématoxyline et éosine, retrouve un infiltrat inflammatoire de type lymphoplasmocytaire non spécifique. La présence de zones de décollement épithélial est parfois détectable au niveau de la conjonctive mais il n'existe pas d'acantholyse. Dans les formes évoluées, il existe une métaplasie malpighienne de l'épithélium conjonctival et une diminution du nombre de cellules à mucus avec une kératinisation progressive. Le stroma présente des dépôts fibreux avec une désorganisation des fibrilles de collagène observable en microscopie électronique (42).

■ Immuno-histochimie

L'élément clef du diagnostic réside dans l'étude en immuno-fluorescence directe ou en immunohistochimie des muqueuses atteintes à la recherche de dépôts linéaires d'immunoglobulines (IgG, A et/ou M), et/ou de complément (fraction C3) le long de la lame basale épithéliale.

Ces examens sont réalisés sur des pièces de biopsies effectuées à proximité d'une zone inflammatoire. Les lésions cutanées, buccales ou nasales doivent être biopsiées par ordre de préférence décroissante avant la conjonctive. Lorsque la biopsie doit être réalisée au niveau de la conjonctive, il est important de préserver le cul-de-sac conjonctival afin d'éviter une aggravation de la fibrose.

Il existe un groupe de patients qui présente des signes cliniques identiques à ceux de la PAM mais chez lequel aucun dépôt immun n'est retrouvé le long des lames basales épithéliales. Dans ces cas, l'utilisation de l'immuno-microscopie électronique peut augmenter la sensibilité et retrouver des dépôts linéaires immuns non détectés par les autres techniques.

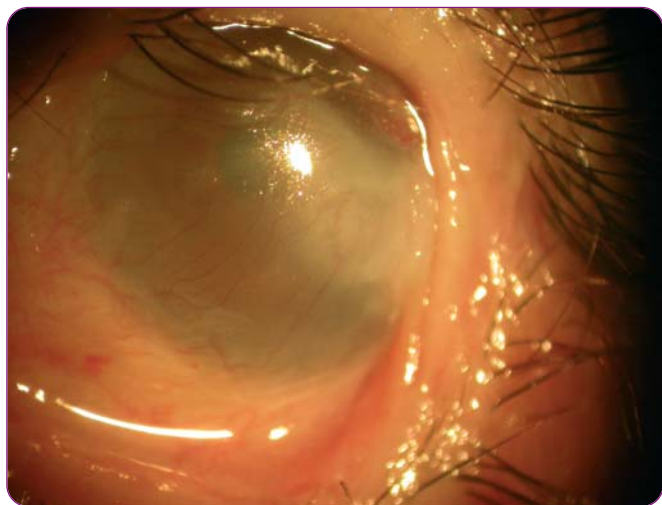


Figure 1 :

Complication cornéenne avec conjonctivalisation, néovascularisation et cicatrice fibreuse

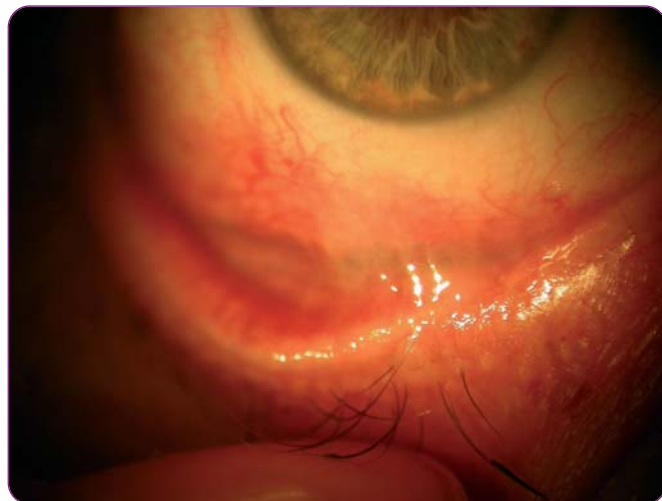

Figure 2 :

Fibrose conjonctivale avec comblement du cul de sac conjonctival et symblépharons

■ Immunofluorescence indirecte et Western Immunoblot

Ces deux techniques permettent la détection d'anticorps circulants dirigés contre certains antigènes de la lame basale épithéliale.



Démarche diagnostique

Un diagnostic précoce de l'atteinte oculaire au cours des PAM est absolument essentiel.

L'atteinte cornéenne qui conduit les patients à la cécité en l'absence de traitement est très souvent aggravée par les traumatismes mécaniques liés aux anomalies palpébrales (trichiasis, dystrichiasis, kératinisation des bords libres, entropions) qui sont la caractéristique des formes déjà avancées de la maladie. Le diagnostic de POC est malheureusement posé dans la grande majorité des cas à un stade tardif avec un comblement des culs de sacs conjonctivaux de plus de 50% au moment de la prise en charge initiale. Un diagnostic et un traitement plus précoce pourraient prévenir les anomalies palpébrales non réversibles et ainsi limiter leurs complications cornéennes secondaires.

La raison principale de ce retard de prise en charge est l'absence de spécificité des signes inauguraux. L'examen des culs de sacs conjonctivaux et de la conjonctive tarsale supérieure à la recherche de signes de fibroses débutantes doit donc être systématique devant toute inflammation conjonctivale chronique inexpliquée. La présence d'une fibrose conjonctivale même minime doit conduire à un interrogatoire complet à la recherche de causes locales ophtalmologiques (traumatiques, iatrogènes, infectieuses) ou d'atteintes extra-ophtalmologiques pouvant s'associer à ces anomalies (*cf. Tableau*).

La recherche de signes cliniques ophtalmologiques associés à une fibrose conjonctivale tels que des fossettes d'Heberts à la périphérie cornéenne, des papilles géantes, une madarose associée à un eczéma des paupières, de cicatrices d'infiltrats catharaux ou la présence d'opacité cornéennes numulaires sous-épithéliales peuvent guider le clinicien vers un trachome, une kératoconjunctivite atopique, une rosacée oculaire ou une kératoconjunctivite virale sévère qui représentent des

diagnostics différentiels fréquents. En présence ou surtout en l'absence de tout signes d'appels spécifiques, une collaboration multidisciplinaire est essentielle pour rechercher des atteintes extra ophtalmologiques cutanéomuqueuses parfois asymptomatiques, ou des pathologies systémiques pouvant se révéler par une inflammation conjonctivale. ■

Affections pouvant se compliquer de fibrose conjonctivale

Conjonctivite Auto-immune

Pemphigoïde cicatricielle
Epidermolyse bulleuse acquise
Maladie à IgA linéaires
Dermatite herpétiforme
Pemphigoïde bulleuse
Pemphigus paraneoplasique
Lichen plan

Conjonctivites Bactériennes

Trachome
Diphthérie
Conjonctivite à streptocoques

Conjonctivites Virales

Kératoconjunctivite à Adénovirus

Maladie de Système

Sarcoïdose
Sclérodermie
Sjögren

Allergie et Atopie

Kératoconjunctivite atopique
Stevens-Johnson
Lyell

Autres

Rosacée oculaire
Conjonctivite iatrogène
Atteinte conjonctivale par traumatisme physique ou chimique (brûlure par base, irradiation)
Porphyrie cutanée tardive
Erythrodermie ichtyosiforme congénitale
Conjonctivite fibrosante auto-induite

POUR EN SAVOIR PLUS

Gabison E., Doan S., Hoang-Xuan T. Pathologie immunologique de la conjonctive (en dehors de l'allergie). EMC (Elsevier SAS, Paris), Ophtalmologie, 21-130-E-15, 2006.

Chan LS, Razaque Ahmed A, Anhalt GJ, Bernauer W, Cooper KD, Elder MJ, Fine JD, Foster CS, Ghohestani R, Hashimoto T, Hoang-Xuan T, Kirtschig G, Korman NJ, Lightman S, Lazada-nur F, Marinkovich MP, Mondino BJ, Prost C, Rogers RS, Setterfield J, West D, Wojnarowska F, Woodley DT, Yancey K, Zillikens D, Zane JJ. The First International Consensus on Mucous Membrane Pemphigoid: Definition, Diagnostic Criteria, Pathogenic Factors, Medical Treatment, Prognostic Indicators. Arch Dermatol 138: 370-379, 2002.

Les maladies bulleuses auto-immunes

Le point de vue du dermatologue

CHRISTELLE LE ROUX-VILLET

CATHERINE PROST

*Service de dermatologie Hôpital Avicenne. Site du centre
de référence maladies rares : Dermatoses bulleuses
immunologiques et toxiques acquises.*

Les maladies bulleuses auto-immunes (MBAI) sont des pathologies de la peau et/ou de certaines muqueuses, acquises, d'origine auto-immune.

Elles se caractérisent par l'apparition de bulles sur la peau et/ou les muqueuses malpighiennes, c'est à dire les muqueuses conjonctivale mais aussi buccale, oesophagienne, ORL, génitale et anale. Elles nécessitent ainsi une prise en charge multidisciplinaire (Ophtalmologiste, Dermatologue, Stomatologue, ORL, Gynécologue, Proctologue...).

Il s'agit de maladies rares, chroniques parfois graves nécessitant un traitement durant plusieurs années.

Les MBAI sont toujours la conséquence de la production d'autoanticorps dirigés contre les systèmes d'ancrage de la peau et/ou des muqueuses malpighiennes. On en distingue 2 grands types de MBAI selon le siège précis de fixation de ces auto-anticorps et donc la zone où les bulles se forment : les MBAI intra-épidermiques (ou intra-épithéliales) et les MBAI jonctionnelles (sous-épidermiques ou sous-épithéliales) *cf schéma*.

> Dans les **MBAI intra-épidermiques**, les auto-anticorps se fixent sur des molécules des desmosomes, systèmes d'ancrage des kératinocytes entre eux. Ces MBAI sont appelées **pemphigus**. On en distingue 3 formes : le pemphigus superficiel dont l'atteinte est purement cutanée, le pemphigus vulgaire (ou profond) et le pemphigus paranéoplasique qui sont tous deux cutanéomuqueux. Les lésions étant purement intra-épithéliales, les pemphigus ne posent pas les problèmes de cicatrices, fibrose et sténoses rencontrés dans les MBAI jonctionnelles avec atteinte muqueuse (*cf infra*), sauf au niveau des conjonctives et de la muqueuse nasale.

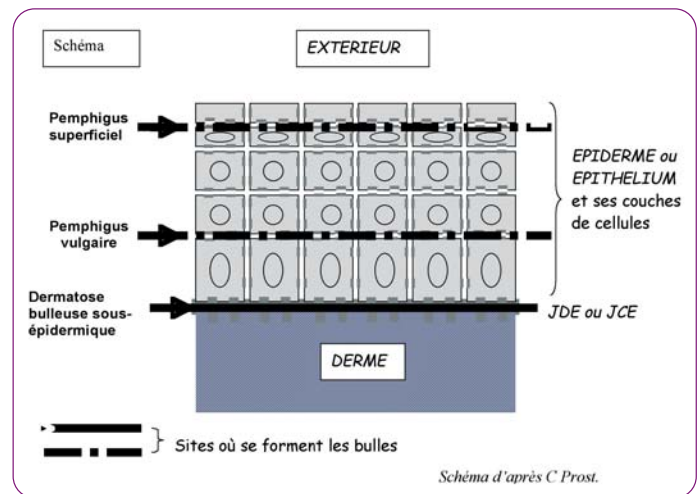
> Dans les **MBAI jonctionnelles**, les antigènes cibles des auto-anticorps sont des molécules des systèmes d'ancrage de l'épiderme sur le derme (jonction dermo-épidermique - JDE) ou de l'épithélium muqueux sur le chorion (jonction chorio-épithéliale - JCE). Elles comprennent :

- la **pemphigoïde bulleuse** (la plus fréquente de ces maladies), la **pemphigoïde de la grossesse** et la **dermatite herpéti-**

forme dans lesquelles l'atteinte muqueuse, en particulier oculaire est rare

- la **pemphigoïde cicatricielle**, l'**épidermolyse bulleuse acquise** et la **dermatose à IgA linéaire** dans lesquelles les atteintes muqueuses sont souvent inaugurales et prédominantes et guérissent en formant des cicatrices sous forme de synéchies voire de sténoses. Certains auteurs les regroupent sous le terme de « pemphigoïdes des muqueuses » car elles posent des problèmes communs de prise en charge. Néanmoins il existe des formes cutanées inaugurales de ces maladies.

Nous ne parlerons plus des MBAI cutanées pures (pemphigus superficiel, pemphigoïde bulleuse et de la grossesse et dermatite herpétiforme) car elles n'atteignent jamais la conjonctive.





Signes cliniques (en dehors de l'œil)

Les signes cliniques doivent être recherchés par un examen systématique de toutes les muqueuses et de la peau, d'autant plus qu'il existe des signes d'appel à l'interrogatoire. En effet, le diagnostic précis du type de MBAI peut être suspecté **cliniquement** sur l'analyse des lésions (présence et aspect des érosions muqueuses, des bulles sur la peau, existence de lésions urticariennes ...), leur mode de guérison (cicatrices atrophiques ? kystes milium ?), leur distribution sur les muqueuses et la peau, et le contexte général (âge du patient, pathologies associées, prises médicamenteuses).

■ Signes muqueux

Quelque soit la muqueuse touchée, les lésions élémentaires sont identiques. Les bulles intactes sont rarement observées, le toit de la bulle se rompt rapidement et laisse place à une érosion post-bulleuse.

> Dans **les pemphigus**, les bulles intactes ne sont jamais observées. Les érosions sont à bords déchiquetés, à fond rouge. Un voile opalin (leucoedème) est observé sur la muqueuse péri-lésionnelle.

> Dans **les MBAI jonctionnelles**, il existe parfois des bulles tendues qui laissent place à des érosions à bords arrondis entourées d'érythème, de restes de toit de bulles et d'un décollement de l'épithélium (mis en évidence par le « signe de la pince »). Ces lésions laissent des cicatrices atrophiques : remaniements cicatriciels blancs donnant l'impression d'un réseau réticulé comme dans le lichen plan (aspect « pseudo-lichénien »).



L'atteinte buccale

Suivant le mode de recrutement des patients, l'atteinte buccale est décrite dans 50 à 67% des grandes séries de pemphigus vulgaire et 85% des grandes séries de pemphigoïde cicatricielle et d'épidermolyse bulleuse acquise. Elle est souvent inaugurale.

Les signes d'appel retrouvés à l'interrogatoire sont fréquents et peu spécifiques : présence de douleurs ou brûlures pendant ou en dehors des repas, des saignements des gencives spontanément ou lors du brossage, « cloques », « aphtes », gingivite, « champignons » ? Les douleurs sont parfois telles que l'alimentation est compromise et l'amaigrissement atteint fréquemment une dizaine de kilos.

> Dans **le pemphigus vulgaire**, les sites les plus souvent atteints sont le palais mou, la face interne des joues et le versant vestibulaire des gencives attachées. Dans le pemphigus

paranéoplasique, l'atteinte touche souvent également le segment antérieur buccal avec atteinte des lèvres (versants muqueux et cutané), comme dans les érythèmes polymorphes.

> Dans **les MBAI jonctionnelles**, les sites varient selon le type précis de la maladie :

- dans **la pemphigoïde cicatricielle**, les lésions siègent avec prédilection sur la gencive attachée (au contact du collet), les faces internes des joues, le palais mou et le palais dur.
- dans **l'épidermolyse bulleuse acquise et la dermatose à IgA linéaire**, elles touchent également le versant muqueux des lèvres et la langue.

Dans les 2 cas, l'évolution cicatricielle aboutit à une atrophie gingivale donnant une gencive vernissée et érythémateuse et souvent un aspect « pseudo-lichénien ».



Atteintes génitales, urétrales et anales

Elles sont présentes dans 20 à 50% des pemphigus vulgaires et 20% des pemphigoïdes cicatricielles. L'examen doit être systématique car les signes d'appel sont rares, peu spécifiques, souvent niés ou banalisés par le patient: prurit anal avec saignement pendant les selles attribués à des « hémorroïdes », brûlures urinaires, dysurie, dyspareunie, prurit vulvaire.

> Dans **les pemphigus**, tous les sites des muqueuses ano-génitales peuvent être atteints.

> Dans **les MBAI jonctionnelles**, tous les sites sont également touchés. Il persiste des cicatrices atrophiques à type de synéchies, comblement du sillon balano-préputial avec décalottage impossible, fusion des petites et grandes lèvres, encapuchonnement du clitoris, au maximum sténose vaginale, urétrale (avec infections urinaires fréquentes) ou anale. Ces lésions sont souvent découvertes de façon fortuite ce qui est le témoin de l'ancienneté de la maladie.

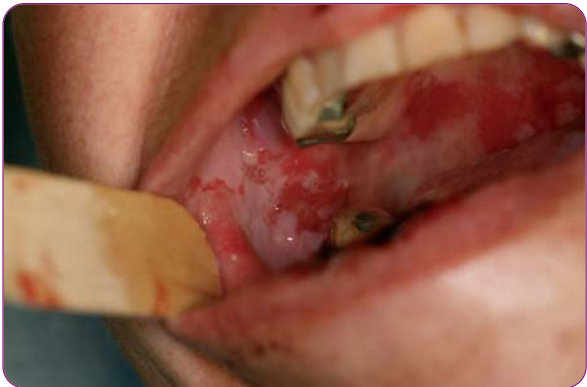
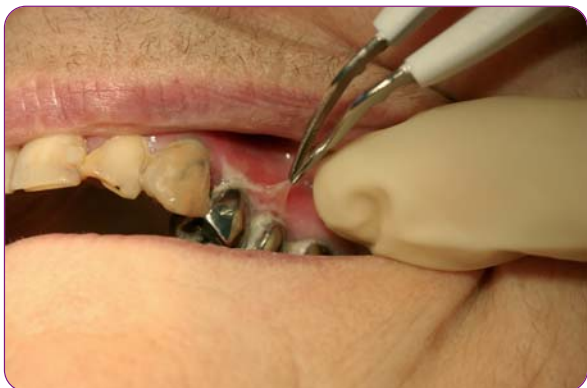
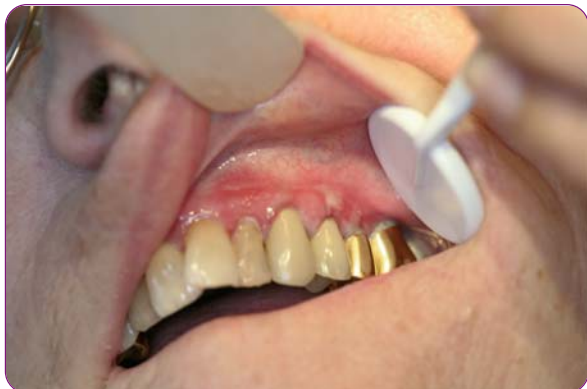Atteintes ORL, pulmonaires et oesophagiennes.

Elles sont probablement sous-estimées. Toute la difficulté est liée à la non spécificité des signes fonctionnels (parfois même absents). Ces atteintes sont rarement isolées et donc exceptionnellement révélatrices dans notre expérience.

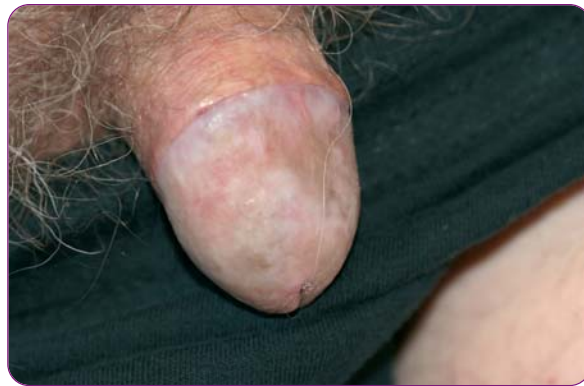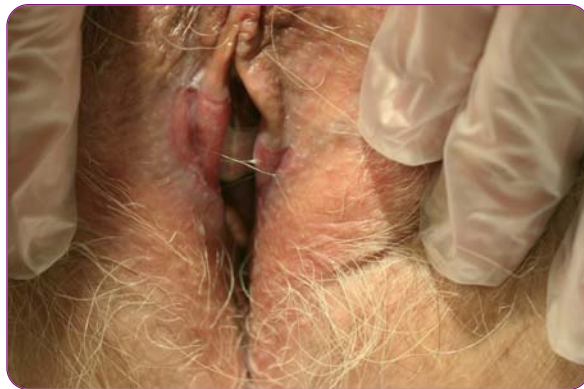Tous les sites peuvent être touchés quelque soit le type de MBAI.

> Les localisations **nasales** (15 à 40% dans les pemphigoïdes cicatricielles, 25% des pemphigus) se traduisent par des signes fonctionnels à type rhinite chronique (obstruction nasale,



Figures 1 : Atteinte buccale

- a. Pemphigoïde cicatricielle : érosions gingivales.
- b. Pemphigoïde cicatricielle : toit de la bulle, « signe de la pince ».
- c. Pemphigus vulgaire : érosions déchiquetées, leucoedème.



Figures 2 : Atteinte génitale (pemphigoïde cicatricielle)

- a. érosions vulvaires.
- b. remaniements cicatriciels du gland, comblement du sillon balano-préputial.

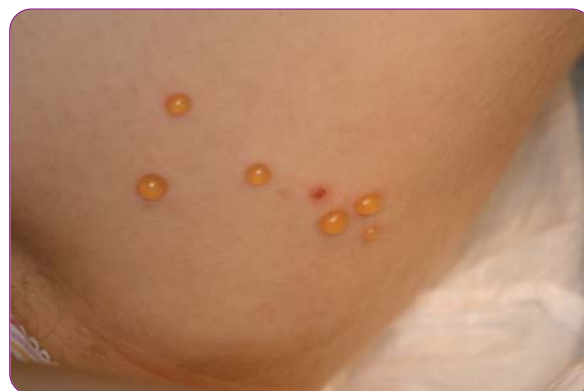

Figure 3 : Dermatoses à IgA linéaire : bulles abdominales tendues.

rhinorrhée), nez sec (croûtes), épistaxis. L'examen met en évidence une rhinite atrophique de la cloison, croûteuse quand la maladie est active.

- Dans les MBI jonctionnelles, les complications sont des synéchies septum/parois latérales, des sténoses de l'orifice narinaire ou des choanes (post-méatotomie le plus souvent). La complication la plus grave mais rare est la perforation septale (favorisées par les vasoconstricteurs donnés abusivement pour l'obstruction nasale).
- Dans les pemphigus, la rhinite atrophique est définitive ; en revanche, il n'apparaît pas de synéchies ou de sténose.

Dans les localisations **pharyngées et/ou oesophagiennes** (13 à 20% dans les pemphigoïdes cicatricielles, ≥ 20% des pemphigus), le patient se plaint de pharyngalgies, odynophagie, dysphagie. L'examen permet de constater des lésions bulleuses ou post-bulleuses sur la muqueuse oropharyngée (voile, piliers amygdaliens, paroi pharyngée postérieure, base de la langue, sauf amygdales) et/ou l'œsophage (tiers supérieur le plus souvent dans les pemphigoïdes cicatricielles, tiers inférieur dans les pemphigus).

Dans les pemphigoïdes cicatricielles, la cicatrisation de ces érosions peut aboutir à une sténose vélo-pharyngée avec perte de la respiration nasale, ronflement et à une sténose à la jonction tiers supérieur-tiers moyen de l'œsophage.

> **Les localisations laryngées** (8 à 20% des pemphigoïdes cicatricielles, 20% des pemphigus) sont les plus graves des atteintes ORL à cause du risque de dyspnée aiguë mettant en jeu le pronostic vital. Une odynophagie, une dysphonie ou une dyspnée laryngée doit alerter le clinicien. Les lésions touchent la margelle laryngée, la face laryngée de l'épiglotte, les aryténoïdes et les replis ary-épiglottiques. L'atteinte glottique (cordes vocales) ou sous-glottique est rare et l'atteinte de l'arbre trachéo-bronchique exceptionnelle. Dans les MBI jonctionnelles, ces atteintes sont gravissimes quand elles sténosent. Dans les pemphigus vulgaires, les lésions guérissent sans séquelles. Quant à l'atteinte pulmonaire des pemphigus paranéoplasiques, elle est quasiment constamment mortelle.

■ Signes cutanés

Ils sont très différents dans les pemphigus et les MBI jonctionnelles



Pemphigus

> Dans le **pemphigus vulgaire**, les lésions cutanées sont à type de bulles flasques, en peau saine, avec signe de Nikolsky péri-lésionnel (la peau se décolle sous la pression du doigt de

l'examineur). Elles guérissent sans cicatrice. Elles siègent préférentiellement sur le tronc et dans le cuir chevelu et les plis mais toutes les régions du corps peuvent être atteintes

> Dans le **pemphigus paranéoplasique**, co-existent les lésions du pemphigus vulgaire et des cocardes (lésions érythémateuses arrondies avec cercles concentriques, parfois centrées par une bulle) comme dans un érythème polymorphe.



Les MBI jonctionnelles

> Dans la **pemphigoïde cicatricielle**, l'atteinte cutanée n'est présente que dans 25% des cas. Les bulles sont tendues en peau généralement peu ou pas érythémateuse. Elles guérissent en laissant place à des cicatrices déprimées accompagnées parfois de grains de milium. Elle touche de façon prédominante la partie supérieure du corps (cuir chevelu, visage, haut du tronc).

> Dans l'**épidermolyse bulleuse acquise**, l'atteinte cutanée est quasi-constante et peut se présenter sous forme de deux tableaux : la forme dite classique au cours de laquelle les bulles apparaissent préférentiellement en peau non inflammatoire, sur les zones de frottement (dos des doigts, orteils, ongles, coudes, genoux). Elles guérissent sous forme de cicatrices atrophiques accompagnées de grains de milium caractéristiques. La forme dite **inflammatoire** est plus souvent profuse et associe des placards inflammatoires à des bulles tendues avec atteinte fréquente du visage.

> Dans la **dermatose à IgA linéaire**, les lésions cutanées sont des bulles parfois de petite taille regroupées en rosette, reposant sur une peau érythémateuse ou non. Elles siègent préférentiellement au visage et aux extrémités. Dans la forme de l'enfant les lésions prédominent dans les régions génitales et péri-orificielles et sont très prurigineuses.



Diagnostic

Il doit obligatoirement être confirmé par biopsie, en particulier par immunofluorescence directe (qui doit arriver « fraîche » au laboratoire d'anatomo-pathologie, elle ne doit jamais être fixée). Les études sérologiques ne peuvent en aucun cas se substituer à la biopsie. Le choix du siège de la biopsie n'est pas anodin du fait de la cicatrice qui en résulte. La biopsie est réalisée de préférence sur la peau, puis sur les muqueuses buccales, génitales et anales en fonction de l'accessibilité des

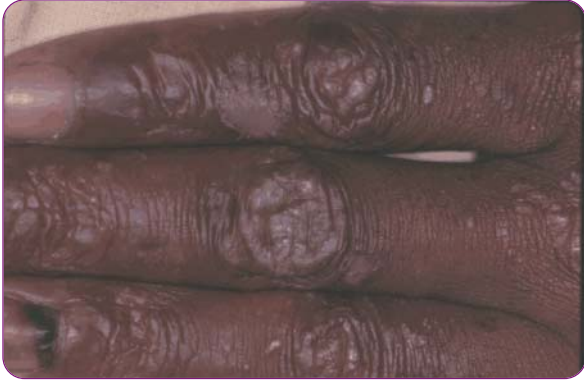

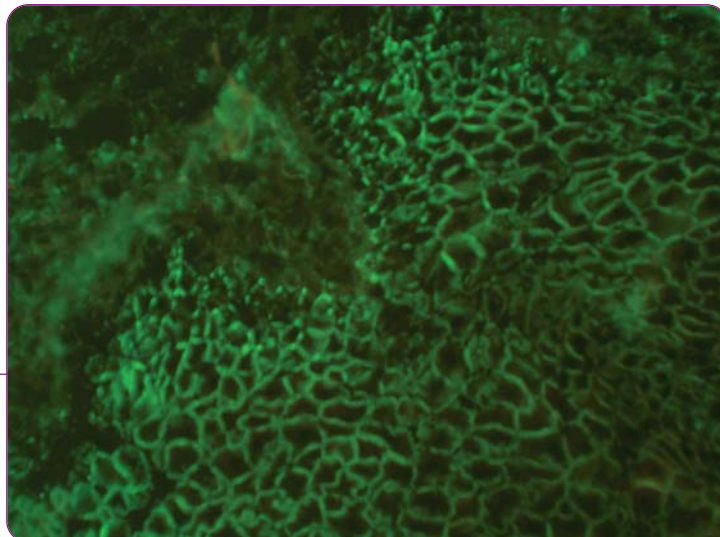
Figure 4 : Epidermolyse bulleuse acquise : cicatrices atrophiques du dos des doigts (zones de frottement)

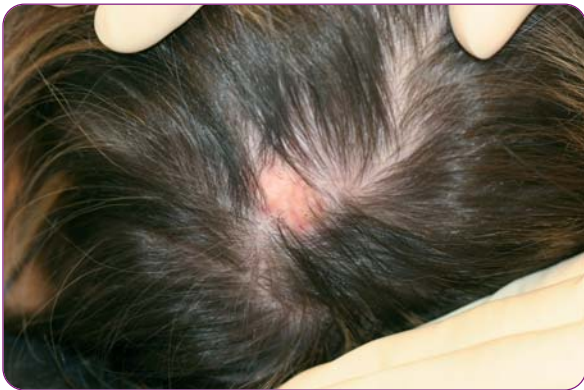
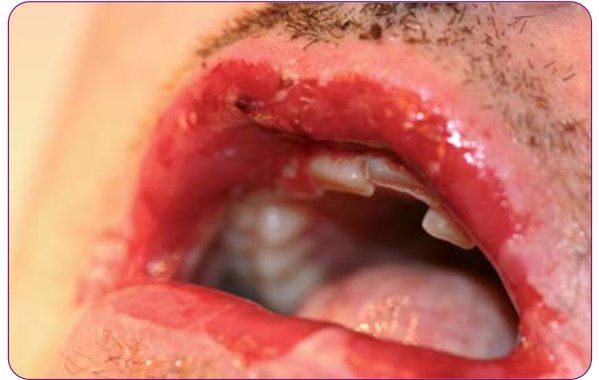
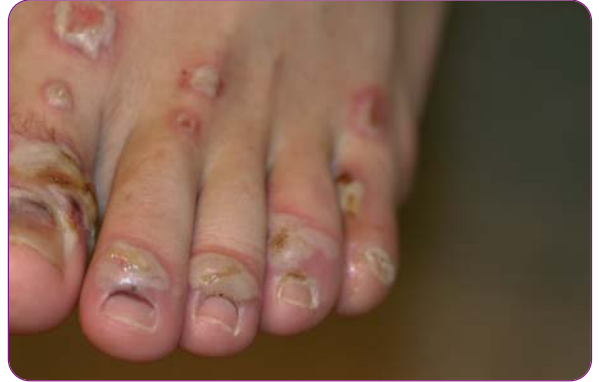Figure 5 : Epidermolyse bulleuse acquise : cicatrice atrophique alopeciante.

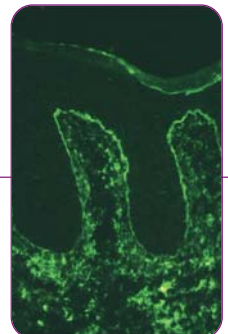


Figures 6 : Pemphigus paranéoplasique
a. bulles et cocardes.
b. atteinte du versant cutané des lèvres.



Figures 7 : Immunofluorescence directe.

a. pemphigus : marquage intra-épithélial en « résille » ou « mailles de filet ».
b. MBAI jonctionnelle : marquage de la JDE / JCE.



lésions, en dernier recours au niveau de l'œil. Il est donc nécessaire de commencer par réaliser un examen clinique complet.

■ Etudes histologiques

▶▶▶▶

Histologie standard

Cet examen montre le niveau du clivage : intra-épithélial dans les différents pemphigus, au niveau de la JDE/JCE dans les MBAI jonctionnelles.

▶▶▶▶

Immunofluorescence directe

Elle prouve l'origine auto-immune de la maladie bulleuse en montrant la présence d'auto-anticorps : IgA et/ou IgG, parfois associés à du C3 dans la peau et/ou les muqueuses du patient. Elle est donc nécessaire et suffisante pour porter un diagnostic de MBAI.

> Dans les **pemphigus**, le dépôt d'immunoglobulines (IgG +/- C3) dessine une « résille » ou des « mailles de filet » dans l'épiderme (ou l'épithélium). Ces auto-anticorps sont dits habituellement anti-substance intercellulaire (anti-SIC)

> Dans les **MBAI jonctionnelles**, les dépôts d'immunoglobulines (IgG +/- IgA +/- C3) siègent sur la JDE et/ou la JCE. Ces anticorps sont habituellement dénommés anti-membrane basale.

▶▶▶▶

Immunomicroscopie électronique directe

Elle permet de précisément localiser les dépôts immuns au sein de la JDE et/ou de la JCE dans la peau et/ou les muqueuses du patient. Elle est toujours positive (comme l'immunofluorescence directe). Elle est très utile dans le diagnostic des MBAI jonctionnelles (pour différencier entre elles pemphigoïde cicatricielle, épidermolyse bulleuse acquise, maladie à IgA linéaire et les cas atypiques de pemphigoïdes bulleuses).

■ Etudes sérologiques

▶▶▶▶

Immunofluorescence indirecte

Elle n'est ni nécessaire, ni suffisante pour le diagnostic. Elle permet de rechercher les anticorps circulants du malade sur différents substrats (peau humaine, œsophage de singe...).

Elle retrouve des anticorps anti-substance intercellulaire dans les pemphigus et anti-membrane basale dans les MBAI jonctionnelles. Elle peut être négative. Le suivi du titre des auto-anticorps peut être utile dans la surveillance des pemphigus.

▶▶▶▶

Immunotransfert (ou immunoblot ou Western blot ou immuno-empreinte)

Il n'est pas réalisé en routine et uniquement dans des centres spécialisés. Il est utile pour le diagnostic mais pas dans le suivi. Quand il est positif, il donne un résultat qualitatif : le poids moléculaire du ou des antigène(s) cible(s) des auto-anticorps circulants (antigène BP230, BP180, laminine 5, collagène VII, desmoglérine 1 et 3...).

▶▶▶▶

ELISA

Ils ne sont pas réalisés en routine et uniquement dans des centres spécialisés. Ils sont plus sensibles que l'immunofluorescence indirecte. Les résultats sont quantitatifs, exprimés en valeur index. Des kits sont commercialisés pour les antigènes de la pemphigoïde bulleuse et des pemphigus. Leur place dans le diagnostic et le suivi de ces maladies n'est pas encore définie.

●●●●●

Maladies associées et médicaments inducteurs

■ Pemphigus

Dans les pemphigus, une potentielle induction médicamenteuse par D-pénicillamine, IEC, pénicillines est à rechercher systématiquement.

Dans le pemphigus paranéoplasique, les pathologies associées les plus fréquentes sont les lymphomes, leucémies et thymomes.

■ MBAI sous-épidermiques

Dans la dermatose à IgA linéaire, les médicaments reconnus comme potentiellement inducteurs sont la vancomycine, les pénicillines G et A, les IEC et le lithium.

Dans une forme particulière de pemphigoïde cicatricielle, dont l'antigène cible est la laminine 5, un cancer solide est retrouvé dans environ 30% des cas.

Dans l'épidermolyse bulleuse acquise, l'association avec une maladie de Crohn est présente dans 20-25% des cas.



Prise en charge thérapeutique

La prise en charge est très différente selon le type de MBAI, il est donc primordial d'en faire le diagnostic précis. Le traitement de base des pemphigus est très différent de celui des MBAI jonctionnelles. Pour ces dernières, le traitement n'est pas le même pour les MBAI à localisation muqueuse et les MBAI cutanées pures.

Le traitement comprend toujours trois phases :

- une phase d'attaque avec des posologies souvent importantes jusqu'au contrôle de la maladie.
- une phase de décroissance progressive des doses
- enfin une phase d'entretien par un traitement minimal permettant de prévenir les rechutes. Dans les MBAI jonctionnelles avec atteinte muqueuse, ce traitement est maintenu à vie. L'arrêt du traitement dans les pemphigus doit être discuté au cas par cas.

■ Traitements systémiques



Pemphigus

Le traitement repose sur la corticothérapie générale, le plus souvent à forte dose (1 à 1,5 mg/kg/j) avec les mesures associées classiques. Un immunosuppresseur [azathioprine (Imurel®) ou mycophénolate mofétil (Cellcept®)] peut être ajouté en cas de corticorésistance, corticodépendance ou prescrit d'emblée en association avec une dose de corticothérapie moindre lorsque la maladie est peu sévère ou en cas de contre-indications aux corticoïdes.

Plus récemment le rituximab (anticorps monoclonal anti-CD20, Mabthera®) qui entraîne la disparition complète des lymphocytes B circulants a été utilisé avec succès dans les cas difficiles. Sa place dans la stratégie thérapeutique fait encore l'objet d'études.



Les MBAI jonctionnelles

Les MBAI jonctionnelles (en dehors de cas particuliers de pemphigoïde bulleuse) ne relève pas de la corticothérapie générale qui dans notre expérience aboutit à une corticodépendance à des doses très élevées incompatibles avec le traitement au long d'une maladie chronique.

Dans les cas **peu sévères**, quelque soit la MBAI jonctionnelle, il est licite de proposer en première intention, des traitements de type dapsons (Disulone®) et/ou sulfasalazine (Salazopyrine®),

utiles pour leur activité anti-inflammatoire, à dose progressivement croissante jusqu'au contrôle parfait de la maladie. Les doses nécessaires sont souvent plus élevées dans les épidermolyses bulleuses acquises et les maladies à IgA linéaires que dans les pemphigoïdes cicatricielles.

Dans les **formes sévères** (atteinte oculaire inflammatoire ou stade III de Foster, atteinte laryngée, oesophagienne ou urétrale), pour couvrir un geste de dilatation (sténose oesophagienne ou urétrale) ou en cas d'échec de la Disulone® et/ou de la Salazopyrine®, le recours à un immunosuppresseur ou aux immunoglobulines par voie intraveineuse est nécessaire. Le cyclophosphamide (Endoxan®) est l'immunosuppresseur de référence dans les pemphigoïdes cicatricielles. Il existe deux voies d'administration, la voie orale et les assauts intraveineux (bolus). Il n'y a malheureusement pas d'étude comparant ces deux modalités d'administration mais des études ouvertes tendent à montrer la plus grande rapidité d'action de la voie orale au prix souvent d'une lymphopénie. Dans l'épidermolyse bulleuse acquise, la ciclosporine (Néoral®) a montré son efficacité.

Les immunoglobulines intraveineuses par un effet immunomodulateur sont également efficaces dans les pemphigoïdes cicatricielles. Les limites en sont le délai relativement long d'action ainsi que la contrainte des hospitalisations.

Enfin, plus récemment quelques cas isolés de MBAI jonctionnelles graves traités par Mabthera® ont été rapportés avec une bonne efficacité. Dans notre expérience également, cette thérapeutique est très intéressante mais à réserver aux cas résistants ou ayant des contre-indications aux thérapeutiques usuelles.

■ Traitements locaux

Des mesures thérapeutiques simples permettent de soulager rapidement le patient en attendant l'effet du traitement systémique. Elles ne doivent pas retarder la mise en route du traitement systémique qui évite l'extension des lésions à d'autres sites.

Une antiseptie est souvent nécessaire tant que persistent les érosions.

Les corticoïdes locaux sont largement utilisés à visée anti-inflammatoire (en crème ou pommade sur la peau et les muqueuses ano-génitales, en bains de bouche ou pâte adhésive dans la bouche, en sprays ou aérosols pour la muqueuse ORL).

■ Interventions

Une trachéotomie en urgence est nécessaire en cas d'atteinte laryngée dyspnéisante.

Sur le plan urétral, les gestes endoscopiques ne sont pas recommandés en cas de MBAI jonctionnelles (risque d'aggra-

vation ou déclenchement d'une sténose).

D'une façon générale, aucun geste de chirurgie réparatrice ne doit être pratiqué tant que la maladie n'est pas contrôlée (sauf pour le traitement des hémorroïdes externes qui peuvent pérenniser les lésions de pemphigus)

Enfin toute intervention nécessitant une anesthésie générale avec intubation doit être faite chez ces patients avec précaution (sonde de petit calibre, posée de façon la moins traumatique possible).

■ Stratégie de surveillance

Elle repose souvent sur une prise en charge multidisciplinaire. Une surveillance clinique rapprochée s'impose en début de traitement ou lors des poussées de la maladie. L'ensemble du tégument et toutes les muqueuses, y compris génitales, doivent être l'objet d'un examen clinique soigneux.



Conclusion

Une suspicion de MBAI nécessite la recherche systématique de toutes les localisations possibles de la maladie par une équipe multidisciplinaire. Elle permet de détecter des atteintes potentiellement graves, d'orienter les biopsies pour être le moins traumatique possible. Enfin le diagnostic précis de la MBAI (qui repose sur l'immunofluorescence directe +/- l'immunomicroscopie électronique directe) va permettre une prise en charge adaptée prenant en compte notamment du risque potentiel de cicatrices fibrosantes qui peuvent être gravissimes au niveau oculaire, ORL, oesophagien ou urétral. Tous les sites atteints doivent être surveillés par les spécialistes ad hoc d'autant plus que les évolutions des lésions ne sont pas toujours parallèles d'un site à l'autre. ■

RÉFÉRENCES

- Ahmed AR, Kurgis BS, Rogers RS. Cicatricial pemphigoid. *J Am Acad Dermatol*. 1991; 24 : 987-1001.
- Alexandre M, Brette MD, Pascal F, Tsiannakas P, Freitag S, Doan S, Caux F, Dupuy A, Heller A, Lièvre N, Lepage V, Dubertret L, Laroche L, Prost-Squarcioni C. Prospective study of upper aerodigestive tract manifestations of mucous membrane pemphigoid. *Medicine* 2006;85:239-252.
- Bedane C. Traitement de la pemphigoïde cicatricielle. *Thérapeutique dermatologique, Médecine-Sciences Flammarion, Paris 2001*. manque les pages
- Musette Ph, Prost-squarcioni C
- Epidermolyse bulleuse acquise dans "Thérapeutique dermatologique". Flammarion Médecine Sciences. Paris 2001 : pp228-230
- Roujeau JC. Traitement des pemphigus. *Thérapeutique dermatologique, Médecine-Sciences Flammarion, Paris 2001*
- Guitera P, Prost C, Pascal F, Caux F, Dubertret L, Laroche L, Brette MD
- Etude prospective des localisations ORL du pemphigus vulgaire
- Congrès annuel de la Société Française de Dermatologie - Paris, Décembre 2003
- Résumé dans *Ann Dermatol Venerol*, 130, 4S1, 2003
- Bernard P, Vaillant L, Labeille B, Bedane C, Arbeille B, Denoeux JP, Lorette G, Bonnetblanc JM, Prost C. Incidence and distribution of subepidermal autoimmune bullous skin diseases in three French regions. *Bullous Diseases French Study Group. Arch Dermatol*. 1995 Jan;131(1):48-52.
- Chan LS, Ahmed AR, Anhalt GJ, Bernauer W, Cooper KD, Elder MJ, Fine JD, Foster CS, Ghohestani R, Hashimoto T, Hoang-Xuan T, Kirtschig G, Korman NJ, Lightman S, Lozada-Nur F, Marinkovich MP, Mondino BJ, Prost-Squarcioni C, Rogers RS 3rd, Setterfield JF, West DP, Wojnarowska F, Woodley DT, Yancey KB, Zillikens D, Zone JJ. The first international consensus on mucous membrane pemphigoid: definition, diagnostic criteria, pathogenic factors, medical treatment, and prognostic indicators. *Arch Dermatol*, 2002; 138 : 370-9.
- Borradori L, et al.. Anti-CD20 monoclonal antibody (rituximab) for refractory erosive stomatitis secondary to CD20 (+) follicular lymphoma-associated paraneoplastic pemphigus. *Arch Dermatol*. 2001;137:269-72.
- Schmidt E, et al.. Successful adjuvant treatment of recalcitrant epidermolysis bullosa acquisita with anti-CD20 antibody rituximab. *Arch Dermatol*. 2006;142:147-50.
- Prost-Squarcioni C.
- Dermatoses bulleuses auto-immunes de la jonction dermo-épidermique.
- dans "Traité de Médecine". Pierre GODEAU, Serge HERSON, Jean-Charles PIETTE
- Flammarion Médecine Sciences. Paris 2004 : pp 762-765.
- Le Roux-Villet, C. Prost-Squarcioni, M. D. Brette, S. Doan, F. Caux, L. Laroche, L. Dubertret, H. Bachelez. Treatment Of Refractory Forms Of Mucous Membrane Pemphigoid By Rituximab (Monoclonal Anti-CD20 Antibody). *European Academy Dermatology and Venereology Congress*. 2005.

RENCONTRES . . .

Jazz PerOxyde 2h

Le laboratoire Ophtalmic propose un système oxydant 3 fois plus rapide que les systèmes oxydants classiques. Avec **JAZZ PerOxyde 2h**, toutes les lentilles souples et rigides sont prêtes à l'emploi **en moins de 2 heures** ! Et contrairement aux systèmes oxydants classiques avec disque de platine, **la neutralisation est maximale**.

Autre atout majeur : sans conservateur, **JAZZ PerOxyde 2h** est hypoallergénique. Il diminue significativement le risque d'intolérance allergique et préserve le capital lentilles.

Quant à la véritable innovation du JAZZ PerOxyde 2h, elle réside dans l'activation du peroxyde par le comprimé avec **Acticlean®**. Acticlean® exerce une action de nettoyage en profondeur qui amplifie l'efficacité décontaminante du peroxyde. L'efficacité atteinte est équivalente à celle d'une solution à 5%. Quant au nettoyage, **JAZZ Peroxyde 2h** élimine **les lipides et les protéines** : les lentilles restent nettes comme au premier jour !





5^{ÈMES} RENCONTRES BORDELAISES D'OPHTALMOLOGIE

Bordeaux - Vendredi 15 et Samedi 16 Juin 2007

Centre de Congrès de la Cité Mondiale

Présidents du Congrès : Pr Joseph Colin et Pr Jean-François Korobelnik

Vendredi

Nouveau

**Chirurgie en direct
Vendredi de 14h à 17h**

Retransmission dans l'amphithéâtre du CHU

Venez nombreux !

19h Soirée thématique



Carton-réponse à retourner accompagné de votre chèque

Ophtalmologiste : 120 €

Interne et CCA : 50 €

Le docteur

(Cachet professionnel)

☐ Assistera à la soirée thématique du vendredi 15 Juin

☐ Assistera aux RBO samedi

Inscription et renseignements : JBH Santé

53, rue de Turbigo 75003 Paris

Tél : 01 44 54 33 54 • Fax : 01 44 54 33 59 • E-mail : la@jbhsante.fr



Samedi

Pré-programme

Tables rondes de 30 minutes en plénière

A partir de 8h **Petit déjeuner thématique**

		Modérateurs	Orateurs
9h	■ Table Ronde : La vitrectomie ▶ Vitrectomie sans suture 25 et 23G; ▶ Système de vision panoramique, Triamcinolone, comment mieux voir	Y. Le Mer	JP. Berrod R. Tadayoni
9h30	■ Table Ronde ▶ Quels implants multifocaux pour quels patients ?	JL. Arné	B. Cochener, L. Gauthier
10h	■ Table Ronde ▶ Quelle antibioprophylaxie pour la chirurgie de la cataracte en 2007 ?	I. Cochereau	C. Chiquet, G. Renard
10h30-11h	Pause café - Visite de l'exposition		
11h	■ Table Ronde ▶ Comment choisir entre les différentes combinaisons anti-glaucomateuses ?	JP. Renard	A. Bron, P. Denis
11h30	■ Table Ronde : Traitement préventif-dépistage ▶ La prévention de la DMLA en 2007 : AREDS1, AREDS2, autre ? ▶ La prévention de la rétinopathie diabétique: FO, Photos, glycémie, TA, ...	C. Creuzot Garcher	C. Delcourt K. Angioi-Duprez
12h	■ Symposium satellite : segment antérieur		
12h45-13h45	Cocktail déjeunatoire - Visite de l'exposition		
13h45	■ Symposium satellite : segment postérieur		
14h30	■ Table Ronde : Les IVT ▶ Les IVT : dans quelle pièce, à quel tarif ? ▶ Les IVT : quel produit pour quelle indication ?	JF. Korobelnik	F. Devin S. Razavi
15h	■ Table Ronde : Surveillance de la DMLA ▶ Quelle imagerie pour dépister la DMLA ? ▶ Quelle imagerie pour suivre une DMLA exsudative traitée ?	M. Weber	MB. Renaud-Rougier G. Quentel
15h30-16h	Pause café - Visite de l'exposition		
16h	■ Table Ronde ▶ Dois-je investir dans l'Epilasik , ou dans le laser femtosecondes ?	J. Colin	T. Hoang Xuan, D. Lebuissou
16h30	■ Table Ronde ▶ Comment choisir la solution d'entretien optimal des lentilles de contact ?	F. Malet	L. Bloise, L. Kodjikian

PUB

FOCUS DAILIES

page

40

PUB

FOCUS DAILIES PMQ

page

41

Lentilles de contact chez les bébés et les enfants

SYLVIE BERTHEMY

Grenoble



Introduction

Auparavant, les lentilles avaient une mauvaise réputation

Nous disposions de lentilles peu perméables à l'oxygène : PMMA en rigides et HEMA en souples. De plus, le remplacement annuel ou même bi annuel, favorisait les dépôts protéiques donc les risques d'allergies. Ceci générait toutes sortes de complications que l'on avait du mal à envisager pour un œil d'enfant en pleine croissance.

Puis sont apparus les haut Dk

Dans les années 1980, des lentilles rigides, de Dk aux alentours de 80 unités ISO, permettant le port prolongé, ont été mises sur le marché, tout de suite exploitées pour l'équipement du senior aphaque. Dans les années 1990, elles ont été utilisées chez l'enfant aphaque avec le succès que l'on connaît.

L'apparition des lentilles silicone-hydrogel a permis d'équiper avec plus de sécurité, les enfants intolérants aux lentilles rigides.

La lentille « Kleenex® »

Dans l'ambiance de la fin des années 80 de grande consommation et de fabrication d'objets à durée limitée, la notion de renouvellement fréquent a vu le jour.

Les lentilles hydrophiles n'avaient plus le temps de s'encrasser et l'on a vu diminuer assez sensiblement les allergies qui leur étaient liées. On a donc osé équiper des adolescents de plus en

plus jeunes, sachant qu'on limitait les risques infectieux et immunitaires.

Le port permanent

Les matériaux de plus en plus sophistiqués, permettant de riches échanges gazeux, gagnant en mouillabilité, en confort, en qualité de surface limitant les dépôts, ont permis d'envisager le port permanent sans risque anoxique, essentiel chez le petit nourrisson ou l'enfant un peu plus grand.

Le design

Les nouvelles géométries tenant compte de la topographie cornéenne, le dessin des bords, ont facilité la clearance des larmes sous lentille donc l'élimination des débris cellulaires. D'autre part, elles ont gagné en stabilité ce qui a amélioré leur confort.

Tout ceci a permis de combler le fossé qui existait entre l'équipement du nourrisson aphaque et du grand adolescent en recherche de personnalité, intolérant aux lunettes de correction, fussent elles teintées.



Pourquoi ?

> Pour aider son œil

Chez les enfants de moins de 3 ans, l'équipement en lentilles de contact répond à des besoins médicaux, au premier rang desquels se trouve la cataracte congénitale ou plus rarement secondaire à une plaie cornéenne. (Figures 1 et 2)



Figure 1 : Aphaquie droite

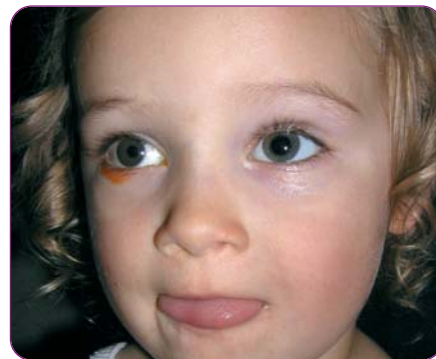

Figure 2 : Aphaquie droite 15 mois plus tard

Après cet âge, les indications sont plus nombreuses et les motivations plus larges, nous les détaillerons plus loin.

Chez le nourrisson, le développement et l'élargissement de son champ visuel, permet le développement subséquent des correspondances rétinienne et facilite la fixation maculaire.

Les lentilles de contact, chez l'enfant aphaque, augmentent le champ visuel, ce qui va favoriser le développement sensoriel et moteur.

Pour les fortes amétropies, elles redonnent aux images rétinienne une taille plus « physiologique ».

En réduisant les aberrations optiques des bords de verres, elles diminuent le risque de survenue des amblyopies uni ou bilatérales. En outre, elles ont un avantage pratique et esthétique non négligeable quelque soit l'âge.

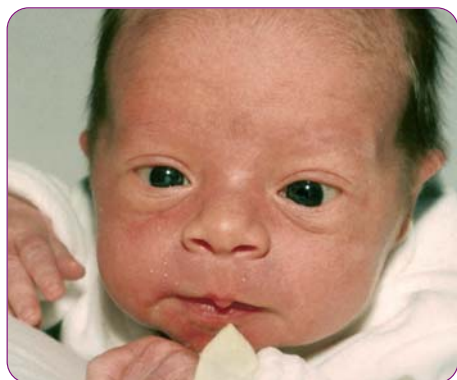

Figure 3 : Leucocorie droite

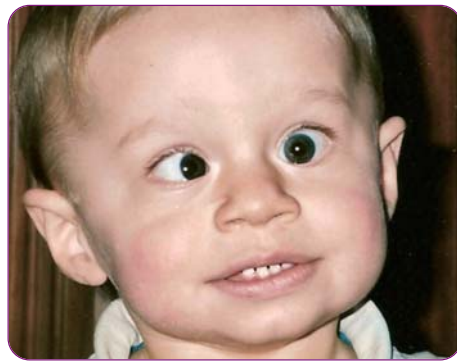

Figure 4 : Même enfant que figure 2 OD aphaque

Dans les anisométries, créatrices d'amblyopie de privation par défocalisation de l'image rétinienne, elles sont essentielles dans la réduction de l'aniséikonie.

Et si les lentilles rigides diminuaient l'évolution de la myopie ?

> Pour aider son ego

Et pourquoi pas ?



Pour qui ?

■ De la naissance aux alentours de 3 ans

Il n'y a qu'une vraie indication : la **cataracte**. (Figures 3 et 4).

Si elle est unilatérale, en l'absence d'implantation, il n'y a aucun état d'âme à avoir : l'équipement est obligatoire. L'enfant acceptera plus facilement l'occlusion appuyée de son bon œil.

Si elle est bilatérale, mon expérience me pousse à équiper ces enfants dont l'évolution visuelle en terme d'acuité et de vision binoculaire, incluant le nystagmus, est spectaculaire en comparaison des résultats obtenus avec des lunettes.

Si la cataracte est secondaire à une plaie cornéenne, l'adaptation est à peine plus compliquée.

De façon plus anecdotique, on peut être amené à voir des cataractes par ectopie du cristallin, microsphérophakie ou post inflammatoire du segment antérieur.

■ Après 3 ans



Les indications restent thérapeutiques

- **Aphaques** tardives, secondaires, plaies de cornée.

- **Dystrophies** cornéennes, lentilles pansements lors d'abrasion

cornéennes, de plaies non perforantes ou d'ulcères traumatiques.

- **Conjonctivite** saisonnière ou giganto papillaire où l'on fera appel momentanément à des lentilles jetables journalières.



On peut équiper pour des raisons réfractives

> Anisométries amblyogènes :

- Myopie ou hypermétropie supérieure à 3 dioptries, amblyogène. A ce propos, il faut noter que 2 tests sont impératifs à pratiquer et trop souvent en partie oubliés.

- Le stéréotest qui, s'il est normal, nous encourage à équiper ces enfants. S'il n'est pas obtenu, le port de lunettes s'en trouve facilité, ainsi que l'occlusion du bon œil.

- L'acuité de près : si elle est mauvaise, il faut « s'acharner » à restaurer la vision et ceci passe par les lentilles qui diminuent la neutralisation cérébrale de l'image en réduisant l'aniséikonie.

- Astigmatisme unilatéral congénital ou secondaire à une atteinte cornéenne.

> Kératocône débutant : le Javal essentiel et la topographie sera faite en cas de doute.

> Fortes amétropies telle que la **myopie** forte aux alentours de 8 dioptries.

> **Hypermétropie** forte avec ou sans strabisme (Figure 5). Rappelons que le **strabisme** est l'un des rares cas pris

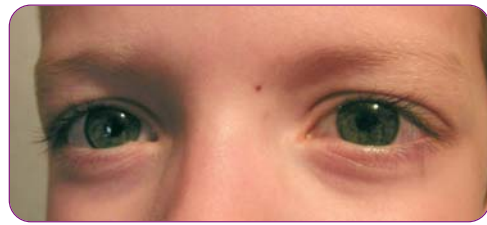

Figure 5 : Lentilles chez un hypermétrope

en charge par la sécurité sociale. Les lentilles libèrent le spasme accommodatif et révèlent les sous corrections fréquentes malgré l'usage de skiascopies sous cycloplégiques. Elles diminuent l'effort accommodatif en vision de près. Enfin, l'augmentation de la qualité de l'image favorise les correspondances rétinienne.

> **Nystagmus** : les lentilles favorisant les correspondances rétinienne permettent un blocage partiel de celui-ci et un gain visuel de 1 à 2 points.



Enfin, après 6 ans on peut envisager des raisons **pratiques** ou **pourquoi pas, esthétiques**

- Il s'agit de jeunes enfants pour lesquels le port de lunettes rend difficile la pratique du **sport** du moment.
- Ou de **forts amétropes**, complexés voir gênés par le port de lunettes aux effets optiques que l'on connaît bien.
- Les enfants qui refusent de porter leur correction ce qui fait resurgir une amblyopie durement et longuement rééduquée, ou qui récidivent un strabisme. Ils peuvent aussi manifester des troubles de l'humeur ou présenter des céphalées par résurgence d'une phorie.

●●●●● Comment ?

3 impératifs :

- développer la vision
- respecter l'œil
- préserver son avenir

■ Chez le nourrisson aphaque

Le port permanent est une nécessité : Il évite la sensation d'intrusion régulière de l'adulte sur un élément essentiel de

son corps, son œil, par où passe une bonne partie de sa relation au monde. Il permet à l'enfant qui s'éveille seul dans son lit de voir son entourage immédiat dans de bonnes conditions sans attendre qu'on lui pose lunettes ou lentilles.

Bien qu'il ne verbalise pas, il comprend bien vite où est son intérêt !

En résumé, on fait pratiquer les mesures au bloc opératoire pendant l'intervention. On les vérifie au kératomètre portable ou sur lampe à fente (ce qui habitue l'enfant à l'examen ophtalmologique sans le stresser) (*Figure 6*), lors de la prise de contact avec l'enfant et ses parents au cabinet. On commande la lentille adéquate ; généralement 2 par œil. On la pose un matin en début de semaine, on revoit l'enfant le soir, le lendemain matin et sept jours après en prenant soin de prescrire un antiseptique et un hydratant en mono doses.

Sans état d'âme, la seule lentille possible à cet âge et pour cette indication, est la **lentille rigide perméable au gaz**.

Son avantage est, rappelons le :

- La qualité optique qui est la première nécessité de l'équipement à cet âge.
- La diminution du risque infectieux, grâce aux passages des larmes sous la lentille et l'élimination des déchets de toute sorte.
- Leur haute perméabilité à l'oxygène qui rend le port prolongé plus sécurisé.
- Leur gamme qui couvre actuellement toutes les amétropies, même les forts astigmatismes avec les lentilles toriques.

On utilise des lentilles dont on connaît bien la géométrie et dont les Dk/e sont les plus importants.

La **lentille souple hydrophile** ne doit être utilisée qu'en cas d'échec de la première ou en cas de non obtention de mesures cornéennes précises. Le problème est :

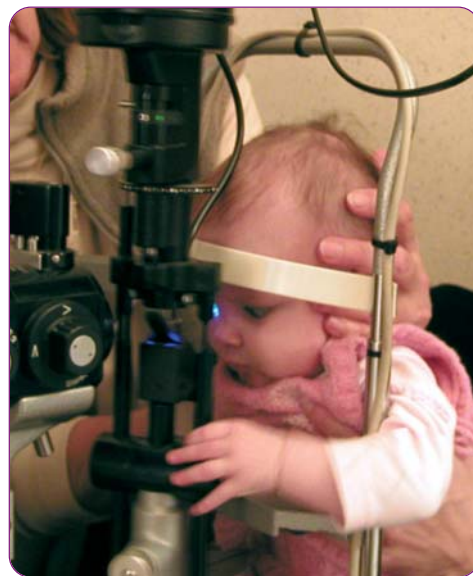

Figure 6 : Mise à la LAF

- le risque infectieux grave en cas de port permanent ; l'enfant dort beaucoup à cet âge
- la déshydratation ; l'enfant cligne peu.

■ Chez le jeune enfant

> La **LRPO** reste la lentille de **première intention** pour les raisons suivantes :

- Fortes amétropies, qui de par l'épaisseur de la lentille, réduisent la perméabilité à l'oxygène.
- Astigmatismes cornéens,
- Anisométries,
- Strabismes, souvent associés à une forte hypermétropie.
- Durée de port modulable en fonction des activités et du mode de vie.

L'équipement est le même que chez l'adulte.

Sous surveillance médicale, un port prolongé 7 jours est tenté de façon à s'assurer qu'il est possible. En effet, on peut remarquer que le port de lentilles à cet âge est extrêmement variable dans sa durée.

> La lentille souple **silicone-hydrogel** de renouvellement fréquent ou la lentille souple journalière, s'adresse aux échecs de la lentille rigide. Les gammes restent encore limitées mais elles rendent de grands services.

> La lentille silicone hydrogel **torique** équipe les astigmatismes internes, mixtes ou mal corrigés par les LRPO.

> La lentille **souple journalière** trouve son terrain dans les sports nautiques, en milieu poussiéreux et aussi pour passer le handicap d'une conjonctivite papillaire.

Il serait bien de disposer de lentilles silicone hydrogel journalières...

Conclusions

Il y a trois parties prenantes au cours de l'équipement : le médecin, l'enfant, le parent. L'acte médical doit être audible, lisible et bien compris.

Ensuite, le partenariat est multiple et interdépendant : opticien, orthoptiste, médecin traitant (Pédiatre souvent), personnel de crèche ou enseignants. Tous doivent être informés que l'enfant dont ils s'occupent, porte des lentilles et par ce fait peut avoir besoin de les manipuler (piscine, œil rouge, larmoyant etc.).

Le suivi doit être soutenu et rigoureux. L'entretien parfaitement expliqué doit être exigé de l'enfant et de ses parents. Il faut informer que tout effet indésirable doit faire l'objet d'une consultation ou

d'un appel téléphonique au médecin. Le retrait immédiat des lentilles s'impose jusqu'à l'obtention de l'avis de ce dernier.

Il s'agit d'un acte médical strict. Bien conduit, il donne de nombreuses satisfactions dont celle d'avoir contribué au développement harmonieux de l'enfant.

De plus en plus d'enfants bénéficient de la contactologie dès leur plus jeune âge : à nous d'en assurer la pérennité. ■

RÉFÉRENCES

1. *Réflexions Ophtalmologiques*- n°16 Tome 3 Avril 1998. Adaptation des lentilles chez l'enfant
2. *Bulletin de la Société scientifique de Correction Oculaire* 1.97 page 15-23. Lentilles de contact flexibles chez le nourrisson et le petit enfant.
3. *Contactologie et Pédiatrie en collaboration : Rapport de la Société Française des Ophtalmologiste Adaptateurs en Lentilles de Contact* : Editions Lamy Mai 2001



RENCONTRES...

L'ultrawave se décline en torique

Il s'agit de la première lentille mensuelle torique issue de la technologie « WAVEFRONT »

Le QUEENS AWARD a été attribué à ULTRAVISION en 2006 pour sa technologie SAM et ULTRAWAVE. Les laboratoires C.V.E. présentent aujourd'hui la version Torique de cette lentille d'avant-garde, l'ULTRAWAVE T.

La lentille de contact **ULTRAWAVE™ T** utilise un système unique de multi-asphéricité de sa face externe permettant un contrôle des aberrations visuelles à partir d'une **technologie brevetée basée sur l'analyse de front d'ondes, « Wavefront analyze »** ou aberrométrie. Contrairement aux autres lentilles asphériques, chaque correction dispose d'un design propre.

L'ULTRAWAVE est particulièrement indiquée pour la pratique du sport, ainsi que dans les moments de **faible luminosité**, comme pour la conduite de nuit où l'amélioration des **contrastes** est primordiale et où les optiques des lentilles conventionnelles marquent le pas.

Son tarif est identique aux lentilles conventionnelles ! Des **blisters d'essai** peuvent être commandés **au 03.90.40.46.00** afin de permettre aux porteurs d'évaluer le bénéfice visuel que cette nouvelle technologie appliquée à la contactologie peut leur procurer.

D'après un communiqué de presse des Laboratoires C.V.E.

PUB

BQ POP

page

46

Apport des nouvelles techniques d'imagerie du segment antérieur en chirurgie réfractive

MICHEL PUECH

Explore vision – Paris

Les techniques de chirurgie réfractive bénéficient de différentes approches en imagerie, d'une part, pour réaliser le bilan pré-opératoire, et d'autre part pour surveiller l'évolution et les complications des différentes interventions destinées à la réduction des amétropies. Depuis plusieurs années, la qualité des techniques d'imagerie en coupe du segment antérieur et de la cornée font d'importants progrès avec notamment une nette amélioration de la résolution des images destinées à analyser les structures anatomiques avant et après intervention.

Deux méthodes d'analyse peuvent être utilisées, souvent de façon complémentaire, il s'agit, d'une part, des techniques d'échographie de très haute fréquence et, d'autre part, des examens basés sur des systèmes optiques comme l'OCT ou les appareils utilisant le principe de la Scheimpflug camera. Chaque système présente ses avantages, ses inconvénients et ses limites.

L'intérêt de tous ces systèmes est de dépasser les limites d'analyse de l'appareil de référence que constitue la lampe à fente, avec de surcroît, la possibilité d'obtenir des images qui complètent le dossier du patient de façon objective.



L'analyse cornéenne

L'analyse cornéenne a été proposée avec un très haut niveau de résolution par Dan Reinstein, Jackson Coleman et Ron Silverman avec l'appareil Artémis. Cet appareil est basé sur une sonde ultrasonore de 50 MHz focalisée sur la cornée avec un balayage arciforme, permettant de rester perpendiculaire à la cornée sur toute sa longueur. Les images obtenues en très haute résolution permettent par exemple d'identifier l'épaisseur de l'épithélium. Grâce à la haute précision de l'Artémis il est possible d'obtenir des cartographies pachymétriques des différentes couches de la cornée avec, par exemple en cas de lasik, la possibilité de mesurer en pré-opératoire l'épaisseur de l'épithélium sur toute la surface cornéenne, l'épaisseur du stroma et l'épaisseur de la cornée totale.

En post-opératoire, l'appareil peut aussi identifier l'épaisseur du capot, le stroma résiduel avec la possibilité d'identifier les risques d'ectasie cornéenne après lasik.

Avec cet appareil, Dan Reinstein a montré la compensation de l'épithélium

au niveau d'une ablation de lasik.

La précision des mesures obtenues avec Artémis est de 1 micron.

Il est possible d'analyser la qualité de l'interface d'une découpe de lasik et de mesurer la réaction du capot et du stroma résiduel.

D'autres appareils échographiques peuvent être utilisés pour analyser la cornée mais leur système est souvent basé sur une sonde manipulée directement par l'opérateur ne permettant pas la même précision d'acquisition que l'appareil Artémis avec sa sonde automatisée.

Les systèmes optiques se développent avec la possibilité d'analyser la cornée en très haute résolution par les systèmes OCT.

L'utilisation d'un OCT 3 destiné à la rétine mais focalisé sur la cornée donne des images de très haute résolution sur la cornée.

Ce système basé sur un faisceau infrarouge possède une importante capacité de pénétration à travers les opacités cornéennes oedémateuses et permet, par exemple, d'analyser le stroma postérieur derrière un capot de lasik d'aspect inflammatoire ou fibrosé. Ce développement de l'OCT donne les informations qui avaient déjà été

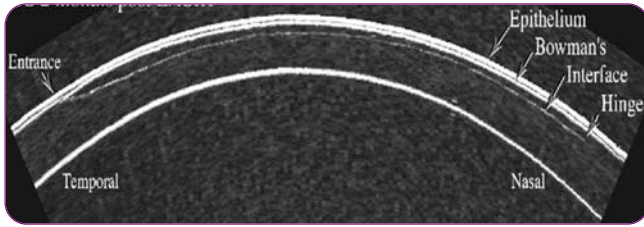


Figure 1 : Analyse d'un lasik par Artémis : la très bonne visualisation de la découpe permet de suivre la régularité d'un capot de lasik ainsi que de mesurer le mur postérieur.

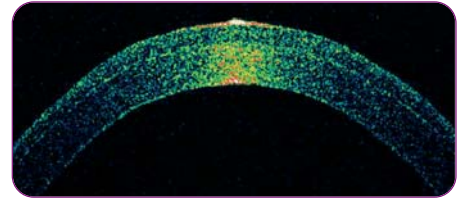


Figure 2 : Analyse par OCT3 d'une découpe de lasik : il est à noter une hyper réflectivité du stroma postérieur par rapport au capot d'aspect habituel. L'examen par l'appareil d'OCT permet de mesurer l'épaisseur du stroma résiduel.

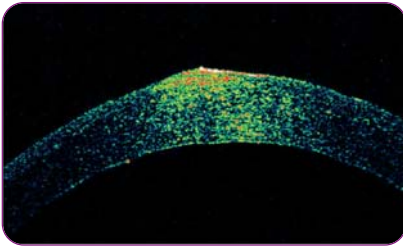


Figure 3 : Analyse par OCT3 d'une fibrose du capot après Bottom Hole : l'analyse permet d'identifier une fibrose de la cornée antérieure au niveau de l'apex alors que les plans profonds de la cornée restent de réflectivité normale.

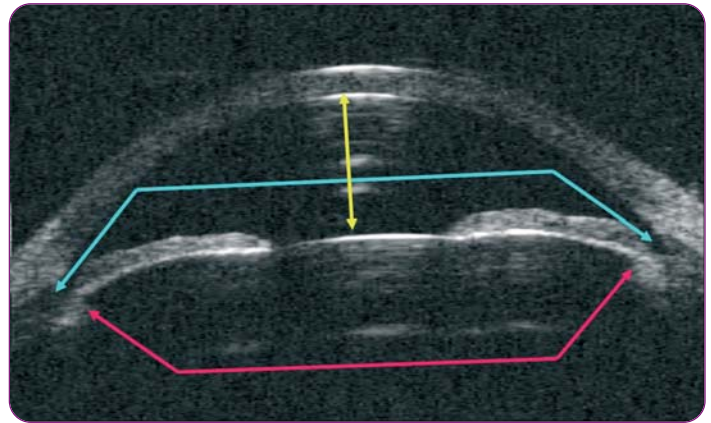


Figure 4 : Analyse de tout le segment antérieur par sonde de 50 MHz linéaire (Aviso – Quantel Médical) cette analyse permet de réaliser des mesures de profondeur de chambre antérieure, de distance d'angle à angle, de sulcus à sulcus. Avec cette coupe il est aussi possible d'analyser la position de l'iris par rapport à la cornée et de mesurer la flèche cristallinienne.

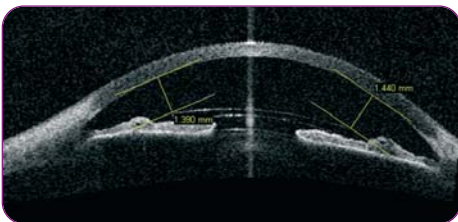


Figure 5 : Exploration d'un implant de chambre antérieure par OCT Visante. Les distances de sécurité peuvent être mesurées.

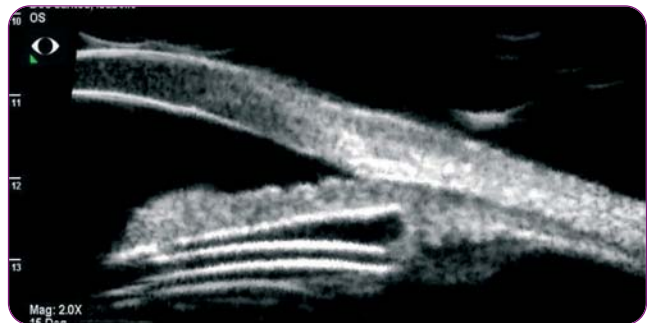


Figure 6 : Analyse par sonde de 35 MHz (Vu Max Sonomed) : cet appareil permet de bien analyser les implants de chambre postérieure avec analyse de la position des pieds de l'implant dans le sulcus ciliaire et des rapports de l'implant avec l'iris et le cristallin.

décrites en utilisant l'Artémis avec l'avantage supplémentaire d'une technique sans contact.

La résolution de l'OCT 3 focalisé sur la cornée est d'environ 12 microns avec une importante reproductibilité des mesures pachymétriques comparées à la pachymétrie ultra-sonore.

Les appareils plus récents comme le Visante OCT (Carl Zeiss) et le Slit Lamp OCT (Heidelberg) sont des systèmes dédiés à l'analyse du segment antérieur avec des logiciels de reconstruction des images plus adaptées que l'OCT3.

Ces appareils sont destinés à une analyse de tout le segment antérieur par des coupes méridiennes.

Les différents logiciels d'analyse de la cornée sont en cours d'élaboration avec, à terme, l'obtention de cartographies pachymétriques.

Les applications de ces deux types d'approche de la cornée se situent au niveau de l'analyse d'opacités cornéennes pouvant être traitées par laser excimer lorsqu'elles sont superficielles.

En cas de chirurgie réfractive par ablation de tissu, l'analyse est faite au niveau de l'aspect de la découpe et du capot de lasik. Il est possible de mesurer l'épaisseur du stroma résiduel.

L'utilisation de microkératomes avec une profondeur de découpe déterminée est entachée d'une variabilité dans la véritable profondeur de la découpe. Cet élément est dépendant de la qualité du microkératome.

Pour certains microkératomes, la variation en profondeur peut être importante avec des découpes soit trop superficielles soit trop profondes.

Un relevé anatomique correspondant à la véritable profondeur de découpe est un élément important, notamment, en cas de myopie résiduelle ou de myopie évolutive après chirurgie réfractive.

Dans ce cas, l'hypothèse d'un retraitement peut être évoquée avec la nécessité de connaître l'épaisseur du stroma résiduel qu'il sera possible d'amincir à nouveau si la valeur de 250 microns est respectée.

Cette épaisseur résiduelle minimale peut correspondre à une limite en deçà de laquelle le risque d'ectasie peut être évoqué.

Il semble souhaitable avant toute reprise de lasik de remesurer cette véritable épaisseur du stroma résiduel.

Pour obtenir cette information, l'appareil Artémis ou les appareils OCT peuvent être utilisés. L'Artémis présente, cependant, une contrainte d'utilisation liée à la rareté des appareils et à l'utilisation d'un bain d'immersion.

Les appareils OCT ont l'avantage d'utiliser une technique sans contact et de représenter un nombre d'appareils disponibles plus important.

En cas de réaction cicatricielle anormale, les images en coupe de la cornée permettent de localiser la réaction cornéenne inattendue.

Il peut s'agir d'une réaction d'opacification du capot, d'anomalie de l'interface avec SOS syndrome ou invasion épithéliale.

Il peut aussi s'agir de réaction du stroma postérieur.

Dans ces différentes situations, la lampe à fente ne permet pas, à elle seule, d'identifier la localisation des opacités. Ces systèmes ultrasonores ou par OCT donnent souvent une réponse très précise.

Il est à noter que l'utilisation d'un système basé sur la Scheimpflug camera peut être utilisée sur la cornée mais avec une résolution moindre qu'avec les appareils par OCT ou par ultrasons.



Imagerie du segment antérieur dans les indications d'implants phaqes

Les systèmes ultrasonores utilisables pour cette indication sont représentés à nouveau par l'appareil Artémis mais aussi par les appareils dont les sondes peuvent être manipulées de façon manuelle.

Les appareils les plus évolués pour la chirurgie réfractive sont représentés par l'appareil Aviso (Quantel Médical), Vu-Max (Sonomed), Isoscan (Cornéal), Hiscan (Opticon), avec ces différents appareils, une image en coupe de tout le segment antérieur peut être obtenue. L'avantage des systèmes ultrasonores est de pénétrer assez facilement à travers l'iris avec une bonne analyse de la chambre postérieure et de la position des procès ciliaires ainsi que du cristallin.

Les systèmes par OCT représentés par le Visante OCT (Zeiss) et le Slit Lamp OCT (Heidelberg) donnent des images de tout le segment antérieur avec une limitation de pénétration du faisceau infrarouge en arrière de l'iris ne permettant pas, dans toutes les situations, d'observer les procès ciliaires.

Que ce soit avec le système ultrasonore ou avec le système par OCT, l'intérêt de ce type d'imagerie est de réaliser des mesures pré-opératoires à la fois de la profondeur de chambre antérieure mais aussi des distances d'angle à angle en cas d'implantation à appui angulaire. Cette distance a été retrouvée comme étant légèrement supérieure en vertical qu'en horizontal (Baïkoff, Werner). A ces notions strictement numériques, l'imagerie a apporté une notion plus fine de position du bloc irido-cristallinien par rapport à la droite tirée entre les deux angles irido-cornéens.

Cette position a bénéficié d'une proposition de quantification par Georges Baïkoff sous le nom de flèche cristallinienne qui représente la distance entre la droite tirée d'angle à angle et la cristalloïde antérieure.

Plus cette distance est élevée, plus elle signifie que le cristallin déborde vers l'avant cette limite. Dans cette situation, les implants à appui angulaire ou à appui irien pourront entraîner un risque soit d'ovalisation pupillaire soit de compression de l'iris entre l'implant et le cristallin.

En post-opératoire, les images en coupe de tout le segment antérieur permettent

de vérifier les distances de sécurité avec les mesures possibles entre la face antérieure de l'implant et l'endothélium cornéen, notamment, au niveau du bord de l'optique de l'implant.

Cette distance est considérée comme étant plus sûre lorsqu'elle est supérieure à 1.5mm en périphérie de l'optique de l'implant.

L'analyse de la position des pieds de l'implant est plus facilement réalisable par les appareils ultrasonores.

Cette analyse permet d'identifier soit des pieds d'implant en bonne position mais dont la forme peut entraîner des frottements sur l'iris soit par une mauvaise position les pieds avec appui sur la racine de l'iris ou sur la face postérieure de la cornée périphérique. La distance entre la face postérieure de l'implant et la cristalloïde antérieure, au niveau de la pupille, renseigne sur le risque de contact en situation d'accommodation ou d'épaississement progressif du cristallin avec l'âge.

Cette notion qui voit le cristallin s'épaissir d'environ 18 microns par an à partir de l'âge adulte fait de cette chirurgie une chirurgie à moyen terme avec nécessité de retirer l'implant phaque et le cristallin lors de l'apparition de la cataracte.

Il est à noter la notion de difficulté de mesure de la longueur axiale en cas de positionnement d'un implant phaque. Il serait souhaitable d'archiver ou de faire archiver par le patient les mesures pré-opératoires de longueur axiale et de calcul d'implant.

En cas d'implant de chambre postérieure, les appareils par OCT présentent une limite de pénétration. Les systèmes ultrasonores sont les plus

indiqués pour analyser les relations entre l'optique de l'implant et la face postérieure de l'iris, entre les pieds de l'implant et le sulcus ciliaire, entre l'optique de l'implant et la cristalloïde antérieure.

L'utilisation des appareils ultrasonores reste d'une efficacité supérieure pour l'analyse du cristallin et de ses modifications en cours d'accommodation.

Les systèmes basés sur le principe de la scheinplflug camera donnent des images en coupe du segment antérieur avec une bonne reproductibilité des mesures en antéro-postérieur. La limite d'utilisation de ces appareils est représentée par l'importante réflectivité de la sclère qui entraîne souvent une mauvaise analyse de l'angle irido-cornéen.

L'appareil Pentacam (oculus) permet cependant de prendre des mesures de profondeur de chambre antérieure et de distance d'angle à angle mais permet aussi une analyse densitométrique du cristallin qui peut servir de référence dans le suivi des patients opérés par implant phaque.

Conclusion

L'analyse de la cornée et du segment antérieur est facilitée par l'utilisation des nouvelles technologies d'ultrasons à très haute fréquence ou d'OCT.

Les informations anatomiques recueillies permettent de mieux guider le geste réfractif et de mieux analyser les situations imprévues en post opératoire.

En matière de lasik, l'analyse spécifique de la qualité de la découpe, de sa profondeur et de l'épaisseur du stroma résiduel est un des éléments essentiels de la surveillance de la chirurgie réfractive par ablation.

Pour les chirurgies par implant phaque, une bonne approche du segment antérieur au cas par cas permet d'identifier les bons candidats à ce type de chirurgie et d'éliminer les patients avec des segments antérieurs à risque d'ovalisation pupillaire ou de réaction endothéliale par positionnement trop antérieur d'un implant à appui angulaire. Les implants phaqes de chambre postérieure sont bien analysés par les systèmes ultrasonores qui présentent l'avantage de mieux traverser l'iris donnant ainsi une bonne analyse des rapports entre les pieds de l'implant et le sulcus ciliaire et, aussi, entre l'optique de l'implant, l'iris et la cristalloïde antérieure.

La limite des appareils d'échographie est liée à son utilisation à travers un bain d'immersion.

L'avantage des appareils par système optique est lié à leur mise en œuvre sans contact mais leur pénétration difficile, en arrière de l'iris, leur confère un léger handicap par rapport aux appareils ultrasonores.

L'évolution des deux systèmes en parallèle permet, en fonction des indications, et des questions posées par telle ou telle situation, de répondre à la quasi-totalité des interrogations.

L'intérêt de ces différents types d'appareillage est de donner des informations plus complètes que la simple analyse par lampe à fente. ■

PUB

TECNIS

page

51

Définition et intérêt de l'ERG multifocal

M. STREHO, I. INGSTER-MOATI

résumé

Le bilan électrophysiologique permet une exploration de la rétine et des voies visuelles de manière **objective**, fiable et reproductible. Il vient compléter l'examen clinique et les examens d'imagerie.

L'étude plus particulière de la fonction rétinienne est réalisée par l'électrorétinogramme « Ganzfeld », et plus récemment par l'électrorétinogramme multifocal.

L'électrorétinogramme (ERG) standard ou Ganzfeld étudie les couches des photorécepteurs et de la rétine interne. L'ERG Ganzfeld est une évaluation globale de la fonction rétinienne, il s'agit d'une sommation des réponses globales reflétant l'activité rétinienne.

L'ERG multifocal (ERGMf) a été développé en 1991 par Sutter et Tran pour une étude **topographique** de la fonction rétinienne centrale (20° à 25° centraux). Il trouve son application dans le diagnostic et le suivi de presque toutes les pathologies **maculaires** et **paramaculaires**, et dans certains cas a montré une valeur pronostique.

mots-clés

ERG,
ERG multifocal,
électrophysiologie,
pathologie maculaire



Principes

L'ERGMf est un ensemble d'ERG photopiques focaux. L'enregistrement se fait à l'aide d'une électrode cornéenne unique, enregistrant toutes les réponses électrophysiologiques focales. La stimulation se fait en ambiance photopique, par des hexagones en nombre variable (61, 103 ou 241) modulés selon une **séquence m** alternant entre luminance maximum « blanc » et luminance nulle « noir » de manière binaire et pseudo-aléatoire. Le nombre et la surface des hexagones augmentent avec l'excentricité par rapport au point de fixation en rapport avec la densité des cônes. Il est important de rappeler que la rétine possède en moyenne 4 millions de cônes dont seulement 10% sont au centre de la rétine et 92 millions de bâtonnets. Le choix du programme d'enregistrement dépend du nombre d'hexagones stimulants. En effet si le nombre est faible, la résolution des réponses sera insuffisante et par conséquent source d'erreurs. A contrario si le nombre d'hexagones est élevé, la résolution sera suffisante mais le temps d'enregistrement sera trop long. Il faut donc établir un compromis entre temps d'examen et la résolution nécessaire. Les réponses électrorétinographiques locales sont **extraites** de la réponse globale de manière mathématique selon un algorithme. La réponse locale est obtenue par la somme des réponses quand cette zone est stimulée moins la somme des réponses quand cette zone n'est pas stimulée : **Réponse zone A=[Somme des réponses où A est stimulée]-[Somme des réponses où A n'est pas stimulée]**.

En pratique, l'enregistrement se fait selon les recommandations de l'ISCEV (*International Society for Clinical Electrophysiology of Vision* www.iscev.org) en fixation monoculaire avec une dilatation pupillaire, une bonne fixation (il existe des systèmes d'aide à la fixation), une correction optique optimale en vision de près. Une bonne coopération est néanmoins indispensable pour avoir un enregistrement fiable.



Interprétation

L'interprétation des tracés élémentaires focaux se fait après vérification de la bonne qualité de l'enregistrement (rapport signal/bruit), en se basant sur l'**amplitude et le temps de culmination** de chaque onde. A noter que la forme de la réponse en ERGMf n'est pas strictement identique à celle de l'ERG Ganzfeld. Ce n'est que depuis les travaux de Hood en 2003 que l'on connaît la signification probable des différentes ondes. L'**onde N1** constitue l'hyperpolarisation des photorécepteurs (équivalent de l'onde a) et notamment les cônes, l'**onde P1** constitue la dépolarisation des couches de la rétine interne (équivalent de l'onde b et des OPs).




Figure 1 : Les courbes de réponses locales d'un œil sain (mêmes conventions qu'en périmétrie du champ visuel)

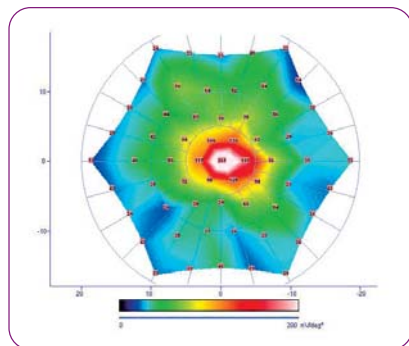


Figure 2 : Visualisation en carte 2D, carte des amplitudes des ondes P1 d'un œil sain

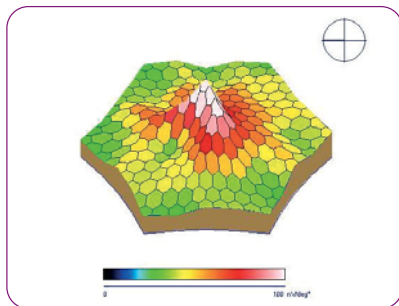


Figure 3 : Visualisation en carte 3D, carte des amplitudes des ondes P1 d'un œil sain

essentiellement les cellules bipolaires. L'onde N2 est actuellement mal connue et serait potentiellement le reflet de l'activité des cellules ganglionnaires. Plusieurs représentations des résultats existent et servent à l'interprétation en fonction de l'habitude de chacun :

- Le schéma des réponses focales en fonction de leur localisation topographique, à la manière d'un « champ visuel électrophysiologique » (Figure 1). Cette

analyse primaire peut être complétée par l'analyse d'anneaux concentriques (2° par rapport au point de fixation, 2°-5°, 5°-10°, 10°-15° et supérieur à 15°) ou encore par l'analyse par quadrants (centre, supérieur-gauche, supérieur-droit, inférieur-gauche et inférieur-droit).

- Le schéma bidimensionnel permet d'analyser les amplitudes ou les temps de culmination de l'onde N1, P1 ou N2. (Figure 2)

- Le schéma tridimensionnel montre une cartographie en relief des réponses focales. Ce tracé permet de voir sur un œil sain le pic central fovéolaire, la décroissance avec l'excentricité et la tâche aveugle. (Figure 3)

Applications cliniques

L'ERGmf trouve son intérêt dans toutes les pathologies maculaires et paramaculaires, tout particulièrement quand l'ERG Ganzfeld est normal.

Il permet de détecter des **anomalies localisées** mais également des **îlots rétinien fonctionnels** au sein d'une atteinte diffuse.

L'ERGmf est un nouvel outil diagnostique, de surveillance et pronostique complétant les données cliniques et les autres examens.

Depuis les travaux de Hood les domaines d'application n'ont cessé de progresser.

Voici quelques exemples d'application de l'ERGmf:

- Les rétinites pigmentaires avec un intérêt diagnostique et de suivi (on observe une diminution de l'amplitude de l'onde P1)
- La maladie de Stargardt surtout au stade où l'ERG Ganzfeld est normal (désorganisation de l'architecture des ondes et diminution de l'amplitude des réponses)
- L'occlusion de la veine centrale de la rétine avec un intérêt pronostic de l'examen ERGmf
- Les intoxications aux antipaludéens

de synthèse, avec un consensus comprenant l'examen ophtalmologique, le champ visuel central, la vision des couleurs, la grille d'Amsler et +/- ERGmf

- La dégénérescence maculaire liée à l'âge, le rôle du ERGmf reste à déterminer mais semble avoir un intérêt dans le suivi et le facteur pronostic

- Le trou maculaire montre une perte du pic central, il s'agit d'une représentation électrophysiologique directe de l'atteinte maculaire. On observe une récupération du pic fovéolaire après un succès chirurgical.

Conclusion

L'ERG multifocal est un nouvel outil très intéressant pour l'étude de la fonction rétinienne centrale (photorécepteurs et couches rétinien internes). Il permet d'avoir un enregistrement focal, donnant ainsi une localisation des atteintes. Il n'étudie la fonction que des 20° centraux.

Plusieurs problèmes persistent encore comme les défauts de fixation et la nécessité d'une certaine coopération du patient. Il reste également à bien définir toutes les ondes de l'ERG multifocal pour obtenir une correspondance fiable entre les couches cellulaires et les différentes ondes. Une autre difficulté consiste à établir des valeurs normales, en effet chaque centre doit réaliser ses propres normes en fonction des différentes tranches d'âge. ■

RÉFÉRENCES

- 1- Sutter EE, Tran D. The field topography of ERG components in man--I. The photopic luminance response. *Vision Res.* 1992 Mar;32(3):433-46.
- 2- Marmor MF, Hood DC, Keating D, Kondo M, Seeliger MW & Miyake Y. (ISCEV) Guidelines for basic multifocal electroretinography (mfERG). *Doc Ophthalmol* 2003;106:105-115
- 3- Hood DC. Assessing retinal function with the multifocal technique. *Prog Retin Eye Res* 2000 Sep;19(5):607-46

GANFORT®**Association fixe de bimatoprost 300µg/ml – timolol 5mg/ml**

Les laboratoires ALLERGAN, poursuivant leur innovation dans le traitement du glaucome nous informent du remboursement de leur nouveau collyre en solution : **GANFORT®**.

GANFORT® est l'association fixe de deux substances actives, le bimatoprost à 0,03%, issu de la recherche Allergan, et le timolol à 0,5%. **GANFORT®** est indiqué dans la «réduction de la PIO élevée chez les patients atteints de glaucome à angle ouvert ou d'hypertension oculaire chez qui la réponse aux bêta-bloquants topiques, ou aux analogues des prostaglandines est insuffisante ».

Les deux principes actifs contenus dans **GANFORT®** réduisent la PIO élevée par des mécanismes d'action complémentaires. Leur effet combiné sur l'humeur aqueuse (baisse de la sécrétion pour le timolol 0,5 % et augmentation de l'élimination trabéculaire et uvéosclérale pour le bimatoprost 0,03 %) résulte en une baisse additionnelle de la PIO par comparaison à celle induite par l'un ou l'autre composé utilisé en monothérapie, et une baisse équivalente à celle induite par les deux composés utilisés en association libre.

GANFORT® a un délai d'action rapide.

La posologie recommandée de **GANFORT®** est d'une goutte dans l'œil ou les yeux atteint(s), une fois par jour, favorisant l'observance à long terme. Son profil de tolérance est bon et son flacon souple, facile à utiliser, assure un confort et une commodité d'utilisation qui favorisent l'observance à long terme des patients.

GANFORT® est :

- Remboursé par la Sécurité Sociale au taux de 65 %
- Au prix public TTC de 23,24 €
- Agréé aux collectivités

D'après une Conférence de presse de Allergan

PUB

GANFORT

page

54

PUB

GANFORT

page

55

Hypertonie et chirurgie vitréo-rétinienne

FLORENCE METGE

Service du Dr G. Caputo, Fondation A de Rothschild, Paris

Une élévation transitoire ou prolongée de la pression intraoculaire est fréquemment observée après chirurgie vitréorétinienne. Une hypertonie sévère même transitoire peut avoir des conséquences sur le champ visuel ou la vision centrale, il est donc important de connaître les facteurs qui favorisent cette hypertonie pour mieux la prévenir et la prendre en charge. Les mécanismes qui rentrent en jeu dans sa survenue sont multiples, essentiellement inflammatoires ou mécaniques, et souvent intriqués.

On distinguera l'hypertonie précoce post opératoire et l'hypertonie secondaire qui n'obéissent pas aux mêmes causes et dont la prise en charge est souvent différente.



Hypertonie post opératoire précoce

■ Hypertonie après vitrectomie

De nombreux auteurs ont montré qu'une hypertonie post opératoire était constatée dans les suites immédiates d'une vitrectomie même en dehors de la mise en place de tout tamponnement interne [1-4]; Desai [1] retrouve une augmentation significative de la PIO chez 92% des patients 2 heures après une vitrectomie simple, supérieure à 30mm Hg dans 40% des cas. Dans la série de Han [3] portant sur 222 patients, 61% des patients ont une PIO comprise entre 22 et 29, 48 heures après la chirurgie; 28% entre 30 et 39, et 11% supérieure à 40. En dehors de tout tamponnement, ou à tamponnement

égal, certains facteurs favorisent et majorent le phénomène d'hypertonie tels que la présence d'un prolifération vitréo-rétinienne (PVR), la mise en place d'une indentation sclérale, la réalisation d'une photocoagulation étendue, ou d'une phakophagie. La présence de fibrine dans l'aire pupillaire en post opératoire ou d'une hémorragie intravitréenne s'accompagnent également d'une augmentation du risque d'hypertonie [3]. Ainsi, toute vitrectomie peut être responsable d'une hypertonie post opératoire précoce et un tamponnement interne n'est pas forcément seul en cause. Cette hypertonie typiquement à angle ouvert est essentiellement d'origine inflammatoire [5]. Un facteur mécanique (obstruction du trabéculum par des hématies dégradées ou des macrophages) peut s'y surajouter. Dans moins de 20% des cas [1], l'hypertonie post opératoire s'accompagne d'une fermeture de l'angle en raison d'un blocage pupillaire favorisé par un tamponnement interne, le déplacement vers l'avant d'un implant de chambre postérieure, ou la présence de fibrine dans l'aire pupillaire. Un œdème inflammatoire du corps ciliaire à l'origine d'un adossement irido cornéen a également pu être mis en cause [6].

■ Cas particulier de la vitrectomie sans sutures

Les nouvelles techniques de vitrectomie 25 ou 23 Gauges sans suture exposent moins au risque d'hypertonie oculaire que la technique 20 Gauges classique pour 2 raisons principales ; ces

nouvelles techniques sont encore réservées le plus souvent à des indications de chirurgie peu complexes et peu inflammatoires avec vitrectomie partielle (essentiellement membranes épimaculaires et trous maculaires). En cas de chirurgie du trou maculaire, la bulle de tamponnement laissée en place est le plus souvent incomplète en raison de la nécessité de laisser en place une couronne de vitré plus abondante que dans une chirurgie 20G, pour éviter la fuite de gaz par les sclérotomies non suturées.

■ Influence du tamponnement interne sur la PIO



Gaz

Les 3 gaz utilisés comme tamponnement interne en chirurgie vitréorétinienne sont le SF6, C2F6 et C3F8. Ces gaz expansifs ont pû être utilisés purs et ont été à l'origine d'importantes hypertonies responsables de complications irréversibles à type de neuropathies ischémiques et oblitérations d'artère centrale de la rétine [7]. Ils sont le plus souvent mélangés aujourd'hui avec de l'air dans des proportions variables (habituellement 20% pour le SF6, 17% pour le C2F6 et 12% pour le C3F8) pour obtenir un mélange non expansif qui remplit la cavité oculaire de façon à peu près complète en fin d'intervention. Ces gaz peuvent être directement, mécaniquement responsables d'une

hypertonie en post opératoire par le biais de 2 mécanismes principaux :

- Le mélange mis en place peut être, de façon volontaire ou non, légèrement expansif et responsable d'une hypertonie significative dans les heures et quelques jours qui suivent la chirurgie.
- Chez le sujet pseudophaque, en position horizontale ou verticale, la bulle de gaz peut appuyer sur l'implant et provoquer le déplacement du plan iris – implant vers l'avant, avec plaquage ou prolapsus de l'optique en avant de l'iris, responsable d'un blocage pupillaire et d'une hypertonie par fermeture de l'angle ; chez l'aphaque, c'est la bulle de gaz elle-même qui peut être responsable du blocage pupillaire. Dans les deux cas, la réalisation d'une iridectomie périphérique inférieure prévient la fermeture de l'angle.

▶▶▶▶ Silicone

Quelles que soient leurs caractéristiques (silicone 1300, Silicone 5000, ou silicone HD lourd), les huiles de silicone peuvent être responsables d'hypertonie post opératoire précoce selon les mêmes mécanismes que le gaz (bulle trop volumineuse ou blocage pupillaire en l'absence d'iridectomie périphérique)

Enfin, il est souvent nécessaire lors de la mise en place du tamponnement interne de remplir la chambre antérieure avec une substance visco élastique pour éviter le passage du gaz ou du silicone en avant de l'iris lorsque la zonule est déhiscente ou en cas d'aphaïque. Ces substances viscoélastiques sont responsables d'une hypertonie précoce par encombrement du trabéculum.

■ Prise en charge de l'hypertonie post opératoire précoce

Comme nous venons de le voir, une hypertonie post opératoire précoce est la règle après chirurgie vitréorétinienne. Elle sera d'autant plus fréquente et

marquée que la chirurgie est plus complexe et que le terrain est prédisposé (glaucome connu, myopie forte).

Sa prévention passe par

- L'éviction des complications mécaniques par le geste technique approprié : bien doser le tamponnement interne (en quantité et en qualité de mélange) ; réaliser une iridectomie périphérique systématiquement chez l'aphaque ou lorsque le plan zonulo capsulaire paraît déficient. En cas de chirurgie combinée (cataracte + vitrectomie + tamponnement interne) préférer l'utilisation d'implants monoblocs en navette ou à triple appui pour limiter le risque de capture de l'optique de l'implant en avant de l'iris.

- Le traitement hypotonisant systématique en fin d'intervention et dans les jours ou semaines qui suivent la chirurgie :

L'acétazolamide (Diamox®) en injection intraveineuse en fin d'intervention est souvent utilisé et est efficace pour prévenir l'hypertonie dans les premières heures qui suivent la chirurgie ; il doit être relayé par une administration per os ou IV toutes les 8 heures jusqu'au contrôle pressonnier post opératoire [9]. L'administration de collyres hypotonisants en fin d'intervention a montré son efficacité dans de nombreuses publications ; [9] et présente un intérêt particulier en cas d'intolérance au Diamox® (allergie aux sulfamides ; diabète)

Toutes les molécules disponibles sous forme topique peuvent être utilisées. Le conditionnement en unidoses est intéressant pour un usage au bloc opératoire en fin d'intervention (alpha 2 mimétiques 1% (lopidine 1%®), bêta bloquants). En cas de contre indication au Diamox® une bithérapie locale systématique est prudente.

En postopératoire il n'est pas rare qu'une polythérapie soit nécessaire pendant quelques jours ou quelques semaines pour contrôler la PIO ; les

traitements topiques sont en général privilégiés. L'utilisation des prostaglandines n'est pas habituelle en monothérapie en première intention, en raison du contexte inflammatoire post opératoire, et du risque théoriquement majoré d'œdème maculaire avec cette famille de molécules. Il ne faut cependant pas hésiter à les utiliser en deuxième intention en association si l'hypertonie le justifie.

Dans plus de 80% des cas, l'hypertonie post opératoire précoce se résout au bout de quelques jours ou semaines. Une surveillance attentive de la normalisation pressionnelle permet la réduction puis la suppression de tout traitement dans la majorité des cas.

Dans une minorité de cas, le traitement hypotonisant devra être poursuivi de façon définitive, en particulier après des chirurgies itératives, en cas de séquelles de blocage pupillaire prolongé, ou de glaucome sous jacent méconnu. En cas de glaucome préexistant, il n'est pas rare que le traitement hypotonisant préopératoire doive être majoré de façon définitive après une ou plusieurs chirurgies endoculaires [10].

●●●●● Hypertonie post-opératoire secondaire ou tardive

Passée la période post opératoire immédiate, alors que l'hypertonie précoce a été prévenue ou maîtrisée, il existe des circonstances où une hypertonie secondaire peut (ré)apparaître.

> **Les corticoïdes locaux** peuvent occasionner d'une hypertonie oculaire (HTO) chez certains sujets en particulier les sujets jeunes, les enfants, les sujets myopes forts [11]. Il faut penser à évoquer leur responsabilité dans l'HTO lorsque le terrain est évocateur, et que les autres

causes d'hypertonie semblent pouvoir être éliminées. L'arrêt des corticoïdes locaux (substitués par du Rimaxolone (Vexol®) ou des anti-inflammatoires non stéroïdiens) permet la normalisation pressionnelle en quelques jours le plus souvent.

> **L'huile de silicone** peut être responsable d'une hypertension différée ou tardive par rapport au geste chirurgical dans deux cas de figure :

- Le silicone peut passer en chambre antérieure dans les jours ou semaines qui suivent l'intervention, soit parce que l'iridectomie périphérique s'est bouchée par réaction inflammatoire, (et/ou) soit parce que la rétine se rétracte ou se redécolle et pousse le silicone vers l'avant. Le silicone remplit rapidement toute la chambre antérieure et empêche la circulation de l'humeur aqueuse vers le trabéculum. L'hypertonie est importante, s'installe rapidement et est en général suffisamment douloureuse pour susciter une consultation en urgence. Le diagnostic repose sur la présence d'un reflet brillant sur l'iris qui n'est pas toujours visible de façon évidente et qui doit être systématiquement recherché devant une hypertension sous silicone. L'ablation au moins partielle du silicone et son évacuation de la chambre antérieure avec agrandissement éventuel de l'iridectomie permet de résoudre le problème pressionnel.

- Le silicone peut s'émulsifier secondairement, en général lorsqu'il est laissé en place de façon prolongée, mais parfois après seulement quelques semaines. Le passage de microbulles de silicone en chambre antérieure aboutit à l'obstruction progressive du trabéculum et à une hypertension secondaire qui peut survenir des mois ou des années après la chirurgie initiale. Au stade d'hypertonie, les bulles de silicone émulsifiées sont visibles dans la chambre antérieure, souvent agglutinées à sa partie supérieure. Dans ces cas, l'ablation du silicone, qui ne peut pas être absolument complète, est souvent insuffisante pour normaliser la pression intra-oculaire. Un cycloaffaiblissement au Laser diode peut être proposé en cas d'hypertonie persistante, rebelle au traitement médical.

> **La vitrectomie elle-même** pourrait prédisposer à la survenue d'un glaucome chronique à angle ouvert plusieurs années après la chirurgie. Selon Chang^[10], 15 à 20% des yeux seraient susceptibles de développer un glaucome chronique à angle ouvert (GCAO) après vitrectomie ; Ce glaucome serait d'apparition plus tardive chez le sujet phaque que chez le pseudo-phaque, le cristallin constituant une barrière à la diffusion vers la chambre antérieure de facteurs oxydatifs, toxiques pour les cellules du trabéculum.

Enfin lorsque la vitrectomie est réalisée sur une rétinopathie ischémique compliquée de rubéose irienne, un glaucome néovasculaire peut survenir dans les suites opératoires si l'ischémie rétinienne a été insuffisamment traitée, en particulier lorsque l'ablation du cristallin a été réalisée dans le même temps que la vitrectomie. Un traitement minutieux de la rétine périphérique en per opératoire et/ou l'injection intravitréenne d'anti VEGF en préopératoire minimise le risque de GNV après vitrectomie.

Conclusion

Une hypertension oculaire est fréquente après chirurgie vitréo-rétinienne. D'origine inflammatoire le plus souvent, elle est en général prévenue et maîtrisée par une (poly)thérapie locale. Certains patients à risque (glaucomeux, myopes forts) nécessitent une surveillance particulièrement attentive pendant plusieurs semaines après la chirurgie. En cas de fermeture de l'angle, un geste chirurgical est en règle nécessaire pour résoudre le problème pressionnel. Si la pression oculaire se normalise à court terme dans l'immense majorité des cas, il n'est pas impossible que la vitrectomie prédispose cependant à un glaucome secondaire tardif et définitif en particulier chez le

RÉFÉRENCES

1. Desai, U.R., et al., Intraocular pressure elevation after simple pars plana vitrectomy. *Ophthalmology*, 1997. 104(5): p. 781-6.
2. Gedde, S.J., Management of glaucoma after retinal detachment surgery. *Curr Opin Ophthalmol*, 2002. 13(2): p. 103-9.
3. Han, D.P., et al., Mechanisms of intraocular pressure elevation after pars plana vitrectomy. *Ophthalmology*, 1989. 96(9): p. 1357-62.
4. Chen, P.P. and J.T. Thompson, Risk factors for elevated intraocular pressure after the use of intraocular gases in vitreoretinal surgery. *Ophthalmic Surg Lasers*, 1997. 28(1): p. 37-42.
5. Kaji, Y., S. Hiraki, and H. Hirata, [The effects of calcium antagonists on prostaglandin E2 reaction in rabbit eyes]. *Nippon Ganka Gakkai Zasshi*, 1994. 98(9): p. 825-31.
6. Costarides, A.P., P. Alabata, and C. Bergstrom, Elevated intraocular pressure following vitreoretinal surgery. *Ophthalmol Clin North Am*, 2004. 17(4): p. 507-12, v.
7. Abe, T., et al., Intraocular pressure during pneumatic retinopexy. *Ophthalmic Surg Lasers*, 1998. 29(5): p. 391-6.
8. Ruby, A.J., et al., Intraoperative acetazolamide in the prevention of intraocular pressure rise after pars plana vitrectomy with fluid-gas exchange. *Retina*, 1999. 19(3): p. 185-7.
9. Mitra, R.A., et al., The use of topical aqueous suppressants in the prevention of postoperative intraocular pressure elevation after pars plana vitrectomy with long-acting gas tamponade. *Ophthalmology*, 2000. 107(3): p. 588-92.
10. Chang, S., LXII Edward Jackson lecture: open angle glaucoma after vitrectomy. *Am J Ophthalmol*, 2006. 141(6): p. 1033-1043.
11. Armaly, M.F., Statistical Attributes Of The Steroid Hypertensive Response In The Clinically Normal Eye. I. The Demonstration Of Three Levels Of Response. *Invest Ophthalmol*, 1965. 4: p. 187-97.

PUB

CARTEOL PMQ

page

59

PUB

CARTEOL PMN

page

60

EPOVA : Enquête épidémiologique sur les Pratiques en Ophtalmologie de Ville dans les conjonctivites Allergiques

L'Enquête épidémiologique sur les Pratiques en Ophtalmologie de Ville dans les conjonctivites Allergiques (EPOVA) a été mise en place pour dresser un état des lieux de la prise en charge des conjonctivites allergiques et de la sécheresse oculaire. Les données sur cette thématique sont, à l'heure actuelle, relativement restreintes. Cette enquête a été conçue sous l'égide d'un comité scientifique et réalisée avec le soutien des Laboratoires Alcon®. Elle a été menée sur l'ensemble du territoire français, auprès de 5 765 ophtalmologistes, de façon anonyme et synchrone, en avril 2006.

Méthodologie

Dans le cadre de cette enquête, un questionnaire a été envoyé à des ophtalmologistes pour observer leur prise en charge des conjonctivites allergiques et de la sécheresse oculaire. Ce questionnaire était composé de 6 questions. La première concernait les critères diagnostiques (signes et symptômes, survenue de la

pathologie, histoire personnelle du patient). Les autres questions portaient sur les examens cliniques, les avis complémentaires, les traitements, la qualité de vie et la fréquence moyenne de consultations. Les ophtalmologistes devaient codifier chaque item sur une échelle allant de A (« très important ») à D (« pas du tout important »), pour les trois pathologies étudiées (conjonctivites allergiques saisonnières, perannuelles et sécheresse oculaire).

Résultats

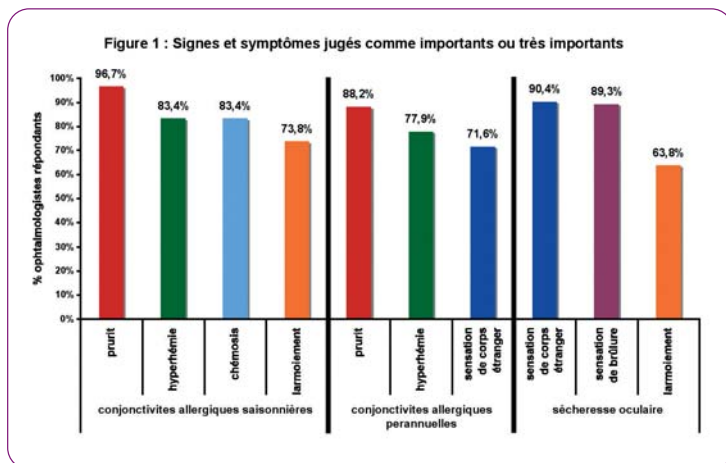
Parmi les questionnaires reçus, 271 se sont révélés exploitables.

Fréquence moyenne de consultations

La fréquence moyenne de consultations par patients a été évaluée à 1,8 fois par an dans les conjonctivites allergiques saisonnières, 2,5 fois dans les conjonctivites allergiques perannuelles et 2,9 dans la sécheresse oculaire.

Signes et symptômes, survenue de la pathologie et histoire personnelle

Les signes et symptômes, soumis à évaluation, ont été la sensation de corps étranger ou de brûlure, le larmoiement, le chémosis, l'hyperhémie et le prurit.



La **figure 1** présente les signes et symptômes considérés comme importants ou très importants selon la pathologie étudiée. Le prurit et l'hyperhémie ont caractérisé majoritairement et conjointement les conjonctivites allergiques saisonnières et perannuelles. Le larmoiement a

été associé, à la fois, aux conjonctivites allergiques saisonnières et à la sécheresse oculaire. La sensation de corps étranger a été mise en avant aussi bien dans les conjonctivites allergiques perannuelles que dans la sécheresse oculaire.

Les conjonctivites allergiques perannuelles ou la sécheresse oculaire ont été considérées comme des pathologies chroniques, par plus de 8 ophtalmologistes sur 10. En revanche, les conjonctivites allergiques saisonnières ont été majoritairement jugées comme des pathologies de survenue aiguë (92,3%).

Schéma simpliste des pathologies

COMMENTAIRE DU PR CHRISTOPHE BAUDOUIN, CHNO XV-XX PARIS

La **figure 1** présente de manière très logique les symptômes que les ophtalmologistes associent de manière préférentielle aux allergies et aux syndromes secs : œil qui gratte, œil qui pique, allergique ou sec ? Les apparences sont cependant très souvent trompeuses : de nombreux yeux secs peuvent démanger et tous les yeux rouges chroniques chez des atopiques ne sont pas forcément allergiques. Œil sec et allergie constituent en effet à la fois des diagnostics différentiels très subtils et une association extrêmement fréquente où l'interaction s'effectue dans les deux sens : l'atteinte du film lacrymal, notamment en cas d'hyposécrétion, concentre les allergènes et les cytokines inflammatoires, et expose

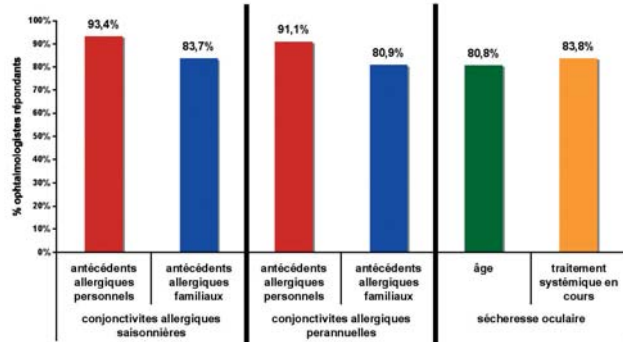
la surface oculaire aux particules irritantes ou allergisantes. D'un autre côté, les réactions inflammatoires, surtout si elles sont répétées ou chroniques, induisent des effets directs sur le film lacrymal et les paupières : les cytokines inflammatoires induisent une raréfaction des mucocytes dont l'intégrité est essentielle à la stabilité du film lacrymal, les paupières inflammatoires entretiennent le cycle inflammation-instabilité lacrymale, et les conservateurs utilisés au long cours peuvent perturber le film lipidique protecteur. C'est pour ces raisons qu'une atteinte palpébrale, à type de blépharite et/ou de dysfonctionnement meibomien, est pratiquement constante au cours des allergies chroniques sévères, kératoconjonctivites vernoales ou

atopiques, ainsi que des conjonctivites perannuelles où il est souvent difficile de faire la part des symptômes liés aux poussées allergiques vraies et des signes liés à l'instabilité lacrymale.

Du point de vue clinique, les signes différenciant allergie et atteinte lacrymale sont souvent subtils et intriqués.

L'interrogatoire est essentiel car les 2 mécanismes peuvent coexister. Si le prurit évoque plus l'allergie, et la sensation de corps étranger, la sécheresse, il faut retenir qu'aucun symptôme n'est spécifique. Une fois de plus tout est essentiellement une affaire d'intuition clinique et de bon sens...

Figure 2 : Histoire personnelle du patient



La **figure 2** présente les critères jugés importants ou très importants pour l'histoire personnelle du patient. Il s'agit des antécédents allergiques personnels et familiaux dans les conjonctivites allergiques saisonnières et perannuelles, de l'âge et du traitement systémique dans la sécheresse oculaire

Les examens cliniques

Dans les conjonctivites allergiques saisonnières, la recherche de follicules et de papilles (95,6%), l'examen de la conjonctive bulbaire (83,4%) et l'examen du bord palpébral (65%), ont été considérés comme importants ou très importants.

Pour les conjonctivites allergiques perannuelles, il s'agissait de l'examen du bord palpébral (79,7%), de la recherche de follicules et de papilles (93,7%) et de l'examen de la conjonctive bulbaire (83,8%).

Dans la sécheresse oculaire, le Break Up Time (92,6%), le test à la fluorescéine (91,9%), le test de Schirmer (83,1%), l'examen du bord palpébral (80,1%) et l'examen de la conjonctive bulbaire (78,6%) ont été mis en avant.

Histoire personnelle du patient

COMMENTAIRE DU PR CATHERINE CREUZOT-GARCHER, CHU DIJON

Comme l'ont noté les ophtalmologistes interrogés, l'histoire personnelle des patients est essentielle dans l'interrogatoire des anomalies de la sécheresse oculaire en privilégiant les antécédents personnels et familiaux pour l'allergie et les traitements systémiques pour la sécheresse oculaire.

L'âge reste un peu plus débattu car selon les formes cliniques d'allergie (vernale chez le jeune enfant, saisonnière et perannuelle chez l'adulte jeune) ou selon les causes de sécheresse (femme jeune, Gougerot-Sjögren, hyposécrétion de la femme ménopausée), l'âge de découverte ne contribue qu'en partie à orienter le diagnostic.

L'impact des antécédents d'atopie dans la genèse des conjonctivites allergiques est évidente : le risque de développer une maladie allergique chez un nouveau-né est de 10% en l'absence d'antécédents familiaux, de 20% si l'un des parents est atopique et de 60% si

les deux parents le sont.

Schématiquement, le risque est multiplié par 4 avec un seul parent atopique et multiplié par 10 avec 2 patients atopiques. La recherche d'autres signes d'atopie est donc essentielle : rhinite très fréquemment associée, asthme, eczéma...

Il n'existe pourtant pas un seul gène impliqué dans l'atopie : il s'agit d'une maladie polygénique impliquant plusieurs gènes dont l'association conditionnera la sévérité des formes cliniques. Les facteurs environnementaux viennent ensuite interagir avec les facteurs génétiques conduisant ainsi à des modes d'expressions variés. On estime que 20% de la population d'Europe de l'Ouest souffre de problèmes allergiques mais cette fréquence est en constante augmentation et la cause en est probablement une modification de la part environnementale de l'allergie.

Ce terrain favorisant doit alors faire rechercher des

circonstances reproductibles de déclenchement de l'affection qui définissent une unité de lieu, de temps ou d'action précieuse pour l'allergologue.

Les traitements systémiques sont une cause fréquente d'apparition de sécheresse oculaire surtout s'ils viennent se surajouter à un autre facteur de risque : consommation d'anxiolytiques chez une femme ménopausée... Le plus souvent, l'arrêt des traitements asséchants ne résout pas le problème de sécheresse, mais on peut tenter de les remplacer par d'autres produits ayant moins d'effet atropinique.

L'âge, comme le sexe, permettent de conforter certaines hypothèses diagnostiques (comme le sexe). L'apparition d'une sécheresse oculaire chez une femme jeune doit attirer l'attention car elle ne peut s'expliquer par le déficit androgénique lié à la ménopause et une cause inflammatoire systémique doit alors être recherchée.

Examen du bord libre palpébral

COMMENTAIRE DU DR SERGE DOAN, HÔPITAL BICHAT ET FONDATION OPHTA A. DE ROTHSCHILD PARIS

Dans la sécheresse oculaire, l'examen du bord libre est jugé important ou très important dans 80% des réponses. L'insuffisance meibomienne est pourtant un grand pourvoyeur de sécheresse oculaire par hyperévaporation : le meibum produit par les glandes de meibomius permet en effet de stabiliser les larmes sur la surface oculaire en empêchant l'évaporation de la phase aqueuse du film lacrymal. Il s'agit probablement de la cause la plus fréquente de sécheresse oculaire, tous mécanismes confondus. Il est donc très important de s'attarder sur le bord libre palpébral à la recherche de bouchons kératinisés au niveau des méats des glandes de

meibomius, d'une inflammation ou de télangiectasies périméatiques, de collerettes et de croûtes à la base des cils, de chalazions et de déformations du bord libre. Une meibopression permet également d'analyser le meibum, qui est alors souvent pâteux et blanchâtre au lieu d'être huileux. Le break up time est diminué, alors que le test de Schirmer reste souvent normal. L'examen du visage et l'interrogatoire doivent aussi rechercher une rosacée ou une dermite séborrhéique.

Dans les conjonctivites allergiques saisonnières, le bord libre sera souvent inflammatoire par extension de l'inflammation conjonctivale. Il n'y a pas cependant de signe

orientant vers le diagnostic à ce niveau. En revanche, l'examen du bord libre est utile dans les conjonctivites allergiques perannuelles. Il peut exister en effet une meibomite secondaire qui prédomine souvent au niveau des paupières supérieures. Il faudra alors rechercher une allergie de contact (ex : à un collyre), qui peut prendre l'aspect d'une conjonctivite allergique perannuelle, mais avec une atteinte proéminente du bord libre et une conjonctivite plutôt folliculaire. L'eczéma palpébral peut être absent, mais doit être recherché avec attention.

Test de Schirmer : Plaidoyer et faux procès

COMMENTAIRE DU PR PIERRE-JEAN PISELLA, CHU TOURS

Le test de Schirmer monte sur la 3ème place du podium des examens considérés comme importants dans le diagnostic de la sécheresse oculaire. Cette nouvelle paraît rassurante alors que ce « vieux » test reste un mal-aimé de la consultation ophtalmologique. Et pour cause : il est long, pensez donc 5 bonnes minutes ! soit probablement 50 % du temps de beaucoup de consultations ophtalmologiques. En plus, dans un nombre non négligeable de cas, il est ininterprétable en raison d'un déclenchement inopportun du réflexe lacrymal. Les arguments de ces détracteurs sont indéniables et le propos n'est pas ici de le rendre obligatoire à chaque nouvelle

consultation pour sécheresse oculaire. Pour autant, dans une démarche diagnostique difficile en raison de la très mauvaise corrélation entre plaintes exprimées par le patient et renseignements cliniques, et, plus encore, dans une approche sémiologique obligatoire du film lacrymal, il reste indispensable au moins lors de la consultation initiale de surface oculaire, lors de l'approche diagnostique du syndrome sec.

En effet, quand il est positif, c'est-à-dire inférieur à 5 mm en 5 min, il est significativement* associé au diagnostic de syndrome sec par diminution de production de la phase aqueuse (atteinte de la glande lacrymale), ce qui permet de conforter son diagnostic,

en association de l'utilisation des colorants et de l'examen des paupières afin d'éliminer une instabilité lacrymale par déficit mucinique ou encore une hyperévaporation des larmes par dysfonctionnement meibomien. Certes dans les syndromes sévères, les étiologies peuvent s'intriquer, mais il sera toujours moins utile au patient et inefficace de lui apporter de l'eau quand sa production aqueuse est normale !

**Lin PY et al. Association between symptoms and signs of dry eye among an elderly Chinese population in Taiwan: the Shihpai eye study. Invest Ophthalmol Vis Sci, 2005, 46 : 1593-8.*



Les avis complémentaires

Dans les conjonctivites allergiques saisonnières et perannuelles, le recours au bilan allergologique a été considéré comme important ou très important (78,6% et 86%).

Dans la sécheresse oculaire, le recours à un spécialiste : rhumatologue, stomatologue, interniste, orthoptiste... (70,5%), et le recours à un ophtalmologiste référent (67,6%) sont considérés comme nécessaires. En revanche, moins d'un tiers des ophtalmologistes semblaient prendre en compte l'impact psychologique.

Bilan allergologique et relation avec l'allergologue

COMMENTAIRE DU DR BRUNO MORTEMUSQUE, CHU BORDEAUX

Avec les chiffres obtenus, l'allergologue apparaît comme le premier collaborateur dans la prise en charge des conjonctivites allergiques, ce qui, convenons-en est plutôt rassurant. En effet qui mieux qu'un allergologue va permettre l'identification des allergènes impliqués dans ces conjonctivites dont le mécanisme physiopathologique est une réponse IgE-médiée !

Il apparaît qu'une manifestation oculaire allergique bien identifiée nécessite d'être adressée chez l'allergologue et qu'une situation où l'allergie n'a que peu de risque d'être en cause (syndrome sec : moins de 20%) n'est pas une priorité. Mais en dehors de situations préétablies, la question de fond est « Quand faut-il adresser le patient à l'allergologue ? ». Si on veut ne pas se gâcher la vie et se fâcher avec son allergologue, on lui adressera tout patient présentant un œil qui gratte ou qui pique et sans

autre renseignement. Dans ces conditions, le résultat sera simple : des bilans allergiques souvent négatifs, une collaboration peu fructueuse, des patients insatisfaits, et un doute s'installera sur les compétences réciproques des deux spécialistes. Il faut bien garder en permanence à l'esprit qu'une consultation chez un allergologue sera à proposer qu'après avoir réalisé un interrogatoire approfondi cherchant à identifier des circonstances déclenchantes, des manifestations allergiques oculaires mais aussi extra-oculaires comme rhinites, asthme et/ou eczéma. De même, la périodicité de ces manifestations sera à quantifier. Les antécédents allergiques personnels ou familiaux seront à rechercher et à identifier, ainsi que les bilans allergologiques précédemment réalisés. La forme clinique d'allergie oculaire sera également à préciser avant d'adresser le patient

chez l'allergologue qui pourra, dans ces conditions, réaliser de façon plus adaptée un nouvel interrogatoire, un bilan comportant des tests cutanés et des dosages d'IgE spécifiques sériques, à la recherche d'une sensibilisation allergénique et plus ou moins des tests de provocations spécifiques. En suivant cette démarche, des situations qui initialement ne semblaient pas intéressantes pour un bilan (sécheresses oculaires) pourront justifier d'une prise en charge allergologique.

Pour finir, mon côté espiègle me pousse à m'interroger sur le fait que si l'allergologue est le premier confrère dans notre « cœur » pour nos malades à manifestations oculaires allergiques, la réciproque est-elle vraie ? Et si ce n'est pas le cas pourquoi et à qui la faute ?



Les traitements

Dans la sécheresse oculaire, les substituts lacrymaux ont représenté le traitement de choix (93% contre 29,1% dans les conjonctivites allergiques perannuelles).

Dans les conjonctivites allergiques saisonnières, plus de 9 ophtalmologistes sur 10 accordent une importance avérée aux collyres Multiple Action et plus de 8 sur 10, aux collyres antidégranulants et aux collyres antihistaminiques. Les antihistaminiques per os et les corticoïdes sont également considérés comme importants ou très importants (respectivement 77,1% et 74,2%, contre 55% et 35,8% dans les conjonctivites allergiques perannuelles).

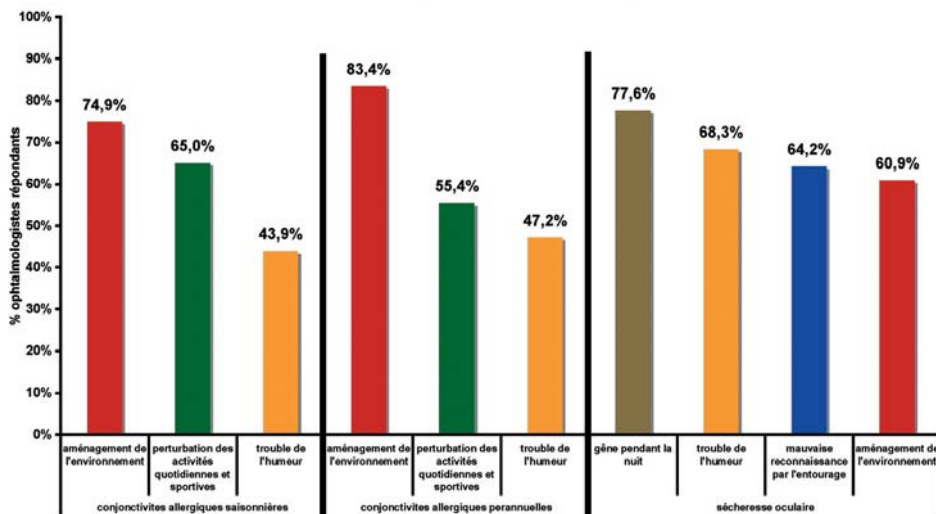
Par ailleurs, près de 8 ophtalmologistes sur 10 avaient précisé réaliser des associations dans les conjonctivites allergiques saisonnières et plus de 7 sur 10 dans les conjonctivites allergiques perannuelles.



La qualité de vie

Les 3 pathologies étudiées altèrent la qualité de vie. Les résultats sont présentés dans la **figure 3**. Par ailleurs, il est important de noter la part de l'anxiété et de la dépression dans la sécheresse oculaire, chez plus de la moitié des ophtalmologistes.

Figure 3 : Critères marquant l'atteinte de la qualité de vie



Conclusion

Cette enquête avait pour objectif de dresser un état des lieux de la prise en charge des conjonctivites

allergiques et de la sécheresse oculaire, en pratique de ville. Nous tenons à remercier tous les ophtalmologistes qui ont répondu au questionnaire et qui ont de ce fait permis que ce travail aboutisse.

La dimension psychologique

COMMENTAIRE DU PR CHRISTOPHE BAUDOUIN, CHNO XV-XX PARIS

Loin d'être un syndrome mineur, la sécheresse oculaire et les allergies chroniques entraînent des brûlures oculaires désespérément douloureuses, des kératites superficielles douloureuses, des déficits visuels par l'épithéliopathie induite, voire une opacification progressive de la cornée, et d'une manière générale contribuent largement à altérer profondément la qualité de vie des malades. Le traitement des syndromes secs est basé sur l'apport au long cours de collyres substitutifs visant à humidifier et à lubrifier régulièrement la cornée, mais faute d'un traitement étiologique de fond, leur efficacité est bien souvent partielle. Malgré leur réelle efficacité dans les formes pures d'allergie, les

collyres anti-allergiques ne sont qu'inconstamment efficaces dans les cas les plus sévères ou chroniques. La dimension psychologique de ces maladies est trop souvent méconnue : l'usure psychologique due à des douleurs et irritations presque permanentes peut induire une véritable dépression, qui en retour rend encore plus pénible le ressenti de ces patients et exige parfois même des traitements antidépresseurs aggravant le dessèchement. Les enquêtes sur la qualité de vie dans les maladies de la surface oculaire montrent bien à quel point la vie de ces patients est entravée, tant dans leurs activités routinières que dans leur vécu quotidien. Outre les sensations douloureuses, l'apparente (et souvent

réelle) impuissance des médecins entretient l'anxiété et la souffrance des patients et amplifie le passage à la dépression. Le sentiment de rejet est fort, à la fois par leur entourage, souvent lassé de ces plaintes chroniques, mais aussi par le corps médical, considéré comme inefficace. Une des dimensions peu connues de ces maladies est l'anxiété de ces patients qui se projettent dans un avenir qu'ils n'imaginent que dans la douleur et la malvoyance : 10% des patients souffrant de sécheresse oculaire sont de vrais dépressifs, 90% se sentent rejetés, 51% vivent dans la peur de devenir aveugle... Des chiffres à méditer pour une maladie réputée bénigne.

COMITÉ SCIENTIFIQUE :

PR CHRISTOPHE BAUDOUIN, DR DOMINIQUE BRÉMOND-GIGNAC,
DR FRÉDÉRIC CHIAMBARETTA,
PR CATHERINE CREUZOT-GARCHER, DR SERGE DOAN,
DR BRUNO MORTEMOUSQUE, PR PIERRE-JEAN PISELLA

Enquête réalisée avec le soutien des laboratoires Alcon

22nd - 24th June 2007
Antwerp, Belgium

For any information :
Tel: +33(0)5 34 45 26 45
insc-eclso@europa-organisation.com



PROVISIONAL PROGRAMME

Contact lenses for children
and teenagers
Scleral contact lenses
Material and design of contact lenses
Therapeutic contact lenses
Contact lenses and presbyopia
Wave front and contact lenses
New approaches in keratoconus
treatment
Contact lens care solutions
Contact lens related complications
Orthokeratology
Dry eye problems



**37th ECLSO Congress
and Contact Lens Educational Course**
European Contact Lens Society of Ophthalmologists

www.eclso2007.com



La Baule
Palais des Congrès
Atlantia

Vendredi 22 & Samedi 23 juin 2007

« Imagerie 2007 »

Coordination scientifique : I. Smolik (Polyclinique de l'Atlantique), M. Weber (CHU Nantes), X. Zanolghi (Clinique Sourdis)

► Vendredi 22 juin 2007

A partir de 13h00 *Ouverture du Congrès et enregistrement*

13h30 – 13h35 *Introduction* Pr A. Pêchereau

13h35 - 14h25 *Conférences*
* Historique de l'imagerie en ophtalmologie Pr G. Coscas
* L'optique adaptative au service de l'ophtalmologie Pr J.A. Sahel

14h30 – 16h *Plénière I - Segment postérieur*
Modérateurs : Dr F. Lignereux et Pr M. Weber
* OCT : dernières données & perspectives Pr A. Gaudric
* Quelle imagerie dans le cadre de la DMLA ? Pr G. Soubrane
* Quelle imagerie dans le cadre du diabète ? Dr F. Becquet
* Quelle imagerie dans le cadre des autres maladies rétinienues ? Dr G. Quentel

16h- 16h30 *Pause et visite de l'exposition*

16h30- 17h30 *Ateliers au choix*
Atelier « Glaucome »
* Imagerie & Glaucome Pr I. Cochereau et Dr C. Lamirel
* HRT Dr P.Y. Santiago
* GDx Dr H. Bresson-Dumont
* OCT Dr G. Peigné

Atelier « Rétine diabétique et vitré »
* Echo B et imagerie du vitré Dr A. Lemoine et Dr A. Giard
* Angiographie et diabète Dr E. Hermouet
* RNM et diabète Pr J.F. Charlin et Dr J.L. Guyomard
* OCT et diabète Dr M.N. Guillemot

17h30 - 18h30 *Symposium satellite*

A partir de 20h00 *Soirée du Congrès*

► Samedi 23 juin 2007

Samedi matin

8h30 – 9h30h *Ateliers au choix*
Atelier « Rétine Divers »

* Périphérie rétinienne Dr D. Baron
* Angiographies hors DMLA et diabète Dr Ph. Gayet
* OCT hors DMLA et hors diabète Pr M. Weber

Atelier « Cornée et Segment antérieur »
* Orbscan et Pentacam Dr P. Blain
* Microscopie spéculaire Dr V. Guerzider
* UBM Dr B. Briat et Mr J. Agussan
* OCT du segment antérieur Pr B. Cochener

9h30h-10h30h *Ateliers au choix*
Atelier « DMLA »

* Auto fluorescence + clichés couleur Dr P. Bocquheho
* Angiographies (fluo + ICG) Dr O. Lebreton
* OCT Dr P. Drouan

Atelier « Imagerie en consultation »
* Lampes à fente photographiques Pr P.J. Pisella
* comment obtenir de belles images à la LAF Dr B. Vabres
* Visualisation du FO en 3D Dr J.F. Le Rouic
* Rétinographies non mydriatiques et grand champ Dr H. Conrath

10h30-11h00 *Pause-café et visite de l'exposition*

11h00-12h30 *Plénière II - Segment antérieur*
Modérateurs : Pr B. Cochener et Dr P.Y. Santiago
* Aberrométrie Pr J. Colin
* Microscopie confocale Pr Ch. Baudouin
* Imagerie de la cornée à la LAF Dr Th. Chazalon
* Imagerie et Contactologie Dr F. Vayr

12h30 - 13h15 *Symposium satellite*

13h15 – 14h30 *Cocktail déjeunatoire
au sein de l'espace d'exposition*

Soirée

Réservez votre soirée !
A partir de 20h.
FMC et détente

► Samedi 23 juin 2007

Samedi après-midi

14h30-16h *Plénière III – Sujets divers*

Modérateurs : Pr P.J. Pisella et Dr L. Stork

- * Quelle imagerie en pathologie orbito-palpébro-lacrymale ? Dr P. Escalas
- * Quelle imagerie en neuroophthalmologie ? Dr C. Vignal
- * Imagerie et dossier médical Dr J.B. Rottier
- * Incidences médico-légales de l'imagerie Dr B. Hue

16h-16h30 *Pause-café et visite de l'exposition*

16h30-17h30 *Ateliers au choix*

Atelier « Imagerie au bloc »

- * Microscopie opératoire, montage vidéos Dr M. Mercié
- * Système de visualisation du Fond d'œil Dr F. Lignereux
- (lampe à fente, système contact, grand champ, endoscopie) Pr M. Weber

Atelier « Strabisme et pathologies orbito-palpébrales »

- * Photo et camescope en strabologie Dr N. Gravier
- * IRM et strabisme Pr A. Pêchereau
- * Endoscopie voies lacrymales & Fosses nasales Dr L. Stork
- * Dacryoscanner Dr P. Escalas

Atelier « outils informatiques »

- * Informatique (Power point, web et podcast) Dr B. Hue et Dr J.M. Muratet
- * Vos images dans votre dossier médical Dr X. Zanlonghi

17h30 *Cloture du Congrès*

Frais d'inscription au programme scientifique

- ◆ Ophtalmologiste : 130 €
- ◆ Interne, Chef de clinique : 60 € (sur justificatif)
- ◆ Orthoptiste : 30 €

Mode de règlement

Chèque bancaire à l'ordre de : JBH Santé

Transport

Tarifs spéciaux "Congrès" Agence de voyage Océania

Tél. : 01 44 78 89 70

Fax : 01 42 78 50 18

Contact : Paul ou Béatrice - Référence du dossier : OphtAtlantic

- L'Agence Océania, retenue pour le Congrès OphtAtlantic, est à votre disposition pour faciliter votre déplacement.
- Réductions de 20% (SNCF) et jusqu'à 50% (avion) dans la limite des places disponibles pour un trajet A/R.

Un fichier informatique est établi conformément aux recommandations de la CNIL.
Ce fichier personnel est accessible pour droit de rectification.

Toute demande d'annulation devra être formulée avant le 1^{er} juin 2007
pour obtenir le remboursement.



Palais des Congrès de La Baule
119 avenue du Maréchal de Lattre de Tassigny
44500 La Baule

Adresser cette fiche
avec votre règlement à
J.B.H. SANTÉ
53, rue de Turbigo – 75003 Paris

Bulletin d'inscription Congrès OphtAtlantic

La Baule Vendredi 22 & Samedi 23 juin 2007

Palais des Congrès de La Baule

☐ Pr ☐ Dr ☐ M. ☐ M^{me}

Nom : Prénom :

Mode d'exercice : Hospitalier ☐ Libéral ☐ Mixte ☐

Adresse :

Code Postal : Ville :

Tél : Fax : Adresse E-mail :

PUB
PRESERVISION

page

68