

# Réflexions

## Ophthalmologiques

**104**

Tome 12  
avril  
2007

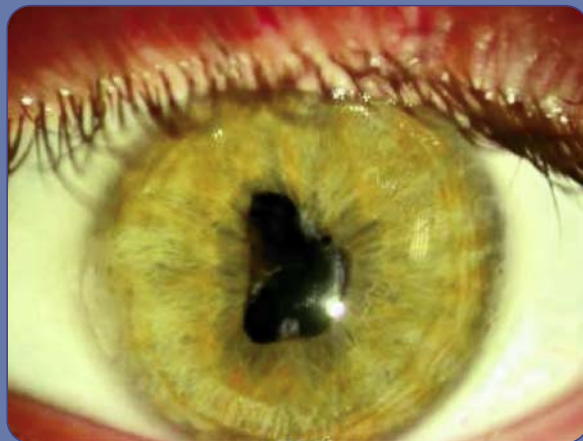- ◆ **Rétine Chirurgicale**  
Détachement de rétine chez l'enfant :  
Particularités et facteurs pronostiques
- ◆ **Glaucome**  
Bulles de Filtration et Microscopie  
Confocale *In Vivo*
- ◆ **Contactologie**  
Le « CLARE »
- ◆ **Onco-ophtalmologie**  
Chalazion ou carcinome ? :  
comment faire la différence  
et comment les prendre en charge ?

◆ **5èmes Rencontres  
Bordelaises d'Ophthalmologie**  
15 et 16 Juin 2007 - Bordeaux

◆ **Congrès Ophtatlantic**  
22 et 23 Juin 2007 - La Baule

### Dossier

## Les uvéites antérieures



Coordination scientifique :  
Bahram Bodaghi

PUB

AIR OPTIX

page

2

Les uvéites antérieures sont toujours considérées comme la cause la plus fréquente des inflammations intraoculaires. Leur prise en charge reste à la portée de tous les ophtalmologistes, en ville comme à l'hôpital. La bonne connaissance des caractéristiques sémiologiques est un préalable à toute approche diagnostique.

Le Dr Laurent Kodjikian a résumé les points forts de l'examen et les règles qui doivent orienter notre démarche initiale. Plusieurs astuces permettront d'orienter plus rapidement votre analyse biomicroscopique vers une atteinte de type B27 ou alors une sarcoidose.

La corticothérapie est une arme qu'il faut savoir manier avec une attention extrême. Les grandes lignes du traitement ont été simplifiées par le Dr Pierre-Yves Robert qui a présenté les différents collyres corticoïdes disponibles et un guide de bon usage.


La gestion de l'ensemble des complications ne doit pas être sous-estimée, surtout au cours des inflammations chroniques et torpides. Ainsi, les Drs F.Mura et Ch.Schneider ont répertorié les situations difficiles qu'il faudra dépister le plus rapidement possible afin d'éviter la survenue de menaces ultérieures.

## Les uvéites antérieures

En pratique, en 2007, deux situations cliniques demeurent particulièrement intéressantes. D'abord les nouvelles uvéites virales, identifiées grâce aux techniques de biologie moléculaire et qui

sont liées au cytomégalovirus en l'absence de toute immunosuppression sous-jacente et sans aucune atteinte rétinienne. Le Dr V.Toutou résume la démarche diagnostique et thérapeutique face à ce type de présentation atypique. Enfin, les uvéites pédiatriques sont détaillées par les Drs C.Terrada et G.Ducos de Lahitte. Malheureusement, ces atteintes nous posent toujours autant de problèmes thérapeutiques et sont parfois des situations dramatiques chez l'enfant et son entourage. Nous espérons mettre à jour vos connaissances dans un domaine d'actualité, grâce à ce dossier thématique.

# Bulletin d'abonnement



A REMPLIR TRÈS LISIBLEMENT EN LETTRES CAPITALES  
JE DÉSIRE M'ABONNER POUR 1 AN  
(10 NUMÉROS ET HORS-SÉRIE)

- ☐ France : 40 €  
☐ Interne et étudiant : 20 €  
☐ Étranger : Union Européenne et Suisse 55 €  
Reste du monde 80 €

Déductible de vos  
frais professionnels  
une facture justificative  
vous sera adressée

Nom : ..... Prénom : .....

Adresse : .....

CP - Ville : .....

Tél : ..... Fax : .....

## Offre 2007

CI-JOINT MON RÈGLEMENT PAR CHÈQUE BANCAIRE OU POSTAL À L'ORDRE DE : JBH SANTÉ - 53, RUE DE TURBIGO - 75003 PARIS

PUB

ACUVUE

page

4

## COMITÉ SCIENTIFIQUE

Jean-Paul ADENIS	Jean-François KOROBELNIK
Jean-Louis ARNE	Dan LEBUISSON
Georges BAIKOFF	Jean-François LE GARGASSON
Christophe BAUDOUIN	Phuc LE HOANG
Alain BECHETOILLE	Yves LACHKAR
Jean-Paul BERROD	Pascale MASSIN
Alain BRON	André MATHIS
Emmanuel CABANIS	Michel MONTARD
Gilles CHAINE	Serge MORAX
Joseph COLIN	Jean-Philippe NORDMANN
Christian CORBE	Yves POULIQUEN
Gabriel COSCAS	Gilles RENARD
Philippe DENIS	Isabelle RISS
Jean-Louis DUFIER	Gisèle SACHS
Jacques FLAMANT	José SAHEL
Pierre GASTAUD	Jean-Jacques SARAGOUSSI
Alain GAUDRIC	Gisèle SOUBRANE
Philippe GIRARD	Paul TURUT
Henry HAMARD	Marc WEISER
Thanh HOANG XUAN	

## COMITÉ DE RÉDACTION

Surface oculaire :	Serge DOAN, Hervé ROBIN
Cornée :	Marc MURAIN, Paul DIGHIERO, Benoit BRIAT
Cataracte :	Patrice VO TAN
Glaucome :	Hélène BRESSON-DUMONT, Nadine HAMELIN
Uvéites :	Bahram BODAGHI
Rétine médicale :	Eric SOUÏED
Rétine chirurgicale :	Frank BECQUET, Sarah SCHEER
Neuro-ophtalmologie :	Dan MILÉA
Paupière et orbite :	E. LONGUEVILLE, JM. PIATON
Contactologie :	Stéphane FIAT-RUBOLINI
Chirurgie réfractive :	Olivier PRISANT
Strabo / . Ophtalmo-ped :	Emmanuel BUI QUOC
Ophtalmo-oncologie :	Laurent KODJIKIAN

Directeur de la rédaction : Pierre-Yves SANTIAGO  
Rédacteur en chef : Olivier PRISANT  
Conseiller Spécial de la Rédaction (Formation) : Alain Gaudric

## UNE ÉDITION J.B.H. SANTÉ

53, rue de Turbigo - 75003 Paris  
Tél. : 01 44 54 33 54 - Fax : 01 44 54 33 59  
E-mail : la@jbhsante.fr

Directeur de la publication : Dr Jacques HALIMI  
Secrétariat Général de rédaction : Yaëlle ELBAZ  
Maquette : Clémence KINDERF  
Service commercial : Nathalie BOREL, Pascale RAOUL  
Abonnements : Louise ASCOLI

Imprimerie Girold - 67190 Mutzig/31553  
ISSN : 1274-5243  
Commission paritaire : 0107 T 81079  
Tirage : 6000 ex - Dépôt légal : 2<sup>ème</sup> trim. 2007

## SOMMAIRE

3 Editio ————— Bahram Bodaghi

### DOSSIER

#### LES UVÉITES ANTÉRIEURES

- 7 Orientation diagnostique devant une uvéite antérieure ————— Laurent Kodjikian  
11 Corticothérapie au cours des uvéites antérieures non infectieuses ————— Pierre-Yves Robert  
16 Gestion des complications des uvéites antérieures ————— F. Mura, C. Schneider  
19 Uvéites antérieures virales : nouveautés diagnostiques et thérapeutiques — Valérie Touitou et Bahram Bodaghi  
21 Les uvéites antérieures de l'enfant — Cécile Terrada et Ghislaine Ducos de Lahitte

#### RÉTINE CHIRURGICALE

- 25 Décollement de rétine chez l'enfant : Particularités et facteurs pronostiques ————— Thibaut Rodallec

#### GLAUCOME

- 31 Bulles de Filtration et Microscopie Confocale *In Vivo* ————— Antoine Labbé, Pascale Hamard, Christophe Baudouin

#### PROFESSIONNEL

- 36 Comment optimiser la gestion de la prise des rendez-vous — Jean Marc Delessal

#### CONTACTOLOGIE

- 39 Le « CLARE » ————— Katherine Vis Choukroun

#### CATARACTE

- 42 Syndrome toxique du segment antérieur ————— Patrice Vo Tan

#### RÉFRACTIVE

- 47 Qualité de Vision en Chirurgie Réfractive ————— M. Assouline et J. Vryghem

#### SURFACE OCULAIRE

- 51 Les Kératites virales ————— Marc Labetoulle

#### ONCO-OPHTALMOLOGIE

- 54 Chalazion ou carcinome ? : comment faire la différence et comment les prendre en charge ? ————— Frédéric Mouriaux

#### SYMPOSIUM

- 57 Inflammation et infections oculaires. Quelles nouveautés pour 2007 ? — L. Ballonzoli

#### 5<sup>ÈMES</sup> RENCONTRES BORDELAISES D'OPHTALMOLOGIE

- 60 15 et 16 Juin 2007 - Bordeaux

#### CONGRÈS OPHTALMOLATLANTIC

- 65 22 et 23 Juin 2007 - La Baule

#### 14,34,44,52,62 AGENDA, RENCONTRES...

#### 3 ABONNEMENT

Les articles de "Réflexions Ophtalmologiques" reflètent l'opinion des auteurs et n'engagent en aucune façon la responsabilité de la Société éditrice. Aucun article publié dans ce numéro ne peut être reproduit quels que soient la forme et les procédés sans l'autorisation expresse de l'éditeur.

PUB

VEXOL

page

6

## Orientation diagnostique devant une uvéite antérieure

LAURENT KODJIKIAN

Praticien Hospitalier Universitaire  
CHU de la Croix-Rousse, service d'ophtalmologie  
du Pr JD Grange - Lyon

**L**es uvéites affecteraient plus de 100 000 patients en France, avec une prévalence estimée à 0,2% (1 à 2% en cas de présence de l'HLA B27). Leur incidence serait de 17/100 000 habitants par an. Il s'agit de pathologies potentiellement graves, puisque les uvéites représentent la troisième cause de cécité dans le monde, 5 à 10% des cécités en Europe et aux USA.

Devant une uvéite, il faut se poser 2 questions fondamentales : pourquoi et comment traiter, en sachant que la réponse à la 2<sup>ème</sup> question est fortement liée à la 1<sup>ère</sup>. Ainsi, la découverte d'une étiologie a des conséquences pronostiques et thérapeutiques. Cette recherche étiologique est parfois facilement orientée par l'interrogatoire mais peut aussi devenir très difficile et fastidieuse. L'aide d'un médecin interniste peut donc s'avérer très utile.

Les caractéristiques étiologiques varient en fonction de facteurs environnementaux, géographiques et génétiques.

Les causes d'uvéites sont multiples regroupant maladies **infectieuses** (groupe des herpès virus, toxoplasmose, tuberculose, syphilis, maladie de Lyme, leptospirose, brucellose, Whipple, bartonelloses ...), **maladies de systèmes** (spondylarthropathies [spondylarthrite ankylosante, rhumatisme psoriasique, rectocolite hémorragique et maladie de Crohn, syndrome de Fiessinger-Leroy-Reiter, uvéite liée à l'HLA B27], arthrite juvénile idiopathique (AJI) de l'enfant, sarcoïdose, Behçet, Wegener, sclérose en plaques ...), **entités ophtalmologiques** (hétérochromie de Fuchs, syndrome de Posner-Schlossman, Birdshot, épithéliopathies en plaques, syndrome de Vogt-Koyanagi-

Harada ...), **néoplasies** (« masquerade-syndrome » : lymphome oculo-cérébral, rétinoblastome, métastases oculaires, mélanome choroïdien ...) et **causes médicamenteuses** (rifabutine, cidofovir, sulfamides, amino-biphosphonates, l'etanercept (enbrel®) ...). Elles demeurent assez souvent d'origine indéterminée, le bilan étiologique clinique et paraclinique ne retrouvant une étiologie que dans 55% à 72% des cas dans les séries récentes de la littérature. Au jour d'aujourd'hui, on considère qu'une étiologie est retrouvée dans environ 2/3 des uvéites antérieures.

> **L'interrogatoire** doit s'attacher à rechercher l'ethnie, l'âge, la profession, le mode de vie urbain ou rural, les voyages en pays tropicaux, les antécédents personnels ou familiaux, les traitements en cours, les réponses antérieures aux intradermoréactions à la tuberculine et les symptômes gastro-entérologiques (diarrhée, ictère), gynécologiques/urologiques (aphtose bipolaire, urétrite), neurologiques (céphalées, signes méningés, signes de localisation), cardio-vasculaires (troubles de la conduction, phlébite, abolition d'un pouls), rhumatologiques (arthrites, sacroïléite, talalgies), dermatologiques (vitiligo, poliose, alopecie, érythème noueux, rashes cutanés, nodules cutanés), ORL (surdité, sinusite), pneumologiques (dyspnée, toux) et psychiatriques principalement.

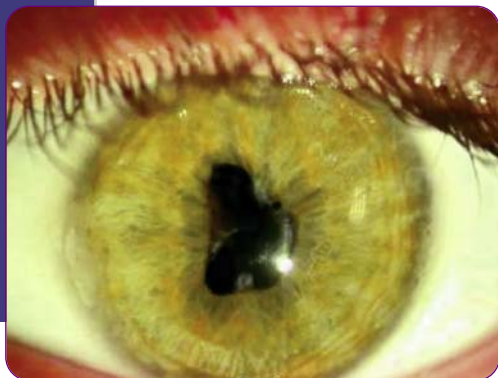

Figure 1 : Synéchies irido-cristalliniennes (postérieures) diffuses.

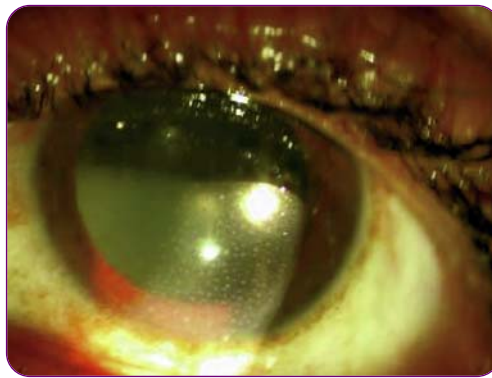


Figure 2 : précipités rétro-cornéens granulomateux, en triangle inférieur, dans le cadre d'une sarcoïdose.

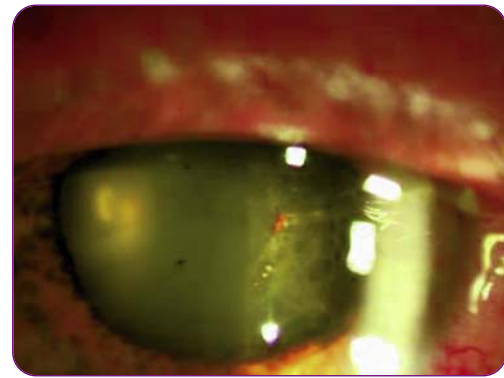

Figure 3 : Flare protéique à 4 croix avec constitution d'une membrane cyclitique, dans le cadre d'une uvéite antérieure plastique liée à une spondylarthrite ankylosante.



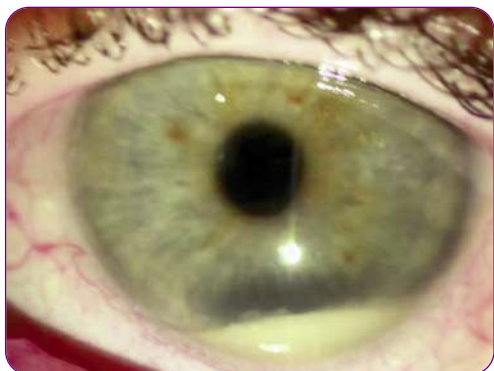


Figure 4 : Hypopion dans le cadre d'un rhumatisme psoriasique.

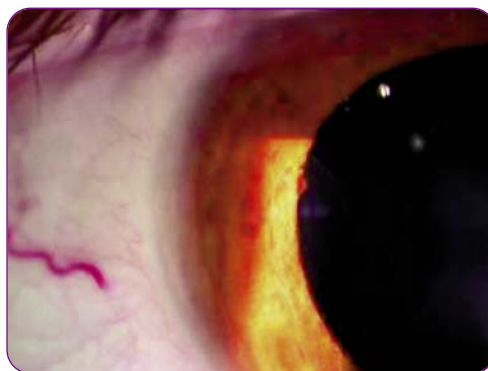

Figure 5 : Nodule de Kœppe (collerette) dans le cadre d'une sarcoïdose.

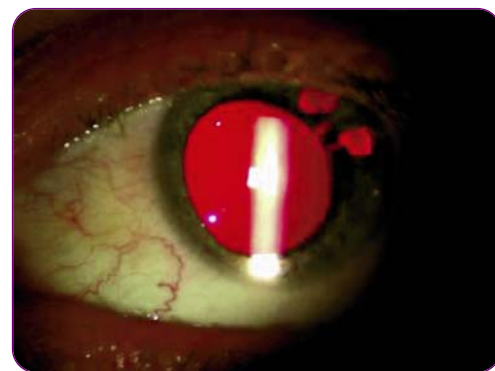

Figure 6 : Atrophie de l'iris en secteur, caractéristique d'une atteinte herpétique à HSV

> **Les uvéites antérieures** correspondent au cadre anatomo-clinique le plus fréquemment rencontré au cours des uvéites (environ 2/3 des cas).

La classification de la « Standardization of Uveitis Study Nomenclature Working Group » (SUN) est basée sur le siège anatomique, l'évolution et les caractéristiques cliniques de l'atteinte inflammatoire. Le tableau clinique classique de l'uvéite antérieure isolée regroupe du point de vue fonctionnel un œil rouge à type de cercle péri-kératique, douloureux, avec baisse d'acuité visuelle, myosis en cas de synéchies irido-cristalliniennes ou postérieures (Figure 1), une photophobie et l'absence de sécrétions. Du point de vue clinique, on note des précipités rétro-cornéens (rétro-descémétiques = PRD) granulomateux (Figure 2) ou non, un tyndall ou flare protéique de chambre antérieure (Figure 3), un possible hypopion (Figure 4), une possible hypertension oculaire, des signes associés éventuels au niveau de l'iris (Figures 5 et 6), de la cornée (Figure 7) ou de la conjonctive (Figure 8). Les caractéristiques cliniques de ces symptômes vont nous permettre d'orienter la recherche étiologique.

Il existe tout d'abord **quelques règles classiques** à toujours respecter. Tout uvéite antérieure doit bénéficier d'un fond d'œil à la recherche de signes d'uvéite intermédiaire voire postérieure. Il n'y a « jamais » de PRD granulomateux en cas de spondylarthropathies (HLA B27) ou de maladie de Behçet. Il n'y a « jamais » de synéchies postérieures en cas d'hétérochromie de Fuchs et aussi pour certains auteurs en cas de lymphome oculo-cérébral. Il faut toujours penser à éliminer une cause infectieuse, principalement si l'uvéite est unilatérale et/ou granulomateuse et si l'uvéite est corticorésistante ou corticodépendante à fortes doses (> 20-40 mg/j).

**Le bilan minimal** à réaliser devant toute première poussée d'uvéite antérieure comprend : une NFS, VS et CRP à la recherche d'un syndrome inflammatoire, une sérologie TPHA-VDRL afin d'éliminer une syphilis oculaire, une intradermoréaction (IDR) à la tuberculine (5UI), une radiographie du thorax (RP) et un dosage de l'enzyme de conversion de l'angiotensine (ECA) à la recherche d'une sarcoïdose ou d'une tuberculose. En cas d'uvéite non granulomateuse, il

faudra réaliser en plus un typage HLA B27 et une radiographie de DE SEZE (rachis dorsolombaire et sacro-iliaques) à la recherche d'une spondylarthropathie. S'il s'agit d'un enfant, afin d'éliminer une arthrite juvénile idiopathique, il faudra doser les anticorps antinucléaires (ACAN), les anti-DNA et le facteur rhumatoïde (FR).

Devant une uvéite antérieure granulomateuse ou non, il faudra séparer artificiellement les atteintes unilatérales des bilatérales (Figures 9 et 10).

Il faudra s'attacher à examiner attentivement l'iris à la recherche de nodules iriens qui sont alors évocateurs de granulomateuse, de type sarcoïdose ou tuberculose (Figure 5). Situés dans le stroma ils sont appelés nodules de Koeppé, au niveau de la collerette nodules de Busacca. Il faudra également rechercher une hétérochromie irienne pouvant évoquer un Fuchs, des synéchies postérieures et enfin une atrophie de l'iris qui évoquent soit une atteinte herpétique (HSV ou VZV) en cas d'atrophie en secteur du stroma (Figure 6) soit un Fuchs en cas d'atrophie du sphincter. Le seul moyen diagnostique devant une uvéite herpétique est la ponction de chambre antérieure afin de réaliser une PCR herpès virus de l'humeur aqueuse.

Devant une **uvéite à hypopion** (Figure 4), il faudra évoquer les spondylarthropathies et l'AJI chez l'enfant, la maladie de Behçet, la leptospirose, un herpès virus, une cause iatrogène (rifabutine). Les diagnostics différentiels principaux sont représentés par : un corps étranger intraoculaire (CEIO), les hémopathies, le rétinoblastome, une endophtalmie. Ainsi, l'interrogatoire et l'examen clinique sont primordiaux dans la recherche étiologique.

En présence d'une **uvéite hypertensive**, il faudra rechercher les spondylarthropathies et AJI, la maladie de Behçet, la syphilis, la sarcoïdose, un herpès virus, une tuberculose, une hétérochromie de Fuchs ou un syndrome de Posner-Schlossman. Bien sûr, on aura éliminé une panuvéite par un fond d'œil à la recherche d'un foyer de rétinochoroïdite toxoplasmique ou d'une nécrose rétinienne aiguë. Enfin, si l'hypertension est d'apparition secondaire, il faudra se méfier d'un effet secondaire de la dexaméthasone collyre.



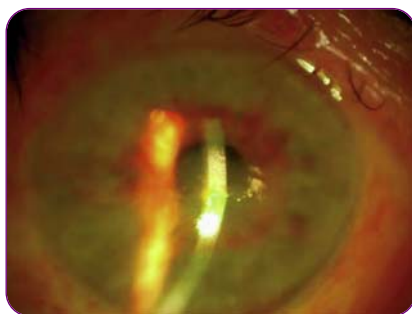


Figure 7 : Kérato-uvéite granulomateuse hypertensive herpétique (à VZV)

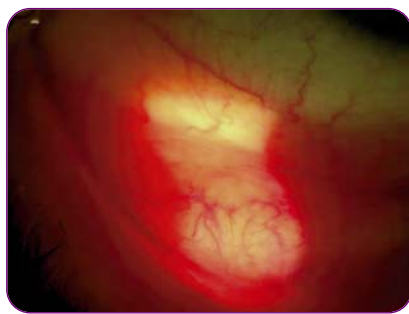


Figure 8 : Granulomes conjonctivaux, de couleur jaunâtre, peu en relief, dans le cul de sac inférieur et au niveau de la conjonctive palpébrale, dans le cadre d'une sarcoidose.

Il faudra rechercher des **signes associés oculaires** : tels des nodules conjonctivaux qu'il faudra biopsier afin d'affirmer une sarcoidose (Figure 8), tels une atteinte cornéenne ou sclérale. S'il s'agit d'une kératite superficielle (Figure 7) ou profonde de type disciforme, il faudra évoquer une origine herpétique par argument de fréquence. Par contre en cas de kératite stromale interstitielle, il faudra éliminer une syphilis, un syndrome de Cogan ou une lèpre. Si l'uvéite est associée à une sclérite, les causes classiques sont les collagénoses (lupus érythémateux disséminé, spondylarthropathies, maladie de Behçet), les vascularites (maladie de Wegener, syndrome de Cogan, Panartérite noueuse), les autres maladies du tissu conjonctif (polyarthrite rhumatoïde, polychondrite atrophique, sarcoidose) et des infections (tuberculose, syphilis, lèpre, zona, maladie de Lyme).

Le bilan minimal ainsi que le bilan de première intention orienté par l'interrogatoire et les signes cliniques oculaires peuvent être réalisés en pratique de ville dans le cadre des uvéites antérieures. Si ce premier bilan s'avère négatif et s'il existe des récurrences ou une corticorésistance ou un passage à la chronicité, un bilan plus approfondi sera indiqué. La collaboration avec un médecin interniste est donc particulièrement profitable, d'une part afin d'orienter le bilan étiologique et d'autre part afin d'aider l'ophtalmologiste dans sa décision thérapeutique. Ce bilan plus complet est plus facilement réalisé dans un centre hospitalier. ■

UA NON GRANULOMATEUSE	
UNILATERALE	BILATERALE
Spondylarthropathies	AAI (60% des cas)
AAI	Behçet
Behçet	Collagénoses
Dg ≠ : CEIO, GNV, Tumeur	Infection HIV
NFP, VS, CRP, HLA B27, B51	Spondylarthropathies
TPHA-VDRL	TINU Sd
Rx de DE SEZE	ACAN, FR, Anti-DNA
Rx articulations si douleur	Sérologie HIV
Rx orbite si doute	Créatinine et BU

Figure 9 : Etiologies principales et bilan paraclinique de première intention en présence d'une uvéite antérieure non granulomateuse.

BU = Bandelette Urinaire

UA GRANULOMATEUSE	
UNILATERALE	BILATERALE
Herpes	Sarcoidose
Hétérochromie Fuchs (Ø SIC)	HSR au BK
Sarcoidose	Syphilis, Lyme
Dg ≠ : endophtalmie	HTLV 1
NFP (eosinophilie), VS, CRP, TPHA-VDRL	U. parasitaire (ascaridiose, cysticercose)
ECA, lysozyme, RP, IDR	
PCA HV, hémoc. et PCR-U	
Sérologies Lyme, HTLV 1, ascaris, cysticercose	

Figure 10 : Etiologies principales et bilan paraclinique de première intention en présence d'une uvéite antérieure granulomateuse.

SIC= Synéchies Irido-Cristalliniennes

HSR au BK = HyperSensibilité Retardée au Bacille de Koch

PCA = Ponction de Chambre Antérieure

HV= Herpès Virus

Hémoc.= culture de l'humeur aqueuse dans un flacon d'hémoculture

PCR-U = PCR universelle dans l'humeur aqueuse

U. = Uvéite

## RÉFÉRENCES

- Bodaghi B. et al. Chronic severe uveitis: etiology and visual outcome in 927 patients from a single center. *Medicine (Baltimore)* 2001;80:263-70
- Faure J.P. et al. Immunopathologie de l'œil. Rapport de la Société Française d'Ophtalmologie 1988; Masson, Paris.
- Henderly D.E. et al. Changing patterns of uveitis. *Am J Ophthalmol*, 1987;103:131-6.
- Jabs D.A., Nussenblatt R.B., Rosenbaum J.T., Standardization of uveitis nomenclature (SUN) working group. Standardization of uveitis nomenclature for reporting clinical data. Results of the first international workshop. *Am J Ophthalmol*, 2005, 140: 509-16.
- Mercanti A. et al. Epidemiology of endogenous uveitis in north-eastern Italy. Analysis of 655 new cases. *Acta Ophthalmol Scand* 2001;79:64-8.
- Pivetti-Pezzi P. et al. Endogenous uveitis: an analysis of 1,417 cases. *Ophthalmologica*, 1996, 210: 234-8.
- Rothova A. et al. Clinical features of acute anterior uveitis. *Am J Ophthalmol*, 1987;103:137-45.
- Tran V.T. et al. Epidemiological characteristics of uveitis in Switzerland. *Int Ophthalmol* 1994;18:293-8.
- Vadot E. Le bilan étiologique des uvéites. *Bull Soc Ophthalmol Fr* 1988;88:719-24.

PUB

QUATRIX

page

10

# Corticothérapie au cours des uvéites antérieures non infectieuses

PIERRE-YVES ROBERT

CHU Dupuytren 2 av Martin Luther King, Limoges

S'il relève très souvent de la prise en charge en milieu spécialisé, le patient atteint d'uvéite antérieure est d'abord pris en charge, puis suivi, par un ophtalmologiste traitant. La corticothérapie, traitement cardinal de ces patients, même s'il est initié en milieu spécialisé, doit être renouvelé, modifié, arrêté, réintroduit par l'ophtalmologiste traitant. Dans cet article, nous passons en revue les différentes molécules actuellement disponibles sur le marché, et donnons quelques pistes pour leur bonne utilisation.



## Les collyres cortisonnés

Sept molécules sont disponibles par voie topique en ophtalmologie, associées ou non à un antibiotique : Hydrocortisone et Prednisolone (qui ont l'action anti-inflammatoire la moins forte), Dexaméthasone (qui a l'activité anti-inflammatoire la plus forte), Fluorométholone et Rimexolone (qui ont l'action la plus modérée sur la tension intra-oculaire), et deux molécules dérivées (loteprednol et medrysone).

Le **tableau 1** donne les molécules disponibles sur le marché en France, en Allemagne, aux USA, en Italie et aux Pays-bas.

**Tableau 1 :** Corticoïdes disponibles en collyre en France, en Allemagne, aux USA, en Italie et aux pays-bas.

	Hydrocortisone	Prednisolone	Fluorométholone	Dexaméthasone	Rimexolone	Loteprednol etabonate	Medrysone
France		Solucort ophtha	Flucon	Maxidex	Vexol		
Germany	Ficortril Hydrocortisone POS	Inflanefran Inflanefran forte Predni-oph Prednisolone-Jpharm Predni-POS Ultracortenol	Efflumidex Fluoropos Fluoro-Ophtal	Dexa-EDS Dexamethason-Jpharm Dexapos Dexagel Dexa-sine SE Isopto-Dex Spersadex Totocortin	Vexol	Lotemax	
USA		AK-Pred Econopred Econopred Plus Inflamase Forte Inflamase Mil Pred Forte Pred Mild Prednisol Prednisolone oph	Flarex Fluorométholone oph FML Liquifilm Fluor-Op FML S.O.P. FML Forte Liquifilm Eflone	AK-Dex Decadron Ocumeter Dexasol Maxidex Dexamethason oph	Vexol Rimexolone oph	Alex Lotemax	Medrysone oph HMS
Italy				Luxazone Visumetazone	Vexol	Lotemax	
Netherlands		Pred forte Ultracortenol Prednisolon	FML liquifilm Flarex	Dexamethason			

On l'aura remarqué, l'offre de corticoïdes locaux est très faible en France. En fait, de nombreux collyres corticoïdes sont en fait des associations antibiotiques/corticoïdes et ne sont donc pas répertoriés ici. En particulier, aucune pommade corticoïde n'est commercialisée sans antibiotique en France alors que c'est le traitement de référence d'une pathologie très fréquent : le Chalazion. Ceci n'est pas sans poser problème : de nombreux patients souffrant d'uvéites récidivantes nécessitent un traitement corticoïde prolongé voire au long cours, et se trouvent donc *ipso facto* avec un traitement antibiotique prolongé, qui va à l'encontre de toutes les bonnes pratiques cliniques de prescription des antibiotiques « UN ANTIBIOTIQUE, C'EST PAS AUTOMATIQUE ». Gageons que dans les années qui viennent, l'industrie pharmaceutique prendra ce problème en compte pour diversifier la gamme de collyres cortisonnés non associés.

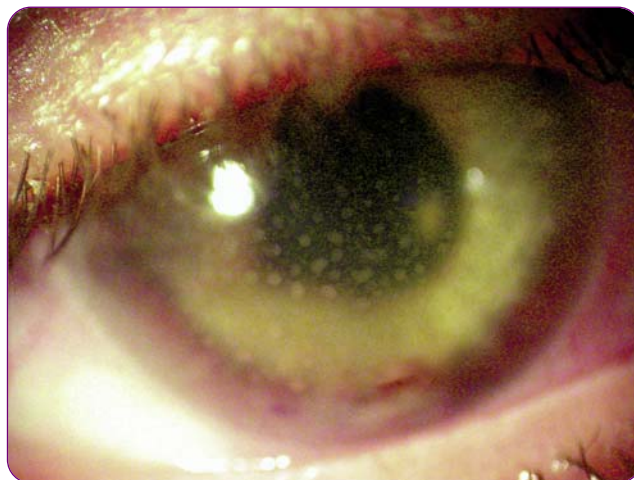

Figure 1 : Uvéite antérieure aiguë avec précipités rétro-Descémétiques



## Effets secondaires

### ■ Glaucome cortisoné

Les glucocorticoïdes augmentent la pression intra-oculaire par une action directe sur les glycosaminoglycanes du trabéculum. Cette majoration de la tension est évaluée à 5 mmHg après 3 semaines de traitement chez le sujet jeune. Cet effet est surtout net en cas d'administrations locales (topique, latéro-bulbaire ou sous-conjonctivale). Le glaucome cortisoné se développe lorsque cette augmentation de la tension intra-oculaire est plus importante, sans qu'il soit possible d'en prédire le délai ni l'intensité. La prévention du glaucome cortisoné repose donc sur la stricte surveillance de la tension intra-oculaire chez les patients traités par corticoïdes locaux au long cours. Cet effet est majoré en cas d'obstruction des voies lacrymales (ce critère doit être particulièrement pris en compte chez l'enfant). Il est atténué par l'utilisation de corticoïdes à faible pénétration intra-oculaire (fluorométholone, rimexolone), mais ces collyres sont également susceptibles d'entraîner un glaucome cortisoné et l'utilisation de ces collyres au long cours doit comprendre une surveillance étroite de la pression intraoculaire.

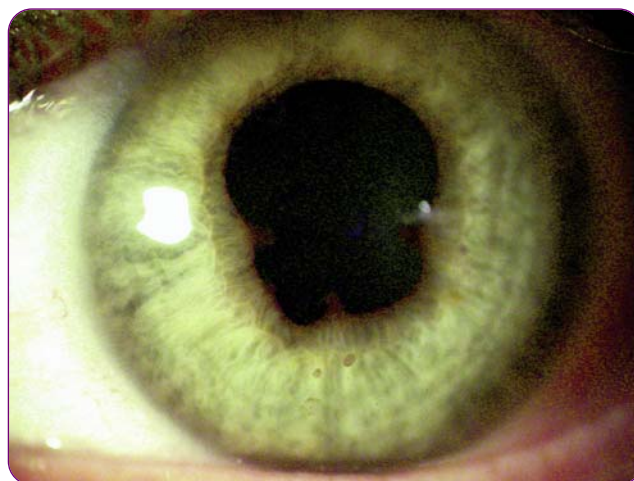


Figure 2 : Synéchie irido-cristallinienne

### ■ Cataracte cortisonée

La corticothérapie au long cours provoque une opacité de la capsule postérieure du cristallin caractéristique. 30 à 40% des patients recevant 10 mg de Prednisone pendant 2 ans présentent une cataracte, et presque 100% après 4 ans de traitement. La cataracte cortisonée est répertoriée selon une classification, et s'explique par des récepteurs spécifiques

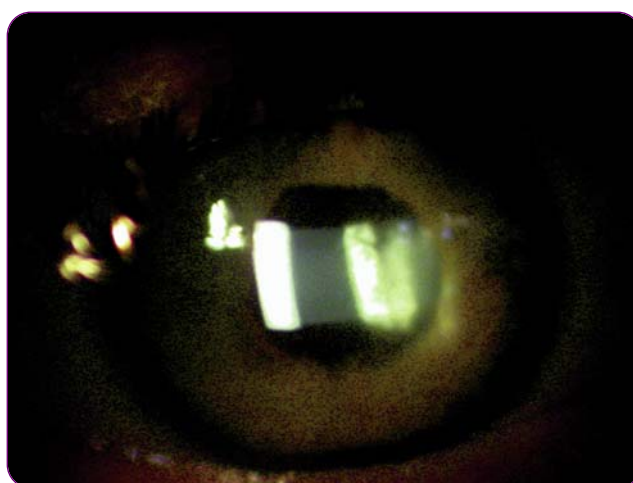


Figure 3 : Tyndall



sur les cellules épithéliales cristalliniennes, ainsi que par une sensibilité de ces cellules in vitro à l'action des corticoïdes.

### ■ Toxicité épithéliale cornéenne

Les collyres cortisonés fragilisent l'épithélium cornéen et peuvent entraîner des ulcères de cornée, ou des retards de cicatrisation. Chez l'enfant, les risques d'amincissement voire de perforation cornéenne ne sont pas nuls, surtout lors de traitements prolongés. L'obstruction des voies lacrymales augmente la toxicité.

### ■ Potentialisation infectieuse

Dans les kératites herpétiques, les corticostéroïdes augmentent la réplication virale, et favorisent la sécrétion d'enzymes protéolytiques accélérant la lyse du stroma. Les collyres cortisonés sont donc strictement contre-indiqués dans les kératites herpétiques en phase de réplication virale.

En revanche, un traitement corticoïde adjuvant peut être proposé en deuxième intention, afin de réduire les réactions inflammatoires dans le stroma cornéen, sous stricte contrôle ophtalmologique. La crainte d'infections bactériennes décompensées ou découvertes sous corticoïdes locaux a fait se multiplier sur le marché les associations corticoïdes/antibiotiques, au point qu'en France, la plupart des collyres contenant des corticoïdes contiennent également un ou plusieurs antibiotiques. Les règles de bon usage des antibiotiques vont limiter l'utilisation de ces molécules au profit des corticoïdes purs, afin de ne pas inutilement sélectionner des bactéries résistantes. Cette potentialisation infectieuse virale est à prendre en compte dans les discussions concernant l'utilisation des corticoïdes locaux en prévention : par exemple dans l'utilisation postopératoire après chirurgie de la cataracte chez les patients qui ont des antécédents de kératite herpétique.



## Contre-indications

L'essentiel des contre-indications des corticoïdes locaux réside dans les infections actuelles de la surface oculaire. En particulier, toute suspicion d'infection aiguë herpétique, virale, fongique ou amibienne de la cornée est une contre-indication à la prescription de corticoïdes locaux. Pour cette raison, la prescription d'un collyre cortisoné est réservé au seul spécialiste ophtalmologiste.



## Stratégie cortisonnée devant une uvéite antérieure aiguë



### Cas de figure général

La prescription d'un collyre cortisonné a trop longtemps été banalisée. Leur efficacité redoutable à « blanchir les yeux rouges » leur a donné une réputation de panacée qui explique leur utilisation abusive. La première prescription d'un collyre corticoïde doit être réservée au médecin, et la plupart du temps à l'ophtalmologiste. Elle doit s'accompagner d'un examen clinique soigneux pour éliminer la suspicion d'une infection virale ou fongique, et d'une visite de contrôle rapide (moins de 8 jours).



### Patient uvéitique connu, diagnostic sûr, en poussée

La plupart du temps, ce patient connaît lui-même son traitement et vous demande de le prescrire. Le cas le plus fréquent est celui d'un patient HLA B27 avec une uvéite antérieure aiguë non granulomateuse. Il est impératif chez lui de ne pas retarder la corticothérapie, afin d'éviter au maximum le risque de synéchies post-inflammatoires irido-cornéennes et irido-cristalliniennes. Lorsqu'il s'agit de patients avec une pathologie inflammatoire connue lourde et cécitante, par exemple certaines sarcoïdoses ou maladies de Behçet, le traitement de la poussée a généralement été défini par l'équipe hospitalière, et là encore il convient de ne pas retarder le traitement. Cette situation expose néanmoins à deux risques : d'une part celui de passer à côté d'une pathologie infectieuse surajoutée, et d'autre part retarder une corticothérapie générale, voire intra-veineuse, qui serait nécessaire.



### Patient uvéitique connu, sans diagnostic clair, en poussée

Lorsque le diagnostic n'est pas établi, il est impératif de se référer en urgence au centre qui a effectué le premier bilan. Un grand nombre d'uvéites non étiquetées peuvent se révéler d'origine infectieuse.



### Patient vu pour la première fois, bilan demandé

Un grand nombre d'uvéites peuvent être prises en charge en ambulatoire, pour le bilan et le traitement. Dans ces cas, après avoir vérifié l'absence de signes d'infection virale ou fongique, il convient de débiter une corticothérapie à doses faibles (1 goutte trois fois par jour), associé à un traitement myotique, et de revoir le patient à 48 heures.



### Adaptation de la dose

Le traitement doit être ajusté en fonction de l'évolution du Tyndall. Lorsque le Tyndall ne baisse pas après 8 jours d'un traitement topique bien conduit, il faut hospitaliser le patient. En cas de rupture importante de la barrière hémato-aqueuse, la dose d'attaque en corticothérapie locale peut impliquer des traitements très importants, jusqu'à 1 goutte de dexaméthasone 2 fois par heure les premiers jours.

En cas de non réponse, il faut considérer la voie régionale ou générale. En injection sous-conjonctivale, les corticoïdes offrent une bonne pénétration intra-oculaire.

La voie sous-ténonienne est également intéressante bien que des nécroses sclérales aient été décrites avec ces injections. Les cas d'échec à la corticothérapie régionale relèvent ensuite d'un traitement par voie générale associant ou non des corticoïdes et des immunosuppresseurs, et doit faire appel à une coopération étroite entre ophtalmologistes et internistes.



### Cortico-résistance

Poser un diagnostic d'uvéite cortico-résistante est lourd de conséquence pour le patient, et le plus souvent synonyme de traitement sévères par voie générale. Avant d'évoquer la cortico-résistance, il faut évoquer d'autres cas où les corticoïdes sont peu ou pas efficaces :

- Remettre en question le diagnostic : il est classique de faire un diagnostic de décollement de rétine derrière une cataracte blanche sur la seule présence d'un Tyndall et d'une baisse de la pression intraoculaire par exemple.
- Certaines Uvéites sont naturellement peu sensibles aux corticoïdes (par

exemple dans l'hétérochromie de Fuchs ou le syndrome de Posner-Schlossman).

- S'assurer que la corticothérapie a bien été prescrite pendant une longue durée (6 semaines), et à doses efficaces
- S'assurer d'une bonne observance du traitement. ■

### RÉFÉRENCES

- Bechetoille A. Hypertonies et glaucomes cortisoniques. in Bechetoille A: Glaucomes. Ed. Japperenard, Paris, 1987;428-430.
- Offret H, Bodaghi B. Effets indésirables des corticoïdes sur les viroses oculaires. In Offret H: Œil et Virus. Ed. Masson, Paris, 2000:481-486.
- Streeten BW. Cataract induced by drugs. in Albert DM, Jakobiec FA: Principles and practice of ophthalmology. Ed. WB Saunders, Philadelphia, 1994:2216.
- Cullom RD, Chang B. The Will's eye manual: office and emergency room diagnosis and treatment of eye disease. Ed. JB Lippincott, Philadelphia, 1990.

### A G E N D A

**9<sup>th</sup> INTERNATIONAL CONGRESS IOIS**

**The First Congress bringing together the major international ocular inflammation societies, hosted by the International Ocular Inflammation Society (IOIS)**

**Paris**

**September 17 - 20**

**2007**

**REGISTRATION & INFORMATION: [www.iois-paris-2007.com](http://www.iois-paris-2007.com)**

**IOIS**  
International Ocular Inflammation Society

**IUSG**  
International Uveitis Study Group

**AMERICAN UVEITIS SOCIETY**

**SOE**  
Society for Ocular Immuno-Infectiology in Europe

**SPEIO**  
Sociedad Panamericana de Enfermedades Inflammatorias Oculares

**with the additional participation of:**  
The Hellenic Society for the Study of Ocular Inflammations and Infections (HSSOII)  
The Uvea-Behcet Division of the Turkish Ophthalmological Society (UBTDOS)  
The Chinese Ocular Immunology Association (COIA)

PUB

MICRONUT BXL

page

15



## Gestion des complications des uvéites antérieures

FRÉDÉRIC MURA<sup>1</sup>, CHRISTELLE SCHNEIDER<sup>2</sup>

<sup>1</sup> : Service d'Ophthalmologie CHU de Montpellier

<sup>2</sup> : Service d'Ophthalmologie CHU de Montpellier

Le pronostic fonctionnel de toute uvéite antérieure (UA), qu'elle soit aiguë ou chronique, dépend d'une part de la précocité de la prise en charge diagnostique et thérapeutique, et d'autre part du dépistage, de la surveillance, de la prévention et du traitement des complications primitives ou secondaires.



### Complications des uvéites antérieures

Que ce soit lors de la prise en charge initiale ou au cours du suivi, l'examen clinique de toute uvéite antérieure nécessite un dépistage permanent de ces complications, afin de les prévenir, de les limiter et de les traiter au mieux. Il s'agit de critères de gravité essentiels permettant d'évaluer le pronostic de l'affection et d'adapter la stratégie thérapeutique.

Les traitements utilisés, et en particulier les différentes corticothérapies, peuvent également être à l'origine de complications dites iatrogènes, qu'il faudra savoir identifier.

Complications des uvéites antérieures	Complications iatrogènes
Synéchies irido-cristalliniennes Cataracte Hypertonie et glaucome secondaire Kératopathie en bandelettes Atteintes postérieures (hyalite / oedème maculaire cystoïde / papillite)	Cataracte cortisonique Glaucome cortisonique Toxicité cornéenne des traitements topiques



### Diagnostic et gestion des complications

#### ■ Synéchies irido-cristalliniennes (Figure 1)

Les étiologies d'UA le plus souvent responsables de synéchies postérieures sont les UA liées à l'HLA B27, aux spondylarthropathies et l'arthrite chronique juvénile (AJJ), mais aussi régulièrement les uvéites herpétiques et zostériennes, la maladie de Behçet, la sarcoïdose, la syphilis....

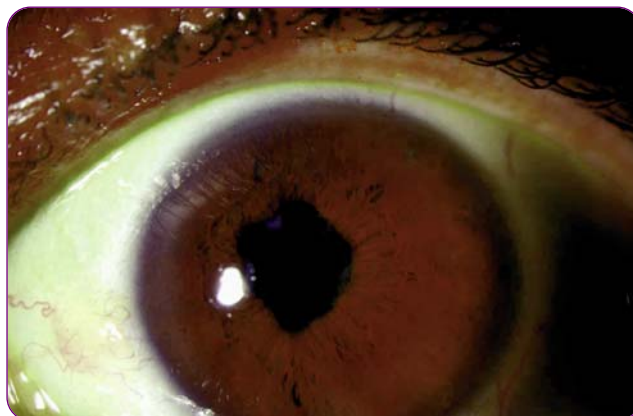


Figure 1 : Synéchies irido-cristalliniennes étendues

Leur présence, peu utile au diagnostic étiologique, peut par contre, selon leur étendue, être à l'origine de conséquences délétères :

- difficulté d'accès au segment postérieur (FO, angio et OCT)
- séclusion pupillaire avec "iris-tomate" et hypertonie secondaire
- cataracte secondaire par tractions sur la cristalloïde antérieure.



#### En pratique

##### > UA à la phase aiguë sans synéchie

Prévention par cycloplégie immédiate et entretenue jusqu'à résolution de l'inflammation en chambre antérieure, au mieux par instillation d'atropine 2 fois par jour (la tropicamide ne doit être utilisée que lorsqu'on peut être certain d'un risque synéchiant quasi nul). Toute UA liée à l'HLA B27 et aux spondylarthropathies et à l'AJJ, même en apparence peu inflammatoire, doit être dilatée à l'atropine d'emblée.

##### > UA à la phase aiguë avec synéchies récentes

Nécessité de faire "lâcher" les synéchies par l'instillation répétée d'un "cocktail" de collyres mydriatiques (atropine + néosynéphrine + tropicamide : 1 gtt de chaque toutes les 5

ou 10 min, jusqu'à lâchage maximum) ; il est important de s'acharner d'emblée à obtenir la disparition quasi complète de toute adhérence irido-cristallinienne ; la mydriase ainsi obtenue sera entretenue par de l'atropine 2 fois par jour jusqu'à obtention du chambre antérieure calme.

#### > UA avec synéchies anciennes connues

Même principe que précédemment avec idéalement surveillance par photos du segment antérieur.

#### > Secclusion pupillaire

Sur UA chronique ancienne ou aiguë récidivante avec extension progressive des synéchies : surveillance régulière du bombement irien et du tonus, et en cas d'iris-tomate ou d'hypertonie rebelle, réalisation, en dehors de toute phase inflammatoire, d'une iridotomie au laser YAG ou d'une iridectomie chirurgicale. La présence associée d'une cataracte et l'impossibilité secondaire de surveiller le segment postérieur peut faire poser l'indication de phakoexérèse.

### ■ Cataracte (Figure 2)

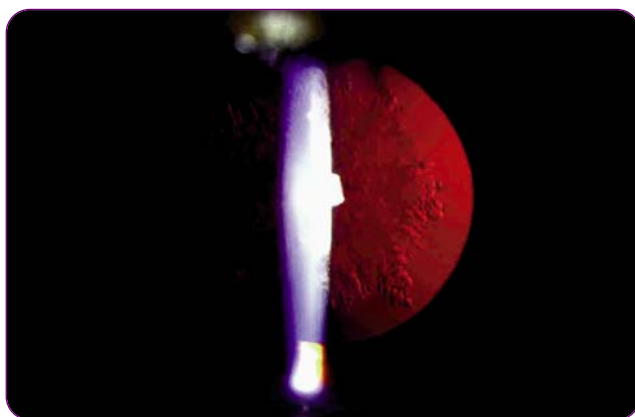


Figure 2 : cataracte sous-capsulaire postérieure (rétro-illumination)

Complication la plus fréquente des uvéites, elle est favorisée par la fréquence des poussées, la chronicité de l'inflammation et la présence de synéchies postérieures. Elle est le plus souvent sous-capsulaire postérieure ou mixte, sous-capsulaire et nucléaire.

Dans la cyclite hétérochromique de Fuchs, la présence d'une cataracte sous-capsulaire postérieure est un élément sémiologique contribuant au diagnostic ; elle y est quasi constante au cours de l'évolution.

Enfin, une cataracte sous-capsulaire postérieure peut également être une complication de la corticothérapie, qu'elle soit locale ou générale, largement utilisée dans le cadre des uvéites.

La prise en charge thérapeutique nécessite dans un premier temps de bien poser l'indication en évaluant la part de la cataracte dans la baisse visuelle. Le bilan pré-opératoire doit faire le point sur d'éventuelles autres complications (hypertonie et glaucome, œdème maculaire....).

Toute chirurgie de la cataracte chez un patient présentant des antécédents d'uvéite doit obéir à certaines règles afin d'éviter toute réactivation inflammatoire :

- Œil calme depuis au moins 3 mois.
- Pour toute uvéite corticosensible, encadrer le geste d'une corticothérapie **orale** à ½ mg/kg/j à débiter au moins 3 jours avant et à poursuivre 1 mois après la chirurgie, avec décroissance lente et progressive des doses, à adapter en fonction de l'éventuelle réactivation inflammatoire post-opératoire.
- Antibiotrophylaxie systématique.
- Opter pour une phakoémulsification, avec au mieux implantation dans le sac capsulaire ; préférence pour les implants hydrophobes à bords carrés, afin de limiter la fibrose capsulaire et le capsulophimosis secondaires. En cas de synéchies, temps opératoire initial visant à les décoller manuellement ; utilisation d'écarteurs à iris, ou stretching irien en cas d'iris atone, en particulier si secclusion complète.
- +/- réalisation per-opératoire d'un bolus de corticoïde IV (250mg de méthylprednisolone).
- Injection sous-conjonctivale de dexaméthasone en fin d'intervention.
- Protocole de traitement post-opératoire habituel (dexaméthasone collyre + AINS + tropicamide).
- Surveillance J1, J7 et J30, à adapter au cas par cas.

Cas particulier des uvéites antérieures infectieuses :

- si l'agent infectieux a été éradiqué de façon certaine (ex : uvéite syphilitique), pas de précaution particulière, en respectant le délai sus-cité de 3 mois de calme.

- uvéites herpétiques et zostériennes : encadrer le geste d'une antiviroprophylaxie par aciclovir ou valaciclovir, 3 jours avant et 1 mois après.

Cas particulier de la cyclite hétérochromique de Fuchs : uvéite peu inflammatoire et chronique, pour laquelle l'emploi de collyres corticoïdes ne risque que d'aggraver ses principales complications que sont la cataracte et le glaucome. En cas de chirurgie de la cataracte, pas de risque de poussée inflammatoire, et donc appliquer le protocole standard utilisé pour toute cataracte sans antécédent d'uvéite.

L'apparition secondaire d'une opacification capsulaire postérieure est plus fréquente, avec risque de capsulophimos. En cas de risque inflammatoire important, il convient d'encadrer toute capsulotomie au laser YAG, outre le protocole habituel, d'une réascension transitoire de la corticothérapie

### ■ Hypertonie et glaucome secondaire

Dans un premier temps il est important de différencier : l'hypertonie associée à une poussée d'uvéite antérieure, et qui en est un élément d'orientation étiologique (uvéites herpétiques, cyclite hétérochromique de Fuchs, Posner-Schlossman, syphilis, sarcoïdose, Behçet...), le glaucome secondaire à une uvéite antérieure récidivante ou chronique, et le glaucome cortisonique.

La gestion de l'hypertonie aiguë liée aux UAA dites hypertensives passe par le traitement spécifique de l'inflammation, associé à un traitement hypotonisant topique et/ou général, en évitant les collyres alpha-adrénergiques et les prostaglandines.

Le glaucome secondaire, dont le diagnostic est basé sur des altérations périmétriques et papillaires comparables à celles du glaucome chronique à angle ouvert (GCAO), apparaissant au cours de l'évolution d'une uvéite chronique ou récidivante avec hypertension d'emblée ou secondaire, relève d'une prise en charge proche de celle d'un GCAO. Le traitement médical doit là aussi tenter d'éviter les collyres alpha-adrénergiques et les prostaglandines ; si un recours au traitement chirurgical s'avère nécessaire, il doit être encadré des mêmes mesures péri-opératoires que lors d'une chirurgie de la cataracte. L'utilisation d'anti-métabolites y est recommandée. Le glaucome cortisonique, parfois difficile à distinguer du glaucome secondaire, sera géré de façon similaire, en sachant privilégier l'épargne cortisonique dès que possible.

Cas particulier, mais fréquent, de l'hypertonie et du glaucome secondaires aux synéchies irido-cristalliniennes étendues (séclusion pupillaire), où l'iridotomie au laser YAG, voire l'iridectomie chirurgicale ont leur place, d'autant plus qu'il existe un aspect en iris-tomate. Ces gestes seront aussi à encadrer par les mêmes précautions péri-opératoires.

### ■ Kératopathie en bandelettes (Figure 3)

Complication plus rare, survenant au cours de l'évolution d'uvéites chroniques, en particulier au cours de l'arthrite juvénile, elle nécessite d'être traitée au moyen d'un collyre à l'EDTA en instillations, ou, de façon souvent plus efficace, en

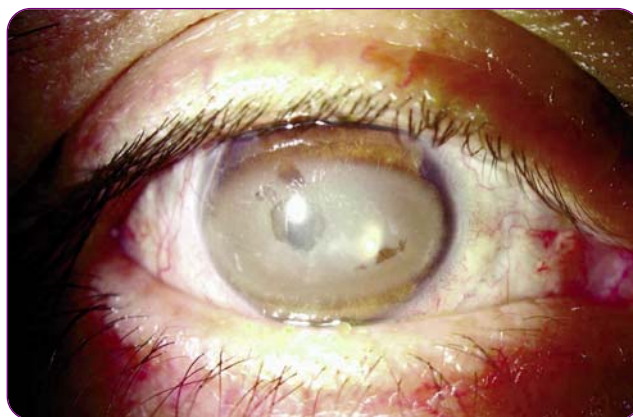


Figure 3 : Kératopathie en bandelettes

application après désépithélialisation manuelle (dissolution quasi instantanée des dépôts calciques). Une récupération de la transparence cornéenne est indispensable à la surveillance des segments antérieur et postérieur.

### ■ Complications postérieures

Les UA, en particulier si leur évolution est chronique ou récidivante, peuvent se compliquer d'extension au segment postérieur (hyalite), d'œdème maculaire cystoïde, de papillite. Ces atteintes sont nettement moins sensibles aux traitements locaux habituels. Leur gestion doit faire discuter, en fonction de l'étiologie et de la gravité, plusieurs options thérapeutiques :

- passage à une corticothérapie générale, à un immunosuppresseur, à un anti-TNF,
- place des injections péri-oculaires de corticoïdes retard (triamcinolone)

### Conclusion

Directement liées au pronostic fonctionnel des UA, leurs complications doivent être connues, surveillées et gérées précocement, parallèlement à la prise en charge étiologique et thérapeutique spécifique de l'uvéite. La cataracte, complication la plus fréquente, possède un encadrement thérapeutique bien codifié.

### RÉFÉRENCES

- Bodaghi B, Cassoux N, Wechsler B, Hannouche D, Fardeau C, Papo T, Huang DL, Piette JC, LeHoang P. Chronic severe uveitis: etiology and visual outcome in 927 patients from a single center. *Medicine (Baltimore)*. 2001 Jul;80(4):263-70.
- Kump LI, Castaneda RA, Androudi SN, Reed GF, Foster CS. Visual outcomes in children with juvenile idiopathic arthritis-associated uveitis. *Ophthalmology*. 2006 Oct;113(10):1874-7.
- Menezes V, Lightman S. The development of complications in patients with chronic anterior uveitis. *Am J Ophthalmol*. 2005 Jun;139(6):988-92.
- Kawaguchi T, Mochizuki M, Miyata K, Miyata N. Phacoemulsification cataract extraction and intraocular lens implantation in patients with uveitis. *J Cataract Refract Surg*. 2007 Feb;33(2):305-9.
- Takahashi T, Ohtani S, Miyata K, Miyata N, Shirato S, Mochizuki M. A clinical evaluation of uveitis-associated secondary glaucoma. *Jpn J Ophthalmol*. 2002 Sep-Oct;46(5):556-62.
- Woreta F, Thorne JE, Jabs DA, Kedhar SR, Dunn JP. Risk factors for ocular complications and poor visual acuity at presentation among patients with uveitis associated with juvenile idiopathic arthritis. *Am J Ophthalmol*. 2007 Apr;143(4):647-655.

# Uvéites antérieures virales : nouveautés diagnostiques et thérapeutiques

VALÉRIE TOUITOU ET BAHRAM BODAGHI

Service d'Ophtalmologie, Hôpital Pitié-Salpêtrière



## Introduction

Ce sont incontestablement les uvéites virales qui ont tenu le devant de la scène des inflammations oculaires touchant le segment antérieur durant ces dernières années. Ainsi, l'utilisation des méthodes de diagnostic moléculaire a permis de compléter le spectre de ces affections en définissant de nouvelles entités, ou en attribuant un rôle potentiel aux agents viraux associés à certaines pathologies comme la cyclite hétérochromique de Fuchs et le syndrome de Posner Schlossman. Des incertitudes persistent quant à la meilleure prise en charge thérapeutique proposée. Les anti-viraux spécifiques s'avèrent rapidement efficaces face au cytomégalovirus alors qu'aucun traitement n'est disponible contre le virus de la rubéole, mis en cause dans la pathogénèse de la cyclite de Fuchs. Il est donc important de revoir notre approche diagnostique devant toute uvéite antérieure récidivante ou chronique dont la présentation serait atypique.

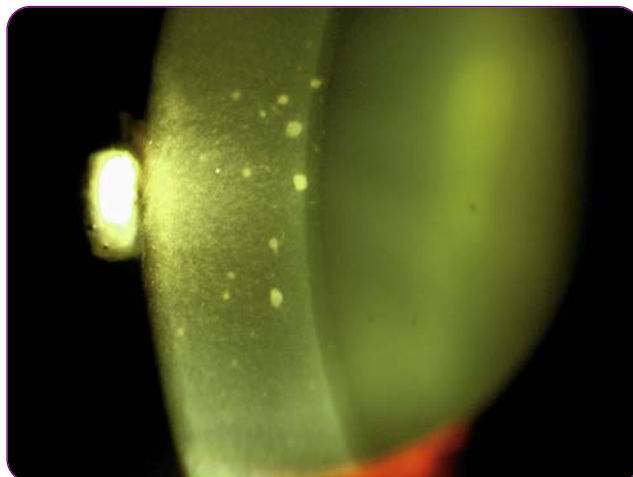
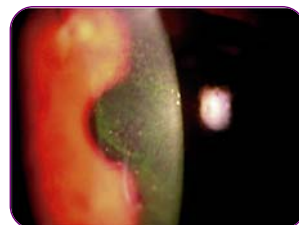
sont bruns chamois dans la forme classique décrite initialement avec une topographie plutôt inférieure (**figure 1**) alors qu'ils sont blancs gris et de topographie centrale (**figure 2**) dans les formes PCR+ de Posner-Schlossman. Un glaucome secondaire à l'inflammation chronique est souvent associée à ces uvéites antérieures à CMV <sup>(2)</sup>. Si ce dernier est généralement résolutif avec le contrôle de l'inflammation intraoculaire et de l'infection virale, il arrive cependant que l'hypertonie évolue pour son propre compte, nécessitant le recours à une intervention filtrante. Les uvéites antérieures chroniques à CMV semblent évoluer favorablement sous traitement antiviral adapté (ganciclovir, valganciclovir) mais les rechutes à l'arrêt du traitement antiviral sont fréquentes.



## Etiologies des uvéites antérieures virales

La cause la plus fréquente et la plus connue d'uvéite antérieure virale est l'atteinte associée aux herpes virus (HSV-1 le plus souvent). Les autres uvéites antérieures à herpes virus, plus rares, sont le fait d'infections à VZV, EBV ou CMV. Longtemps associées aux seules lésions de rétinites chez les patients immunodéprimés, les uvéites antérieures chroniques à CMV constituent une entité nouvellement reconnue susceptible d'entraîner une inflammation du segment antérieur chronique sans lésions rétinienne, chez des patients immunocompétents. Souvent confondues avec des uvéites herpétiques, elles peuvent se manifester par des uvéites antérieures récurrentes, volontiers hypertensives, et parfois accompagnées d'atrophie sectorielle de l'iris <sup>(1)</sup> comme on le voit au cours des uvéites antérieures à HSV, ou encore par une uvéite chronique unilatérale, résistant aux traitements anti-inflammatoires habituels. Deux présentations différentes ont été associées à cette étiologie virale. Les précipités rétrocornéens

**Figure 1 :** Uvéite antérieure à cytomégalovirus (forme classique avec PRC bruns chamois)



**Figure 2 :** Syndrome de Posner-Schlossman associé à une infection cytomégaloïque

Uvéite antérieure à HSV	Uvéite antérieure à CMV
Unilatérale	Unilatérale
PRC granulomateux inférieurs	PRC fins pigmentés diffus ou PRC granulomateux centraux et inférieurs
Atrophie sectorielle de l'iris	Absence d'atrophie ou Atrophie localisée au niveau du liseré pupillaire (1/3 cas)
Hypertonie oculaire fréquente	Hypertonie oculaire systématique
Synéchies postérieures fréquentes mais peu étendues Goniosynéchies absentes	Synéchies postérieures absentes Présence de goniosynéchies
Rétinite virale associée possible mais rare	Rétinite virale associée exceptionnelle

Tableau 1 : Caractéristiques cliniques des uvéites antérieures herpétiques et cytomégaliq



## Nouveautés diagnostiques

Le développement et les progrès des techniques de biologie moléculaires ont permis de mieux définir le large champ des uvéites virales, attribuant ainsi un rôle à des agents viraux des uvéites atypiques de causes inconnues ou supposées auto-immunes, ou mettant en évidence la place émergente de certains virus chez des sujets immunocompétents. Les uvéites antérieures chroniques à CMV, le rôle du virus de la rubéole dans la cyclite hétérochromique de Fuchs<sup>(3)</sup>, ou encore le possible lien entre CMV et Posner-Schlossman<sup>(4)</sup> en sont autant d'exemples.

Les anciennes techniques de diagnostic des uvéites virales reposent sur la détection des titres d'anticorps dans l'humeur aqueuse. Le développement des techniques de PCR a permis la détection rapide de l'ADN viral dans l'humeur aqueuse des patients avec une grande sensibilité.



## Nouveautés thérapeutiques

Les conséquences de l'identification d'une étiologie virale dans l'humeur aqueuse des patients atteints d'uvéite antérieure récidivante ou chronique permet un changement majeur dans la prise en charge thérapeutique de ces patients<sup>(5)</sup>. Une étiologie infectieuse doit en effet être soupçonnée devant toute uvéite atypique, résistant aux traitements anti-inflammatoires conven-

### Traitement initial après confirmation diagnostique

#### Symptomatique

- Collyres hypotonisants
- Acétazolamide souvent nécessaire
- Corticoïdes topiques après couverture de 48h par les antiviraux si étiologie herpétique ou zostérienne
- Pas de corticoïdes si infection à CMV

#### Etiologique

- Valaciclovir : 3g/j ou valganciclovir : 1800 mg/j en 2 prises (attention, indication hors AMM)
- Formes sévères : aciclovir intraveineux : 10 mg/kg/8h ou ganciclovir intraveineux : 60 mg/kg/12h pendant 5-8 j en fonction de la réponse clinique
- Relais par valaciclovir per os à doses décroissantes ou par valganciclovir (1800 mg/j pendant 15j puis 900 mg/j pendant 2 mois)

#### Récidives

##### HSV-VZV

Reprendre le traitement et trouver le seuil minimal d'efficacité sans rechute de l'association antivirale-corticoïdes

##### CMV

- Vérifier la négativité de la PCR dans l'humeur aqueuse
- Traitement antiviral per os nécessaire si PCR positive

#### - Poussée inflammatoire avec hypertonie, PCR négative

- Corticothérapie locale
- Gel ganciclovir
- Hypotonisant locaux et généraux
- Discuter la reprise du traitement antiviral si poussée résistante

Tableau 2 : Conduite à tenir thérapeutique devant une uvéite virale herpétique ou cytomégaliq

tionnels et l'identification de l'agent viral en cause permettra le recours rapide aux traitements antiviraux adaptés, par voie systémique, avant l'utilisation des corticoïdes.

Dans le cadre d'une infection à CMV documentée, le traitement de choix est le ganciclovir ou sa pro-drogue, le valganciclovir (métabolisé en ganciclovir)<sup>(2,6)</sup>, administré par voie systémique. Ce traitement, habituellement administré dans le cas des rétinites à CMV chez l'immunodéprimé, a montré une efficacité, hors AMM, dans le traitement des uvéites antérieures récidivantes ou chroniques chez des patients immunocompétents. Il faut noter qu'il semble exister des réactions d'hypersensibilité croisée entre le ganciclovir et l'aciclovir, dont les structures sont proches. La grossesse est également une contre-indication au traitement par ganciclovir.

La notion de traitement d'entretien à faible dose, dans le cadre de la prévention des récurrences des infections virales à CMV est encore controversée. S'il n'y a actuellement aucun consensus sur la prescription d'un traitement préventif, il semble que ce dernier, à l'image des infections à HSV, soit bénéfique en cas de rechutes fréquentes lors de la première année. ■

## RÉFÉRENCES

1. Markomichelakis NN, Canakis C, Zafirakis P, et al. Cytomegalovirus as a cause of anterior uveitis with sectoral iris atrophy. *Ophthalmology* 2002;109(5):879-82.
2. de Schryver I, Rozenberg F, Cassoux N, et al. Diagnosis and treatment of cytomegalovirus iridocyclitis without retinal necrosis. *Br J Ophthalmol* 2006;90(7):852-5.
3. de Groot-Mijnes JD, de Visser L, Rothova A, et al. Rubella virus is associated with fuchs heterochromic iridocyclitis. *Am J Ophthalmol* 2006;141(1):212-4.
4. Bloch-Michel E, Dussaix E, Sibillat M, et al. [Posner-Schlossmann syndrome. A cytomegalovirus infection?]. *Bull Soc Ophthalmol* 1988;88(1):75-6.
5. Bodaghi B. Uvéites virales. *J Fr Ophtalmol* 2004;27(5):528-37.
6. Mietz H, Aisenbrey S, Ulrich Bartz-Schmidt K, et al. Ganciclovir for the treatment of anterior uveitis. *Graefes Arch Clin Exp Ophthalmol* 2000;238(11):905-9.



## Les uvéites antérieures de l'enfant

CÉLINE TERRADA ET  
GHISLAINE DUCOS DE LAHITTE

Service d'ophtalmologie de l'Hôpital de la Pitié-Salpêtrière  
PARIS

L'incidence annuelle des uvéites pédiatriques est estimée entre 4,3 et 6,9/100000 habitants respectivement en Amérique du Nord et en Europe ; alors qu'elle est estimée chez l'adulte entre 26,6 et 102/100000 habitants.

Malgré cette incidence minime de l'uvéite chez l'enfant, la morbidité est elle très importante, et augmente avec la durée d'évolution de l'uvéite, car les taux de handicap visuel et de complications oculaires sont très importants.

L'uvéite chez l'enfant est un problème majeur, qui va concerner non seulement l'ophtalmologiste, mais aussi le pédiatre et surtout la famille de l'enfant.



### Introduction

L'uvéite est une atteinte primitive de l'uvée, définie par l'iris, les corps ciliaires et la choroïde. La classification la plus couramment utilisée a été établie par le SUN (Standardization of Uveitis Nomenclature)<sup>(1)</sup> en 2005, et elle est basée sur le siège de l'atteinte anatomique initiale. Elle permet ainsi de distinguer les uvéites antérieures (atteinte de l'iris et du corps ciliaire), des uvéites intermédiaires (atteinte du vitré), des uvéites postérieures (atteinte de la rétine et de la choroïde), et des panuvéites (atteinte de tous les compartiments oculaires).

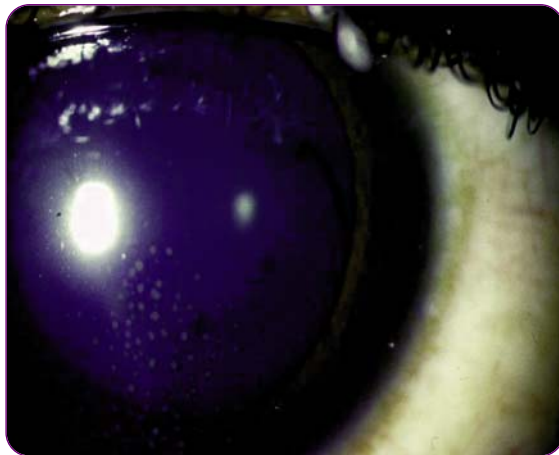


Figure 1 : Uvéite antérieure granulomateuse au cours d'une sarcoïdose, avec des PRC classiques en graisse de mouton

Dans environ 70% des cas, l'uvéite est bilatérale et on différencie en fonction de la durée d'évolution, les uvéites aiguës, qui durent moins de 6 semaines et celles chroniques qui durent au-delà.

Les uvéites antérieures représentent entre 25 et 57% des uvéites pédiatriques totales selon les séries.<sup>(2)</sup>

La première consultation permettra en fonction de l'atteinte anatomique, d'orienter le bilan étiologique et d'éliminer les fausses uvéites. En effet, chez un jeune enfant, il faut se méfier d'une uvéite à pseudo-hypopion, qui peut être le premier signe d'un rétinoblastome infiltrant diffus.



### Examen

La démarche diagnostique et thérapeutique repose avant tout sur l'interrogatoire de l'enfant et de sa famille, mais également sur un examen clinique précis, avec un enfant rassuré qui permettra de préciser les caractéristiques de cette uvéite.

En effet, même si à l'examen à la lampe à fente, l'uvéite semble strictement antérieure, il faudra toujours réaliser un examen détaillé du fond d'œil en recherchant soigneusement des signes d'uvéite intermédiaire, qui peuvent se révéler sous la forme de quelques rares condensations de l'extrême périphérie du vitré, voire de banquise ; ou encore un foyer de rétinocoroïdite toxoplasmique très périphérique.

De plus cet examen oculaire va nous préciser s'il s'agit d'une uvéite granulomateuse ou non (Figure 1), synéchiente ou non, hypertensive ou non. On va également rechercher une atteinte cornéenne associée, qui réaliserait alors un tableau de kérato-uvéite et qui est fortement suspect d'une étiologie herpétique. Cet examen ophtalmoscopique est capital, car il va permettre également d'éliminer les diagnostics différentiels qui peuvent réaliser une fausse uvéite, que sont : le tyndall hémétique (post-traumatique, xanthogranulome juvénile ou autre...), les tumeurs (rétinoblastome), les rétinites pigmentaires (où la

hyalite et l'œdème maculaire peuvent précéder l'apparition des ostéoblastes), les causes iatrogènes (uvéites médicamenteuses à la Rifabutine®), ou encore les endophtalmies.

## Etiologies

Dans les dernières séries publiées, l'étiologie est le plus souvent retrouvée dans les uvéites antérieures, jusqu'à 66%, par opposition aux uvéites intermédiaires qui elles sont le plus souvent idiopathiques (jusqu'à 100%).<sup>(2)</sup>

Les uvéites antérieures peuvent représenter jusqu'à 57% des uvéites pédiatriques.<sup>(2)</sup> L'âge moyen de survenue est d'environ 7 ans et il existe une prédominance féminine avec environ 65% de filles.<sup>(2)</sup> Dans les uvéites intermédiaires, cette majorité s'inverse avec 67% de garçons.<sup>(2)</sup>

On observe depuis les années 60 et surtout dans les pays développés, une nette augmentation de la fréquence des uvéites antérieures, avec en tête celles rencontrées au cours de l'arthrite juvénile idiopathique (AJI), qui constituent 33% de toutes les uvéites.<sup>(2)</sup>

En effet par ordre de fréquence, les différentes étiologies observées chez l'enfant au cours d'une uvéite antérieure vont comprendre :

- Uvéite associée à une arthrite juvénile idiopathique (AJI)
- Uvéite antérieure idiopathique
- Uvéite antérieure associée à un typage HLA B27+
- Kérato-uvéite herpétique
- Uvéite antérieure au cours de la maladie de Behçet
- Cyclite hétérochromique de Fuchs
- Autres : uvéite antérieure dans le cadre d'un TINU syndrome, uvéite antérieure au cours d'une maladie de Kawazaki, uvéite sarcoïdienne, uvéite à VZV,...



### Uvéite associée à une arthrite juvénile idiopathique (AJI)

Le terme d'AJI a été adopté en 1997 par l'International League of Associations of Rheumatologists (ILAR), et il désigne l'ancienne arthrite chronique juvénile. La définition est celle d'une arthrite chronique évoluant depuis plus de 6 semaines, survenant chez un enfant avant l'âge de 16 ans et sans étiologie retrouvée.<sup>(3)</sup> Cette nouvelle classification comprend 7 sous-groupes, parmi lesquels trois d'entre eux contiennent l'uvéite comme critère descriptif. Et c'est dans le groupe des oligoartrites, que l'on trouve le plus grand nombre d'uvéites, de 20 à 30%.<sup>(4)</sup> Cette uvéite est typiquement antérieure chronique,

non granulomateuse et asymptomatique, car l'œil est blanc et non douloureux. Dans environ 5% des cas, l'uvéite précède l'apparition de l'arthrite. Chez les enfants qui sont porteurs d'une AJI, il est indispensable d'instaurer une surveillance ophtalmologique bien codifiée en fonction de l'atteinte articulaire et de s'aider de la photométrie automatisée du tyndall lors de la consultation



### Uvéite antérieure idiopathique

Par définition, le terme d'uvéite antérieure idiopathique désigne l'absence de cause étiologique retrouvée après un bilan exhaustif effectué. Elle est retrouvée chez environ 19% des enfants présentant une uvéite.<sup>(2)</sup>



### Uvéite antérieure associée à un typage HLA B27+

Cette uvéite représente 2% de l'ensemble des uvéites pédiatriques, et l'âge moyen de survenue est de 10 ans, contrairement aux uvéites de l'AJI qui elles surviennent en moyenne à l'âge de 6 ans.<sup>(2)</sup> Cette uvéite qui survient plus souvent chez des garçons, est très proche de la forme observée chez les adultes au cours des spondylarthropathies (SPA). Les poussées oculaires sont le plus souvent unilatérales, parfois à bascule lors des rechutes. Cette uvéite est non granulomateuse aiguë, évoluant sur 2 à 3 semaines et répondant généralement bien au traitement local. Le pronostic à long terme est favorable, même si la cataracte, le glaucome et l'œdème maculaire peuvent compliquer l'uvéite.



### Kérato-uvéite herpétique

Cette uvéite antérieure aiguë et granulomateuse s'associe à une atteinte cornéenne et réalise alors un tableau de kérato-uvéite herpétique. Il n'est pas toujours indispensable de réaliser une ponction de chambre antérieure (PCA), d'autant plus que l'acuité visuelle est bonne et que l'évolution sous traitement est favorable.



### Uvéite antérieure au cours de la maladie de Behçet

L'uvéite antérieure est présente dans 25% des cas ; mais cette étiologie reste rare chez l'enfant. Le tableau clinique est le plus souvent bruyant. L'œil est rouge et douloureux avec une baisse de l'acuité visuelle. L'atteinte est de type non granu-



lomateux, parfois accompagnée d'un hypopion aseptique (6 à 25% des cas). Cette atteinte antérieure conditionne rarement le pronostic par opposition à l'atteinte du segment postérieur qui peut être absente à un stade initial.



#### Cyclite hétérochromique de Fuchs

Il s'agit d'une uvéite antérieure chronique et idiopathique, caractérisée par une hétérochromie irienne. L'inflammation du segment antérieur se caractérise par un tyndall modéré et des précipités rétro-cornéens fins, étoilés disposés sur toute la surface cornéenne.



#### Autres étiologies rares

La sarcoïdose est rare chez l'enfant, et l'atteinte oculaire réalise le plus souvent une uvéite antérieure granulomateuse ; pour ce qui est de l'atteinte systémique, elle épargne le plus souvent les poumons, mais affecte surtout la peau (rash et érythème noueux) et les articulations et le foie.

La maladie de Kawasaki et le TINU syndrome (néphropathie tubulo-interstitielle et uvéite) sont exceptionnellement rencontrées.



## Complications

Kump et al ont démontré une corrélation entre la durée d'évolution de l'uvéite et le taux de complications.<sup>(2)</sup> Les complications rencontrées au cours des uvéites pédiatriques sont nombreuses et elles font tout le pronostic de la maladie.

#### > En rapport avec l'inflammation

La première des complications rencontrées au cours de l'uvéite chez l'enfant, est la survenue d'une cataracte, qui est d'autant plus fréquente que l'uvéite est antérieure. L'AJI est la pathologie

qui est responsable du plus grand nombre de complications au cours de l'uvéite antérieure aiguë, avec surtout la survenue d'une cataracte, d'une kératite en bandelette ou encore d'un glaucome. Enfin un œdème maculaire cystoïde peut survenir en rapport avec l'inflammation intraoculaire chronique. Cet œdème met en jeu le pronostic fonctionnel visuel, par altération des photorécepteurs fovéolaires.

Certains facteurs de risque de mauvais pronostic d'uvéite ont été individualisés chez l'enfant : comme l'âge inférieur à 5 ans, le sexe féminin, la forme oligo-articulaire d'arthrite juvénile idiopathique, des anticorps anti-nucléaires positifs, l'existence d'une rupture chronique de la barrière hémato-rétinienne, une hypotonie ou au contraire une hypertonie mal contrôlée.

#### > En rapport avec l'âge

La première particularité concerne le problème d'information du patient en vue du traitement. L'accord thérapeutique sera parental. Le dépistage et la rééducation d'une amblyopie font partie intégrante du traitement de restauration de la fonction visuelle de ces enfants.

#### > En rapport avec le traitement

Les deux principales complications du traitement sont le retard de croissance et l'immunosuppression iatrogène.



## Conclusion

Les complications oculaires rencontrées dans les uvéites antérieures cumulent celles de l'inflammation oculaire et celles liées à l'âge, en particulier avec le risque d'une amblyopie. La prise en charge de ces enfants nécessite un bilan étiologique précis et orienté en fonction de la sémilogie ophtalmologique. Un traitement adapté pour l'âge, une communication étroite et constante entre les pédiatres et les ophtalmologistes, une écoute attentive et une information appropriée des parents, constituent des règles essentielles pour une prise en charge optimale de l'uvéite. ■

## RÉFÉRENCES

1. Jabs DA, Nussenblatt RB, Rosenbaum JT. Standardization of Uveitis Nomenclature (SUN) Working Group. *Am J Ophthalmol* 2005;140:509-16
2. Kump LI, Cervantes-Castañeda RA, Androudi SN, Foster CS. Analysis of Pediatric uveitis cases at a tertiary referral center. *Ophthalmology* 2005;112:1287-92
3. Petty RE. Classification of childhood arthritis. *Rev Rhum Engl Ed* 1997;64(10 Suppl):1615-1625
4. Levy-Clarke GA, Nussenblatt RB, Smith JA. Management of chronic pediatric uveitis. *Curr Opin Ophthalmol* 2005;16:281-8

PUB  
BIOMEDICS

page

24

# Décollement de rétine chez l'enfant : Particularités et facteurs pronostiques

THIBAUT RODALLEC

Service du Pr Nordmann, CHNO XV-XX, Paris 75012



## Introduction

Le décollement de rétine (DR) chez l'enfant reste une pathologie grave mais heureusement rare. Il représente en moyenne 3 % <sup>(1)</sup> de l'ensemble des DR. La prise en charge demeure délicate et doit tenir compte des particularités anatomiques, cliniques et étiologiques. Les facteurs de mauvais pronostic retrouvés sont l'acuité visuelle initiale faible, l'importance de la prolifération vitréo-rétinienne ainsi que l'atteinte maculaire initiale. Ces facteurs résultent le plus souvent d'un retard diagnostique important.



## Particularités

### ■ Pathologie rare à prédominance masculine

Le pourcentage des DR chez les enfants reste par rapport à l'adulte peu élevé. Il varie entre 1% et 12% selon les auteurs, les biais de recrutement, les limites d'âge d'inclusion des différentes études (**Tableau 1**). Il existe une nette prédominance masculine entre 60% et 80% expliquée par la très grande fréquence des causes traumatiques (**Tableau 2**).

### ■ Particularités anatomiques

Le globe oculaire de l'enfant est plus petit que celui de l'adulte, il subit une

croissance particulièrement importante les 18 premiers mois surtout sur le segment postérieur.

L'attache entre la base du vitré et la rétine est très ferme, il existe aussi une attache entre le cristallin et la hyaloïde antérieure (ligament de Wieger). Par ailleurs le gel vitréen chez l'enfant est solide, translucide sans structure interne. Sa densité est expliquée par la cohésion du complexe acide hyaluronique-collagène. La pars plana à 8 mois mesure approximativement 2 mm, alors que dans le même temps le cristallin est relativement plus volumineux car corrélé à la taille du segment antérieur.

Ces particularités anatomiques nous obligent à respecter certaines précautions lors de la chirurgie.

### ■ Particularités cliniques

Les enfants se plaignent rarement de la baisse de vision entraînant souvent un retard diagnostique important. Ce retard diagnostique est à l'origine de tableaux d'emblée très sévères. Les DR sont généralement totaux dans plus de 50% des cas, la macula est décollée dans plus des deux tiers des cas avec une prolifération vitréo-rétinienne initiale supérieure à un tiers. Ce retard diagnostique est très difficile à mettre en évidence dans les différentes études, il varie de 1 à 3 mois, mais le plus souvent ces chiffres ne reflètent pas la réalité, en raison de la difficulté d'éva-

Auteurs	Nombre d'yeux	Fréquence (%)
Chang (AJO 2005) (2)	152	8
Yokoyama (Eye 2004) (3)	55	3,1
Sarrazin (Am J ophtalmol 2004)	138	5,7
Butler (BJO 2001) (4))	15	1,7
Ouertani (JFO 1994)	48	12,6
Lemrini (JFO 1993)	30	9
Winslow (Int Opt Clin 1978) (1)	179	2,9
Tasman (Trans Am Acad Ophthalmol Oto laryngol)	52	3,2

Tableau 1 : Fréquence des DR pédiatriques parmi les DR généraux

Pourcentage des différentes étiologies représentées

	Traumatisme	Myopie	Cataracte	Autres	Pourcentage de succès anatomique
Winslow (1977)	44%	15%	10,2%	30,8%	80%
Okinami (1987)					70% à 85,8%
Binder (1991)					86%
Scott (1999)					56%
Delage (1993)	34,6%	31%			73,9%
Overtani (1994)	23%	10%	13%	54%	84%
Bourges(2000)	31,2%	9,3%	6,2%	53,3%	45%
Butler (2001)	40%				86,6%
Fivgas(2001)	EXCLUS	34%	34%	32%	
Weinberg(2003)	36%			53%	79%
Wang(2005)	31%	38%	5%	17%	85%
Chang(2005)	32,9%	35,7%	5,9%	25,5%	78,3%
Chen(2006)	23%	23%	6%	49%	80%
Dufay-dupart & Rodallec (2007)	52%	26%	8%	14%	81%

Tableau 2 : Résumé des étiologies des différentes études sur les DR de l'enfant

luation des premiers symptômes chez l'enfant. La fréquence des DR bilatéraux varie de 4% à 26% selon les séries. Les données de la littérature sont résumées dans le tableau 3

### ■ Particularités étiologiques (Tableau 2)

Il existe un nombre important d'étiologies pouvant engendrer chez l'enfant un DR. Il est important de savoir les reconnaître car la prise en charge peut être différente.

- Les traumatismes représentent souvent la première étiologie, de 23% à 61% des cas (Tableau 2). Les traumatismes à globes fermés sont les plus fréquents. La dialyse à l'ora serrata reste la lésion rhégmotogène la plus courante, de 20 à 72% <sup>(1,7)</sup>, elle se localise en temporal inférieur dans la très grande majorité des cas. Le pronostic qu'il soit anatomique ou visuel reste favorable car il répond bien à une chirurgie <sup>(1)</sup> par voie externe (80% de succès anatomique par cryo-

indentation). Il est toujours important de garder à l'esprit les maltraitances et le syndrome des enfants secoués pour savoir les dépister.

Les traumatismes perforants sont variés : ciseaux, couteau, crayon, chute. La particularité des DR survenant au cours de ces traumatismes est la propension à la prolifération vitréo-rétinienne (PVR). Celle-ci reste la source principale des échecs thérapeutiques. Ce type de DR sera traité de préférence par voie interne avec un tamponnement prolongé par silicone. Plusieurs études retrouvent un plus mauvais pronostic dans les DR secondaires à un traumatisme perforant par rapport aux traumatismes non perforants <sup>(6)</sup>.

- Les causes dégénératives, dont la myopie, représentent souvent la deuxième cause entre 15% et 38% des cas. Pour Winslow <sup>(1)</sup>, la lésion rhégmotogène la plus fréquente dans ce contexte est un trou au sein d'une palissade ou un trou isolé. Une des caractéristiques de ce DR est la fréquence de la bilatéralisation.

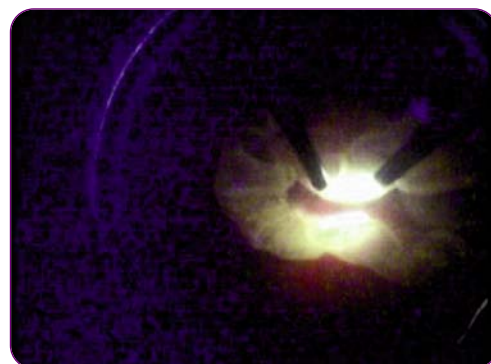


Figure 1 : Décollement de rétine total oeil droit chez une petite fille de 5 ans myope de -11D

Les autres causes, moins nombreuses, sont variées comme le rétinoblastome juvénile, les dégénérescences de la jonction vitréo-rétinienne (maladie de Wagner et maladie de Stickler) et le syndrome de Marfan.

- Les DR de l'aphaque et du pseudo-aphaque représente la 3ème grande cause en fréquence des DR pédiatriques estimée dans les études entre 5 et 34 % des cas <sup>(1,7,9,10)</sup>. La différence notable entre les DR post-chirurgicaux de la cataracte de l'adulte et celle de l'enfant est la longueur de l'intervalle entre la chirurgie initiale et la survenue du DR retrouvée à 7 ans en moyenne chez l'enfant. Or, chez l'adulte, la moitié des DR après la chirurgie de la cataracte survient dans la première année post-opératoire. On retrouve plus fréquemment des lésions visibles dans 75,9 % des cas à type de trou, le plus souvent dans le quadrant nasal supérieur.

- Les anomalies de développement sont dominées par le colobome rétinien, les fossettes colobomateuses et l'hyperplasie du vitré primitif.

- Les DR exsudatifs sont essentiellement représentés par la maladie de Coats (exsudats sous ou intra rétiens, télangiectasies et hémorragies). L'hémangiome capillaire rétinien et l'hémangiome choroïdien diffus rentrent dans le cadre de pathologies générales (maladie de Von Hippel Lindau et syndrome de Sturge-Weber-Krabbe).

Les sclérites postérieures nécessitent la mise en route d'un bilan complet à la recherche d'une étiologie (tuberculose, sarcoidose, Zona, Syphilis...).

- Les DR tractionnels sont dominés par la toxocarose et la vitreorétinopathie exsudative familiale.

C'est ici qu'on retrouve le cas particulier des DR survenant dans le cadre de la rétinopathie des prématurés dont le mécanisme est à la fois exsudatif et tractionnel.

- Les DR tumoraux (rétinoblastome essentiellement) font surtout partie des diagnostics différentiels, il est indispensable de les éliminer car dans bien des cas le pronostic vital est engagé.

### ■ Particularités thérapeutiques

Les repères anatomiques chez l'enfant de moins de 6 ans sont modifiés, imposant le plus souvent pour la vitrectomie une voie d'abord à la pars plana à 2mm. Elle évite la lésion des

procès ciliaires, les lésions rétinienne et la déformation de la cornée lors de la manipulation des instruments. Cependant les rapports anatomiques étroits entre la rétine et le cristallin rendent les manipulations difficiles.

Le décollement postérieur du vitré est toujours plus difficile à réaliser chez l'enfant compte tenu des adhérences plus importantes entre la rétine et la base du vitré.

De plus, le petit volume de fluide intra-vitréen chez l'enfant et la proximité de la rétine par rapport aux sclérotomies facilitent la constitution d'incarcérations vitréo-réiniennes, notamment lors du retrait des instruments. On pourra prévenir cette situation en sortant les instruments avec une légère hypotonie du globe. Quant aux tamponnements internes utilisés chez l'enfant, on aura tendance à utiliser du silicone standard ou lourd en raison de l'impossibilité de positionner les enfants en post-opératoire avec le gaz.

En ce qui concerne l'indentation par cerclage, elle peut occasionner chez l'enfant une limitation de la croissance oculaire et des douleurs importantes.

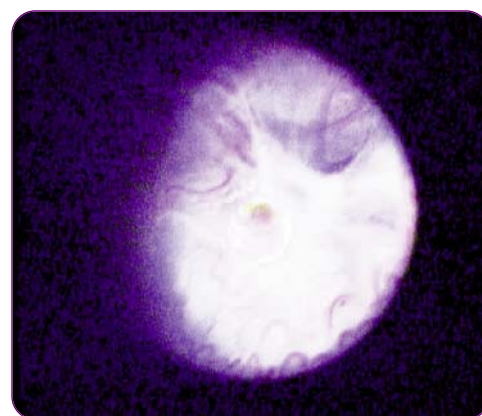


Figure 2 : Macula pucker 3 mois après une cryo-indentation réalisée pour un DR par désinsertion à l'ora post traumatique chez un enfant de 6 ans

Certains auteurs proposent chez les enfants de moins de 6 ans de le sectionner dans les 3 mois suivant l'intervention.

Il ne faut pas méconnaître le syndrome de striction chez un enfant ayant bénéficié d'un cerclage et présentant des douleurs oculaires dans les années qui suivent.

	Nombre d'yeux	Sex ratio	Suivi (mois)	Pourcentage de macula "off"	Pourcentage de PVR ≥ stade C	Pourcentage de patients avec un DR bilatéral	Retard diagnostique moyen en jours
Winslow 1977 (1)	187	73%					>90
Okinami 1987	908	80% à 85,7%				14,6%	
Ferrone 1994	48	60%	23		18%		
Scott 1999 (5)	211		13,9		23%		
Delage 1993 (6)	69	78,2%		70%	29,8%		
Bourges 2000	64				56%	20,7%	90
Butler 2001 (4)	15	60%	14,7				90
Weinberg 2003 (8)	39	79%		74%	31%	26%	
Wang 2005	296	73,7%	51	80%	40%		
Chang 2005 (9)	152	69,9%	48,3	73%	18,4%	4,1%	
DUFAY-DUPAR & RODALLEC (CHNO XV XX 2007)	92	67%	20	62%	62%	12%	40

Tableau 3 : Résumé des différentes études sur le DR de l'enfant



## Les facteurs pronostiques

Weinberg<sup>(8)</sup> rapporte comme éléments péjoratifs l'AV pré-opératoire faible, le décollement maculaire, une PVR grade C, ainsi que le recours à la vitrectomie et l'utilisation de l'huile de silicone. Chang<sup>(9)</sup> retrouve uniquement le décollement maculaire, la PVR et les DR non associés à la myopie.

Notre étude interservices au CHNO des XV-XX entre 2000 et 2005 qui porte sur plus de 9000 chirurgies de DR retrouve seulement 92 yeux chez des enfants âgés de 2 à 16 ans. Nous noterons comme facteurs statistiquement significatifs l'AV pré opératoire, le décollement maculaire et la PVR stade C ou plus (*Tableau 3*). Ces trois facteurs sont le reflet d'un retard diagnostique important.



## Conclusion

Le décollement de rétine chez l'enfant par ses particularités anatomiques, cliniques et étiologiques, demeure complexe. Les progrès de la chirurgie vitréo rétinienne permettent plus souvent un résultat anatomique satisfaisant. Néanmoins, les résultats fonctionnels décevants sont expliqués par la souffrance maculaire corrélée le plus souvent à la longue durée du décollement maculaire. Le pronostic fonctionnel s'améliorera par une prise en charge plus précoce et un meilleur contrôle des facteurs favorisant la prolifération vitréo rétinienne. ■

## RÉFÉRENCES

1. WINSLOW, R. L. AND TASMAN, W. Juvenile rhegmatogenous retinal detachment. *Ophthalmology*, 1978, vol. 85(6), p. 607-18.
2. CHAN, R. T., CHAN, H. H., AND COLLIN, H. B. Morning glory syndrome. *Clin Exp Optom*, 2002, vol. 85(6), p. 383-8.
3. YOKOYAMA, T., KATO, T., MINAMOTO, A., et al. Characteristics and surgical outcomes of paediatric retinal detachment. *Eye*, 2004, vol. 18(9), p. 889-92.
4. BUTLER, T. K., KIEL, A. W., AND ORR, G. M. Anatomical and visual outcome of retinal detachment surgery in children. *Br J Ophthalmol*, 2001, vol. 85(12), p. 1437-9.
5. SCOTT, I. U., FLYNN, H. W., AZEN, S. P., et al. Silicone oil in the repair of pediatric complex retinal detachments: a prospective, observational, multicenter study. *Ophthalmology*, 1999, vol. 106(7), p. 1399-407; discussion 1407-8.
6. DELAGE, S. AND BONNET, M. Microsurgery of retinal detachment in children. *J Fr Ophthalmol*, 1993, vol. 16(5), p. 291-6.
7. FIVGAS, G. D. AND CAPONE, A. Pediatric rhegmatogenous retinal detachment. *Retina*, 2001, vol. 21(2), p. 101-6.
8. WEINBERG, D. V., LYON, A. T., GREENWALD, M. J., et al. Rhegmatogenous retinal detachments in children: risk factors and surgical outcomes. *Ophthalmology*, 2003, vol. 110(9), p. 1708-13.
9. CHANG, P. Y., YANG, C. M., YANG, C. H., et al. Clinical characteristics and surgical outcomes of pediatric rhegmatogenous retinal detachment in Taiwan. *Am J Ophthalmol*, 2005, vol. 139(6), p. 1067-72.
10. CHEN, S. N., JIUNN-FENG, H., AND TE-CHENG, Y. Pediatric rhegmatogenous retinal detachment in taiwan. *Retina*, 2006, vol. 26(4), p. 410-4.

PUB  
OERTLY  
page  
28

PUB

OERTLY

page

29



PUB

TECNIS AMO

page

30

# Bulles de Filtration et Microscopie Confocale *In Vivo*

ANTOINE LABBÉ, PASCALE HAMARD, CHRISTOPHE BAUDOUIN

Service d'Ophtalmologie III,  
Centre Hospitalier National d'Ophtalmologie des Quinze-Vingts, Paris.



## Introduction

La trabéculéctomie puis la sclérectomie profonde sont devenues les méthodes de référence du traitement chirurgical du glaucome [1]. Le développement d'une bulle de filtration, lié au processus de cicatrisation post-opératoire, est un élément majeur de l'efficacité et du devenir de ces deux techniques chirurgicales. Pour cette raison, de nombreux auteurs ont cherché à classer ces bulles puis de corrélérer l'aspect morphologique observé en pratique clinique et leur efficacité en terme de filtration [2-5]. Cependant, ces études morphologiques superficielles ne peuvent qu'appréhender indirectement et imparfaitement les phénomènes histologiques de cicatrisation qui semblent être le point fondamental du fonctionnement et du développement d'une bulle de filtration efficace à long terme. Les changements histologiques des tissus composant la bulle, ne pouvaient jusqu'alors être étudiés *in vivo* en pratique clinique. La microscopie confocale permet d'observer *in vivo* la cornée à la fois dans ses aspects normaux et pathologiques [6]. Appliquée aux bulles de filtration grâce à un microscope confocal de dernière génération (Module Cornéen du HRT II), cette méthode originale permet d'observer directement *in vivo* et de manière non-invasive les processus histologiques à l'origine de la filtration ou de l'échec de filtration [7-10].



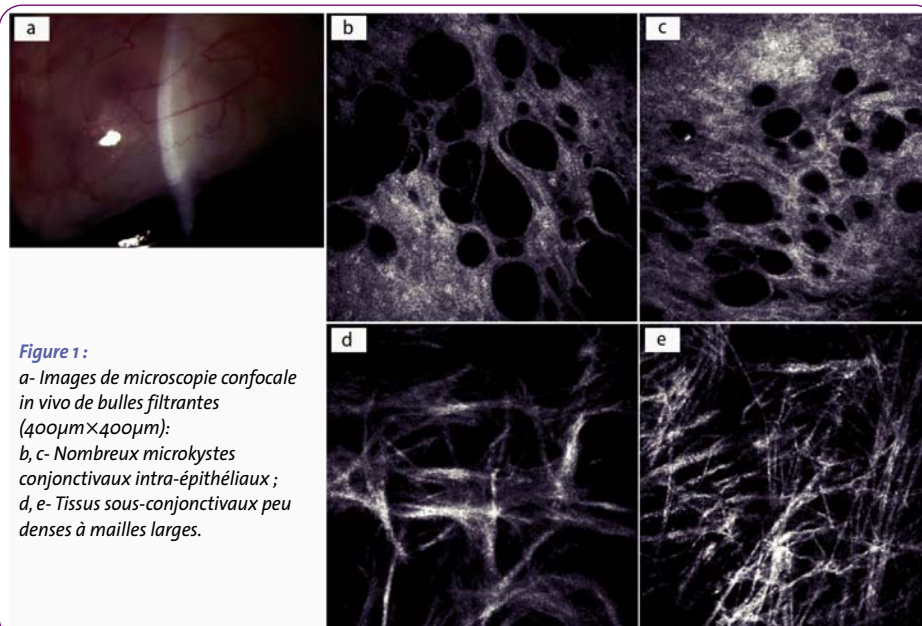
## Le Module cornéen du HRT II

La société Heidelberg Engineering a développé et perfectionné la technologie de microscopie confocale laser scanner pour permettre aujourd'hui l'observation et l'analyse du pôle postérieur de l'œil. Le HRT II ou Heidelberg Retina Tomograph II est devenu une aide précieuse dans le diagnostic et le suivi des patients glaucomateux. Par simple addition du module cornéen, le Rostock Cornea

Module (RCM), développé par l'université de Rostock en Allemagne [11], le HRT II est transformé en un microscope confocal *in vivo*, offrant des images à un niveau cellulaire d'excellente résolution [12].

La cornée, mais aussi des structures périphériques comme la conjonctive ou la sclère, peuvent ainsi être examinées avec un facteur grossissant potentiel de 800 x.

Les images en deux dimensions sont constituées de 384 x 384 pixels couvrant une surface de 400 µm x 400 µm offrant une résolution de 1 µm / pixel approximativement.



**Figure 1 :**  
a- Images de microscopie confocale *in vivo* de bulles filtrantes (400µm×400µm);  
b, c- Nombreux microkystes conjonctivaux intra-épithéliaux;  
d, e- Tissus sous-conjonctivaux peu denses à mailles larges.

Une goutte d'anesthésique topique, type oxybuprocaine 0,4%, ainsi qu'une goutte de gel lacrymal sont instillées dans l'œil à examiner. L'examen dure environ cinq minutes pour chaque œil et n'est pas douloureux pour le patient.

## Les bulles de filtration après chirurgie du glaucome<sup>[8]</sup>

### Les bulles filtrantes

Au sein des bulles filtrantes (*Figure 1a*), les cellules conjonctivales sont bien visualisées et d'aspect normal. Il existe

de nombreux espaces optiquement vides entre les cellules épithéliales correspondant à des microkystes remplis de liquide (*Figure b, c*). Ces microkystes sont particulièrement nombreux en regard du limbe. La taille de ces microkystes est comprise entre 10 et 150  $\mu\text{m}$ .

Les images en profondeur montrent un tissu conjonctif d'aspect lâche à mailles peu serrées, arrangé de manière peu structurée (*Figure 1d, e*). Au sein de ce tissu il existe des espaces optiquement vides entre les mailles.

Pas ou peu de vaisseaux sont retrouvés dans ce tissu. Il n'a pas été mis en évidence de différence structurale particulière entre l'aspect en microscopie

confocale des bulles de filtration après trabéculotomie ou sclérectomie profonde non perforante.

### Les bulles non filtrantes

Pour les bulles non filtrantes, deux types se distinguent, celui des bulles plates (*Figure 2a*) et celui des bulles kystiques encapsulées (*Figure 2b*). Dans les deux sous-groupes, l'épithélium conjonctival et cornéen au limbe est d'aspect normal et bien visualisé.

Pour les bulles plates, au sein de l'épithélium conjonctival recouvrant la bulle, peu ou pas d'espaces vides correspondant aux microkystes intra-conjonctivaux sont retrouvés. Les quelques microkystes présents ne sont pas optiquement vides et contiennent un matériel dense (*Figure 2c, d*).

Concernant les bulles kystiques, il existe quelques microkystes en périphérie de la bulle (*Figure 2e*) et la paroi fibreuse est très bien observée (*Figure 2f*). En profondeur, l'ensemble des bulles non filtrantes présentent un réseau de tissu conjonctif dense à mailles très serrées avec peu de logettes optiquement vides (*Figure 2g*). Il existe au sein de ce tissu de nombreux vaisseaux d'aspect tortueux (*Figure 2h*).

De même que dans le groupe des bulles filtrantes, aucune différence au niveau de l'aspect des bulles n'a été identifiée en fonction de la technique chirurgicale utilisée.

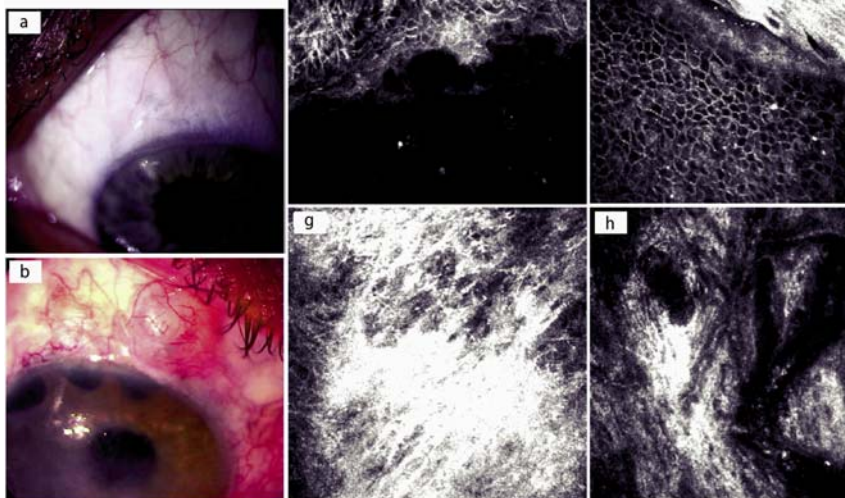
### Les bulles filtrantes avec MMC

Les bulles filtrantes ayant bénéficié de mitomycine C en per-opératoire (*Figure 3a*), présentent au sein d'un épithélium conjonctival normal, de nombreux espaces optiquement vides de petite et de très grande taille (de 10  $\mu\text{m}$  à 300  $\mu\text{m}$ ) (*Figure 3b*).

Ces microkystes sont parfois remplis de nombreux points hyper-réfléctifs de quelques microns, qui peuvent correspondre à des cellules épithéliales

Figure 2 :

a- Bulle plate ;  
b- Bulle kystique encapsulée. Images de microscopie confocale *in vivo* de bulles non filtrantes (400 $\mu\text{m}$ ×400 $\mu\text{m}$ ):  
c, d- Absence de microkystes optiquement vides, présence de quelques microkystes optiquement denses ;  
e- Présence de quelques microkystes en périphérie en périphérie d'une bulle kystique ;  
f- Paroi de bulle kystique dense et épaisse ;  
g- Tissu sous-conjonctival dense et à maille serrée ;  
h- Vaisseaux au sein du tissu sous-conjonctival.



nécrosées ou à des cellules inflammatoires (Figure 3c).

En profondeur, le tissu sous-conjonctival est arrangé de manière très lâche avec des mailles larges et semble peu structuré. Au sein de ce tissu, les logettes optiquement vides sont nombreuses et de grandes tailles (Figure 3d, e). Aucun vaisseau n'est retrouvé au sein de ces bulles.



### Une nouvelle approche

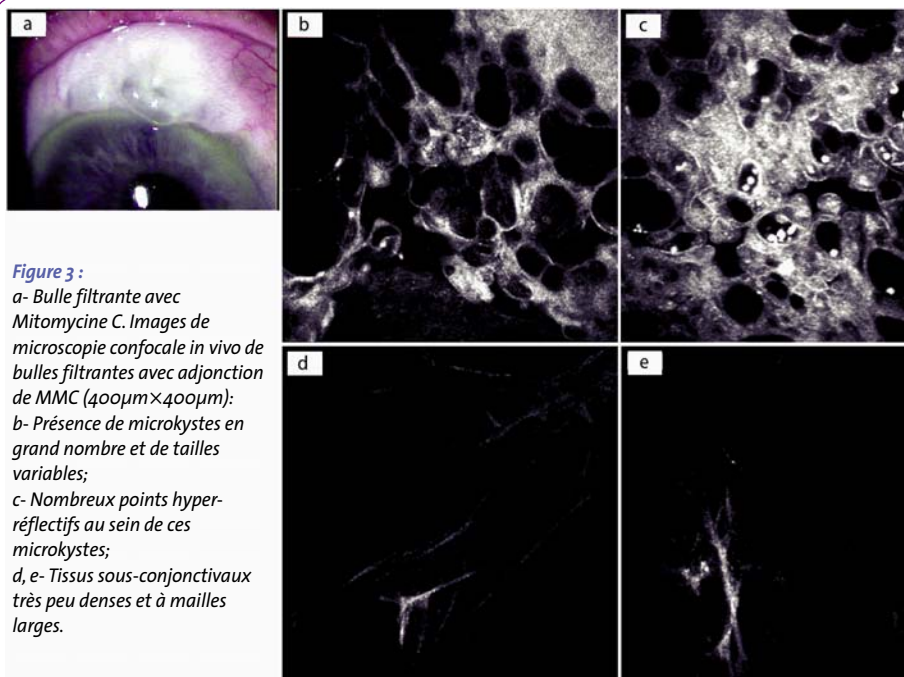
Le succès d'une intervention filtrante dans le cadre du traitement chirurgical du glaucome dépend en grande partie de l'existence d'une bulle de filtration fonctionnelle.

Les modifications tissulaires responsable de cette filtration ne peuvent être analysées qu'indirectement en pratique clinique.

La microscopie confocale permet aujourd'hui l'observation *in vivo* à un niveau quasi histologique de la cornée mais aussi de la conjonctive et des bulles après chirurgie filtrante.

Les bulles dites filtrantes présentent au niveau superficiel un épithélium conjonctival normal avec de nombreux microkystes intra-conjonctivaux, un tissu sous-conjonctival peu dense arrangé de manière anarchique avec des mailles larges [7, 8, 10].

En revanche, les bulles non filtrantes ne présentent pas ou très peu de ces microkystes et le tissu sous-conjonctival est dans ce cas, très dense et à mailles serrées avec parfois des vaisseaux tortueux [7-9]. L'inflammation au sein des tissus composant la bulle a aussi été analysée grâce à cette technique [9].



**Figure 3 :**  
a- Bulle filtrante avec Mitomycine C. Images de microscopie confocale *in vivo* de bulles filtrantes avec adjonction de MMC (400µm×400µm);  
b- Présence de microkystes en grand nombre et de tailles variables;  
c- Nombreux points hyper-réfléctifs au sein de ces microkystes;  
d, e- Tissus sous-conjonctivaux très peu denses et à mailles larges.

La présence et le nombre de microkystes constituent un facteur morphologique, également observé cliniquement, retrouvé dans les études précédentes comme bon marqueur de fonctionnement de la bulle de filtration [2, 3]. De même, la microarchitecture du tissu conjonctif de la paroi de la bulle semble être corrélée au contrôle de la pression intra-oculaire. L'aspect microscopique *in vivo* de tissus peu denses à mailles larges dans une bulle filtrante et celui de tissus denses à mailles très serrées dans une bulle non filtrante s'apparentent aux résultats des études histologiques [13, 14].

Les échecs de la filtration paraissent être dus à un excès de production de matrice extracellulaire [15]. La MMC en inhibant la prolifération cellulaire empêche le phénomène de cicatrisation de la bulle à l'origine de bon nombre d'échecs. L'observation des bulles avec

MMC en microscopie confocale *in vivo* retrouve de nombreux microkystes de taille variable et un tissu conjonctif peu dense et très lâche [7-9].

L'évaluation des bulles de filtration en microscopie confocale *in vivo* confirme les résultats antérieurs d'analyses histologiques *ex vivo* [8-9]. Cette méthode nouvelle permet d'observer directement *in vivo* et de manière non invasive les processus histologiques à l'origine de la filtration ou de l'échec de filtration de ces bulles. Le suivi des phénomènes inflammatoires au sein de ces tissus doit permettre d'adapter au mieux le traitement anti-inflammatoire post-opératoire. Enfin, en étudiant directement sur le patient le processus de cicatrisation de la bulle de filtration et en décelant très tôt un éventuel excès, une thérapeutique pourrait être proposée avec plus de chances d'efficacité.



## Conclusion

L'observation en microscopie confocale *in vivo* offre une méthode nouvelle, à la

fois simple et non invasive, d'évaluation des bulles de filtration après chirurgie du glaucome. L'étude *in vivo* des phénomènes cicatriciels et inflammatoires pendant la période post-opératoire, avec la possibilité de

proposer une thérapeutique, est certainement un élément utile dans le suivi des patients opérés de chirurgie filtrante. ■

## RÉFÉRENCES

1. Hamard P, Lachkar Y. La chirurgie filtrante non perforante: évolution du concept, réalisation, résultats. *J Fr Ophtalmol*, 2002;25:527-536.
2. Vesti E. Filtering blebs: follow-up of trabeculectomy. *Ophthalmic Surg Lasers*, 1993;24:249-255
3. Picht G, Grehn F. Classification of filtering blebs in trabeculectomy: biomicroscopy and functionality. *Curr Opin Ophthalmol*, 1998;9:2-8
4. Shingleton BJ. Management of the failing glaucoma filter. *Surg Rev*, 1996;27:445-451
5. Picht G, Grehn F. Development of the filtering bleb after trabeculectomy. Classification, histopathology, wound healing process. *Ophthalmologie*, 1998;95:W380-W387
6. Jalbert I, Stapleton F, Papas E, Sweeney DF, Coroneo M. In vivo confocal microscopy of the human cornea. *Br J Ophthalmol*, 2003;87:225-236
7. Labbe A, Dupas B, Hamard P, Baudouin C. An evaluation of blebs after filtering surgery with the in vivo confocal microscope. *J Fr Ophtalmol* 2004;27:1083-9.
8. Labbe A, Dupas B, Hamard P, Baudouin C. In vivo confocal microscopy study of blebs after filtering surgery. *Ophthalmology* 2005;112:1979-86.
9. Messmer EM, Zapp DM, Mackert MJ, Thiel M, Kampik A. In vivo confocal microscopy of filtering blebs after trabeculectomy. *Arch Ophthalmol*, 2006;124:1095-1103.
10. Guthoff R, Klink T, Schlunck G, Grehn F. In vivo confocal microscopy of failing and functioning filtering blebs. Results and clinical correlations. *J Glaucoma* 2006;15:552-8.
11. Stave J, Zinser G, Grummer G, Guthoff R. Modified Heidelberg retinal tomography HRT. Initial results of in vivo presentation of corneal structures. *Ophthalmologie* 2002;99:276-80.
12. Leduc C, Dupas B, Ott-Benoist AC, Baudouin C. Advantages of the in vivo HRT2 corneal confocal microscope for investigation of the ocular surface epithelia. *J Fr Ophtalmol* 2004;27:978-86.
13. Addicks EM, Quigley HA, Green R, Robin AL. Histological characteristics of filtering blebs in glaucomatous eyes. *Arch Ophthalmol*, 1983;101:795-798
14. Powers TP, Stewart WC, Stroman GA. Ultrastructural features of filtration blebs with different clinical appearances. *Ophthalmic Surg Lasers*, 1996;27:790-794.
15. Sacu S, Rainer G, Findl O, Georgopoulos M, Vass C. Correlation between the early morphological appearance of filtering blebs and outcome of trabeculectomy with mitomycin C. *J Glaucoma*, 2003;12:430-435.

## RENCONTRES . . .

### Connaissez-vous Optrex ?

Les Laboratoires ophtalmologiques Optrex, entité des Laboratoires Pierre Fabre, spécialisés depuis plus de 50 ans dans le domaine de l'ophtalmologie proposent :



- pour préserver sa vue du stress oxydatif : Nutri-Optrex®, complément alimentaire anti-âge aux propriétés anti-radicalaire et anti-oxydante.
- en cas de maladie d'origine allergique, Alloptrex® : collyre en solution à base de cromoglycate de sodium à 2%.
- si les yeux sont irrités, secs ou fatigués : Dos'Optrex®, unidoses pour lavage oculaire ou Optrex® solution pour lavage oculaire, afin de soulager et maintenir ses yeux en bonne santé.

D'après un communiqué de presse de Pierre Fabre Santé-Optrex

### Synergie Universités et PME : le projet MEDOC atteint ses objectifs

Le projet MEDOC débuté en 2003, s'est achevé en août 2006. Son objectif était le développement d'une station laser femtoseconde modulable destinée aux applications chirurgicales et en premier lieu ophtalmologiques, financé à hauteur de 678 K Euros.

Ce projet regroupait 5 acteurs principaux, sélectionnés pour leur expertise respective, dont les Universités de Bordeaux 1 et 2 et la Société Moria.

Il a atteint ses objectifs :

- Développer un prototype de laser femtoseconde pour réaliser les découpes cornéennes.
- Optimiser ce prototype pour d'autres applications en ophtalmologie dont la greffe de cornée avec des découpes complexes.
- Servir de prototype pour évoluer vers des applications spécifiquement chirurgicales et multi disciplinaires.
- Servir de démonstrateur pour le diplôme DIU de laser et médecine créé à Bordeaux.

La réalisation de ce projet est un bel exemple de collaboration entre PME et Université créant une conjonction fertile associant la recherche appliquée, le médical, le commercial et l'enseignement.

D'après un communiqué de presse de Moria

PUB

XALATAN

page

35

# Comment optimiser la gestion de la prise des rendez-vous

JEAN MARC DELESSAL

## > Du nouveau dans les agendas

Soucieux d'aller toujours plus vite, tout en conservant leur efficacité et leur qualité de soins, les membres du corps médical, peuvent se réjouir, grâce à la dernière technologie de l'internet de pouvoir trouver un allié, avec les agendas nouvelle génération.

Certes nos bons vieux agendas papiers sont fidèles depuis bien longtemps, ils nous ont été très utiles mais quelque fois un peu trop « brouillon ».

Les agendas informatisés première génération, ont souvent donné beaucoup de tracas et de travail.

Ils s'essouffent et ne peuvent plus suivre l'évolution constante ni le rythme dans lequel le progrès nous entraîne. Heureusement, la relève est assurée, avec les nouveaux agendas intelligents, simples et souples d'utilisation.

Pour certains, sans installation de logiciel ni mise à jour puisque via INTERNET, ils permettent une sécurité au niveau des données, sans sauvegarde fastidieuse.

lundi 19 mars 2007	mercredi 21 mars 2007	jeudi 22 mars 2007
07:00 Pouet L.	07:00 Jones N.	07:00 Proust M.
07:30 Consultation	07:30	07:30
08:00 Lundegaard J.	08:00 Martin G.	08:00 Papouille M.
08:30	08:30 camps C.	08:30 Martin G.
09:00 Pion T.	09:00 Calbuth R.	09:00 Consultation
09:30 Loule P.	09:30 G. faucon L.	09:30 Lundegaard J.
10:00 Hochon P.	10:00 Pouet L.	10:00 Mme paul H.
10:30 Aiarue J.	10:30 Consultation	10:30
11:00 Esteve T.	11:00 martinez P.	11:00 Calméro P.
11:30 Daho E.	11:30 Biaies C.	11:30 Papouille M.
12:00 Consultation	12:00	12:00 Martin G.
12:30 DUTEIL Y.	12:30 Sobchak W.	12:30 Goldorak G.
13:00 Mme UPON J.	13:00 S-Tev T.	13:00 Sobchak W.
13:30	13:30 Ramazotti E.	13:30 Lundegaard S.
14:00 HADJIKRIKORIAN J.	14:00 Goldorak G.	14:00 Consultation
14:30	14:30 Sergent G.	14:30 Kerabatsos D.
15:00 Hochon P.	15:00 Consultation	15:00
15:30 Consultation	15:30	15:30
16:00 Lundegaard S.	16:00 S-Tev T.	16:00 Esteve T.
16:30 Aiarue J.	16:30 Mme Pardon L.	16:30
17:00 Karamasov S.	17:00 Favier S.	17:00 Kerabatsos D.
17:30 Kerabatsos D.	17:30 Sergent G.	17:30 Papouille M.
18:00 Ramazotti E.	18:00	18:00 Consultation
18:30 Papouille M.	18:30 Loule P.	18:30 Ramazotti E.
19:00	19:00	19:00 Consultation

Accessible de partout et de n'importe quel ordinateur connecté à INTERNET, ils donnent une certaine liberté de mouvements, et n'oblige pas à être « attaché » à un PC unique.

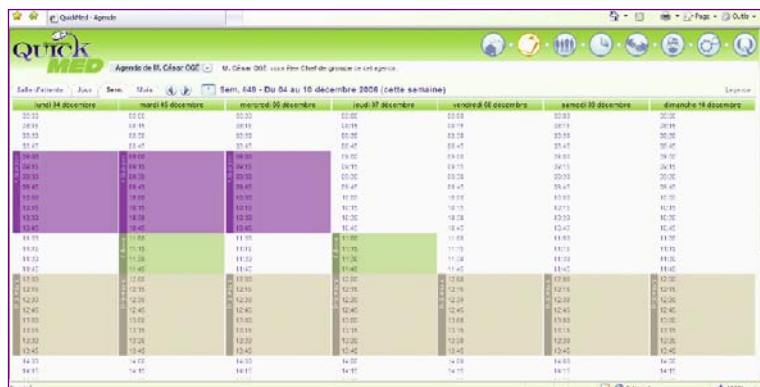
**Leur but :** faciliter la prise de rendez-vous.

En effet une étude récente montre qu'un professionnel de la santé a environ 10% d'annulation de rendez-vous non annoncés.

L'un d'entr'eux, en plus de la planification et la gestion de plusieurs agendas au sein d'un même cabinet, sait se partager en ligne avec un ou plusieurs confrères. Il permet aussi de relancer les patients par mail, ou téléphone : ils peuvent ainsi confirmer, ou annuler, de manière simple et automatique.

Nom	Nom marital	Né(e) le	Téléphone	Action
M. Fabien DAUMEN	(non renseigné)	26/02/1969	0685536003	[icon]
Mlle chou GUÉNOU	(non renseigné)	20/03/1977	05214584560	[icon]
M. Elvis PRESLEY	(non renseigné)	01/01/1212	(non renseigné)	[icon]
Mlle Fam TEST FEMME	(non renseigné)	01/01/1980	(non renseigné)	[icon]
M. Hominis TEST HOMME	(non renseigné)	01/01/1970	(non renseigné)	[icon]





Ce sont des outils intuitifs, facile d'utilisation, attractifs et rapides. Ils sont indispensables pour les médecins et pour les secrétaires déjà très sollicités par d'autres tâches.

En conclusion, cette nouvelle génération d'agenda s'adresse à tout les professionnels du secteur médical ayant besoin d'un outil de planification, simple performant, nomade et complètement partageable.

Ils ont tous certaines qualités, pourtant, l'un d'entre eux sort du lot car en plus d'être, lui aussi doué, il est encore plus

réactif que ses petits frères en s'attaquant au pointilleux problème des DMP (dossiers médicaux personnels). Il n'a bien évidemment pas la prétention de vouloir trouver une solution miracle à la place du Gouvernement et de la Sécurité Sociale (DMP Dousteblazien). Sa volonté est simplement, d'aider les praticiens dans leurs soucis de vouloir échanger, le plus rapidement possible, des informations relatives aux pathologies, afin d'assurer la continuité des soins et de pouvoir déterminer la meilleure prise en charge sanitaire possible dans l'intérêt du patient, en

leur donnant la possibilité de partager, en partie, les dossiers médicaux, à travers leurs agendas.

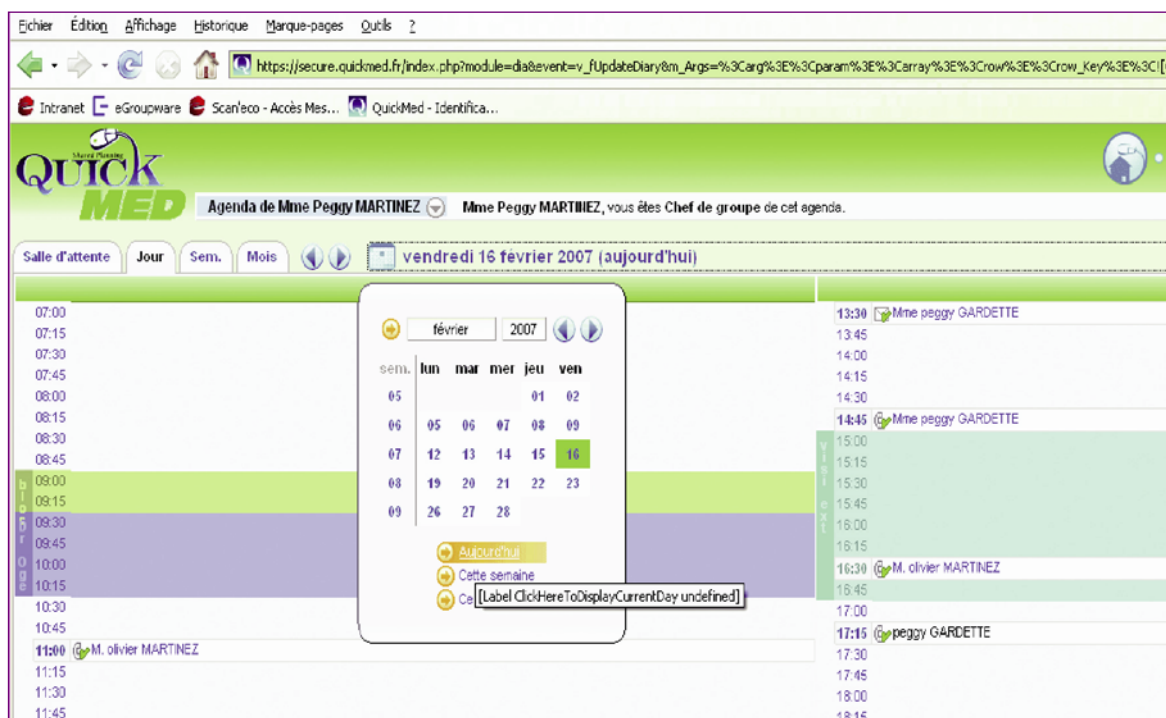
Il est évident que, sans l'accord préalable du patient, le secret médical sera respecté, en rapport à l'article L.1110-4 du code de la santé publique, qui stipule que « toute personne prise en charge, par un professionnel, un établissement, un réseau de santé ou tout autre organisme participant à la prévention et au soins, a droit au respect de sa vie privée et du secret des informations la concernant. »

L'un d'eux,  ce surdoué des agendas informatiques, a été créé par Scan'eco.

Certains confrères s'y sont déjà intéressés, ainsi que pour l'archivage numérique de leurs dossiers.

L'ordre des médecins a donné son aval pour l'utilisation de ce type d'agenda informatisé au sein d'un cabinet médical, sans enfreindre le secret professionnel.

Pour toutes informations complémentaires, le site [www.quickmed.fr](http://www.quickmed.fr). ■



PUB

CONTACTO ALCON

page

38

# Le « CLARE »

KATHERINE VIS CHOUKROUN

Roquebrune Cap Martin

« CLARE » = Contact Lens-induced Acute Red Eye ou Œil rouge aigu sous lentilles de contact.

Cette entité clinique fait partie des complications inflammatoires liées au port des lentilles de contact, plus particulièrement au port nocturne de lentilles en matériau hydrogel.

Bien qu'elle soit moins fréquente depuis l'utilisation des silicones hydrogels, on ne peut pas dire qu'elle ait disparu.

C'est une réaction oculaire inflammatoire aiguë survenant au réveil.

Le diagnostic doit être fait rapidement afin d'éliminer la kératite microbienne.

La prévention reste une notion essentielle.



## Etude clinique

Classiquement, c'est un patient qui se lève le matin avec un œil rouge et douloureux. C'est un porteur de lentilles de contact qui fait du port prolongé avec ses lentilles, qu'elles soient prévues ou non pour le port nocturne.

## ■ Interrogatoire

Il est très important et recherche les facteurs de risque :

- > Type de lentille : matériau et paramètres.
- > Mode d'entretien prescrit et surtout réellement effectué.
- > Modalités de port +++

Rechercher le port nocturne. Combien de patients en les questionnant bien, avouent dormir avec leurs lentilles tout en sachant que ceci n'était pas autorisé!

- > Antécédents d'épisodes semblables?
- > Rougeur oculaire en fin de journée?

## > Mode de vie :

- tabac ++
- affections ORL ++
- allergies
- état général
- traitements généraux
- pratique de sport en piscine ou en eau douce.

## ■ Examen clinique

C'est une affection **unilatérale** : dans 1/3 des cas, le patient est réveillé par la **douleur**.

Les manifestations cliniques sont multiples et l'inflammation peut être modérée : (Figure 2)

- > **Hyperhémie** limbique.
- > Larmolement.
- > Inconfort.
- > Œdème palpébral modéré.
- > Pas de trouble visuel.
- > Cornée intacte.
- > Pas de réaction inflammatoire de chambre antérieure.

Le tableau peut être plus sévère : (Figure 3)

- > Hyperhémie conjonctivale bulbaire diffuse.
- > Larmolement important.
- > Douleur.
- > Œdème palpébral important.
- > Légère baisse d'acuité visuelle en cas d'atteinte cornéenne centrale.
- > **Infiltrats cornéens** : situés dans le stroma antérieur, réguliers, petits et périphériques près des vaisseaux limbiques ou plus larges en moyenne périphérie le plus souvent sans atteinte

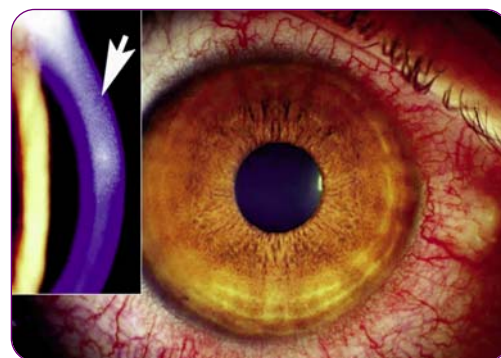


Figure 1 : Le CLARE

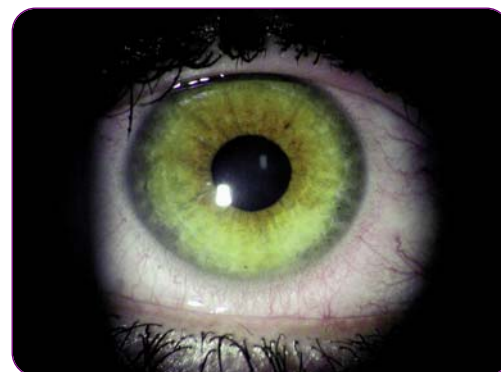

Figure 2 : CLARE modéré

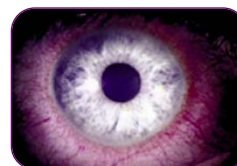

Figure 3 :  
Clare sévère



Figure 4 : CLARE avec infiltrat

épithéliale. (Figure 4)

- > Photophobie en cas de réaction en chambre antérieure (rarement

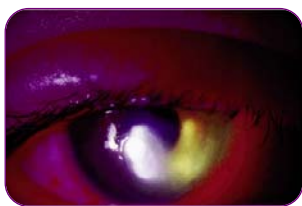

Figure 5 : keratite microbienne

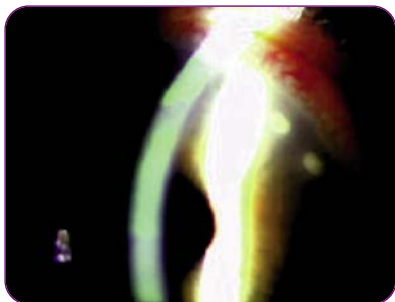


Figure 6 : CLPU

hypopion).

### ■ Evolution

Elle est le plus souvent favorable à l'arrêt du port des lentilles, mais les récives sont fréquentes.

Il peut subsister une cicatrice blanchâtre asymptomatique en périphérie cornéenne (importante à reconnaître lors des consultations de suivi de nos patients)

Il faut soupçonner une complication en cas d'effraction de l'épithélium cornéen au niveau de l'infiltrat

## Diagnostic biologique

> Pas de prélèvement dans les ulcères périphériques.

> Prélèvement, culture et antibiogramme si l'ulcère est :

- sur l'axe visuel,
- s'il fait plus de 2 mm
- ou s'il est récalcitrant.

On retrouve plus volontiers des bactéries gram - lors des complications infectieuses.

> Culture de la solution d'entretien et des étuis.



## Diagnostic différentiel

> Chez le porteur de lentilles :

• **La kératite microbienne** : même symptomatologie d'œil rouge aigu. Il existe des sécrétions muco purulentes.

La lésion cornéenne est irrégulière, profonde avec quelques infiltrats satellites et effraction épithéliale.

L'évolution est fulgurante en 24 heures. On retrouve des germes gram+ (staphylocoque et streptocoque) ou gram- (pseudomonas, haemophilus, serratia, nesseria).

Il est très important de faire un prélèvement immédiatement et de démarrer un traitement intensif avant même les résultats biologiques.

(Figure 5)

• **L'ulcère périphérique lié au port de lentilles (CLPU)** : hyperhémie localisée avec infiltrat stérile en périphérie ou moyenne périphérie associé à un défaut épithélial plus ou moins important. (Figure 6)

> Le diagnostic se pose aussi devant les kératites qui ne se retrouvent pas forcément chez les porteurs de lentilles.

• **La kératite marginale à staphylocoque** : on retrouve l'œil rouge mais les infiltrats sont sur la ½ inférieure de la cornée. Il est important de

chercher une blépharite.

• **La kératite de Thygeson** : infiltrat central sans rougeur limbique d'origine vraisemblablement virale.

• **La kératite à adénovirus** : vasodilatation uni ou bilatérale, KPS. Rechercher une adénopathie pré-tragienne et une notion de contact. Les infiltrats surviennent plus tardivement et peuvent persister des mois à quelques années.

• **La kératite herpétique** : Rougeur, douleur, KPS et infiltrats. Rechercher des vésicules palpébrales et des dendrites. On note une adénopathie pré-tragienne et une diminution de la sensibilité cornéenne. On peut retrouver des antécédents d'infection herpétique.

• **La conjonctivite à inclusions** : conjonctivite folliculaire et papillaire. Kératite différée avec œdème limbique et infiltrat jaunâtre supérieur. Il faut rechercher une pathologie génito urinaire associée. (Tableau 1)



## Pathogénie

Le « CLARE » est le résultat d'une réaction immunitaire due aux toxines libérées par les bactéries gram -, présentes dans les débris cellulaires accumulés sous la lentille lors de la

	Hyperhémie conjonctivale	Infiltrats cornéens	Ganglion pré tragien	Tyndall	Etiologie
CLARE	périlimbique	périphériques	-	- / +	inflammatoire
Kératite microbienne	diffuse	Périphériques ou centraux	-	+	bactérienne fongique
Kératite marginale	périlimbique	périphériques	-	-	inflammatoire
Kératite de Thygeson	0	centraux	-	-	virale
Kératite à Adénovirus	diffuse	centraux	+	-	virale
Kératite herpétique	diffuse	centraux	+	- / +	virale
Conjonctivite à inclusions	diffuse	périphériques	-	-	Chlamydiae

Tableau 1 : diagnostic différentiel du CLARE

fermeture palpébrale.

La lentille est recouverte d'un biofilm riche en mucine, milieu idéal au développement d'éléments pathogènes. Normalement, le lysozyme et la barrière épithéliale évitent l'entrée des germes. La réponse immunitaire est très forte. L'infiltrat est une réponse typique du « CLARE » et correspond à un afflux de leucocytes depuis les vaisseaux limniques dilatés vers la périphérie cornéenne.

## Traitement

> **Stopper le port des lentilles +++ et ce jusqu'à complète résolution des signes cliniques.**

> Collyres mouillants ou substituts de larmes en gel sans conservateur.

> Compresses fraîches en phase aiguë. Si l'inflammation est importante, si l'épithélium est atteint ou si l'état s'aggrave :

> Antibiothérapie (privilégier les fluoroquinolones 4 fois par jour).

> Éviter les corticoïdes.

> Une goutte d'homatropine s'il y a un Tyndall de CA.

La surveillance est capitale jusqu'à ré-épithélialisation complète.

Avoir toujours à l'esprit le risque de kératite microbienne et adapter la surveillance en fonction

Prévenir le patient de la possibilité de récidives et donc lui recommander de déposer les lentilles au moindre problème.

## ■ Avertissements concernant le port ultérieur de lentilles

Le Clare est une pathologie du patient négligeant et non compliant. Il faut donc « leur faire peur », et leur donner des instructions volontairement très restrictives, sachant qu'il y a beaucoup de risque qu'ils ne les suivent que partiellement.

> **Déconseiller fortement voire interdire le port continu à ces patients, même avec des matériaux silicones hydrogels.**

> Interdire le port continu en cas d'affection ORL ou de maladie générale.

> Interdire le port de lentille en piscine.

> **Respecter scrupuleusement les modalités** de port, d'entretien et de renouvellement des lentilles. Insister sur les conseils d'hygiène

> Réadapter en matériau différent et privilégier les silicones hydrogels pour le port continu. Il faut éviter une

adaptation serrée.

## Conclusion

Le « CLARE » est une manifestation relativement fréquente lors des consultations d'urgence en contactologie. La symptomatologie bruyante affole le patient et fait prendre conscience des contraintes obligatoires du port prolongé.

A nous de cibler nos patients avant de leur autoriser ce type de port et de détecter les mauvais candidats.

**Un antécédent de «CLARE» multiplie par 7 le risque d'événement récurrent inflammatoire.**

Le questionnaire des patients est d'une importance capitale et les conseils pour une meilleure observance de l'entretien des lentilles également.

Il faut persévérer dans l'information des patients et garder l'espoir qu'un jour, avec l'aide des nouveaux matériaux et de l'évolution des solutions d'entretien, nos efforts seront récompensés et nous verrons de moins en moins de complications chez nos patients porteurs de lentilles de contact. ■

## RÉFÉRENCES

1. Sankaridurg PR, Willcox MD, Sharma S, Gopinathan U, Janakiraman D, Hickson S, Vuppala N, Sweeney DF, Rao GN, Holden BA. *Haemophilus influenzae* adherent to contact lenses associated with production of acute ocular inflammation. *J Clin Microbiol* 1996;34:2426-243
2. Sankaridurg PR, Vuppala N, Sreedharan A, Vadlamudi J, Rao GN. Gram negative bacteria and contact lens induced acute red eye. *Indian J Ophthalmol* 1996;44:29-32.
3. Holden BA, La HD, Grant T, Newton-Howes J, Baleriola-Lucas C, Willcox MD, Sweeney DF. Gram-negative bacteria can induce contact lens related acute red eye (CLARE) responses. *CLAO J* 1996;22:47-52.
4. Stapleton F, Lakshmi KR, Kumar S, Sweeney DF, Rao GN, Holden BA. Overnight corneal swelling in symptomatic and asymptomatic contact lens wearers. *CLAO J* 1998;24:169-174.
5. Dumbleton K. Adverse events with silicone hydrogel continuous wear. *Cont Lens Anterior Eye* 2002;25:137-146.
6. Sweeney DF, Jalbert I, Covey M, et al. Clinical characterization of corneal infiltrative events observed with soft contact lens wear. *Cornea* 2003; 22:435-42.
7. McNally JJ, Chalmers RL, McKenney CD, Robirds S. Risk factors for corneal infiltrative events with 30-night continuous wear of silicone hydrogel lenses. *Eye Contact Lens* 2003;29:S153-S156
8. Aasuri MK, Venkata N, Kumar VM. Differential diagnosis of microbial keratitis and contact lens-induced peripheral ulcer. *Eye Contact Lens* 2003; 29 (1 Suppl):S60-2.
9. Sweeney DF. *Silicone hydrogels. Continuous wear contact lenses*. 2nd ed. Oxford: Butterworth-Heinemann, 2004
10. Morgan PB, Efron N, Brennan NA, Hill EA, Raynor MK, and Tullo AB. Risk Factors for the Development of Corneal Infiltrative Events Associated with Contact Lens Wear. *Invest. Ophthalmol. Vis. Sci.*, September 1, 2005; 46(9): 3136-3143
11. Efron N, Morgan PB. Can subtypes of contact lens-associated corneal infiltrative events be clinically differentiated? *Cornea* 2006;25:540-544.

# Syndrome toxique du segment antérieur

PATRICE VO TAN

Paris

**L**e syndrome toxique du segment antérieur ou STSA (en anglais TASS : Toxic Anterior Segment Syndrom) est une réaction inflammatoire aiguë stérile localisée dans le segment antérieur, faisant suite à une chirurgie de cataracte ou à tout autre chirurgie du segment antérieur, disparaissant sous corticoïdes locaux. Il est secondaire à l'introduction d'une substance toxique dans l'œil pendant la chirurgie. Il peut être confondu avec une endophtalmie.

De nombreux cas ont été rapportés depuis quelques années, certains conduisant à une atrophie irienne, un glaucome, voire une opacité cornéenne nécessitant une greffe de cornée.



## Présentation clinique

Ce syndrome peut être confondu avec une endophtalmie post opératoire et certains signes doivent faire suspecter une origine toxique :

- début brutal 12 à 24 heures après la chirurgie, une endophtalmie débutant plutôt 3 à 7 jours après, en dehors des cas d'endophtalmie suraiguë ; certains cas plus tardifs ont été décrits, mais restent rares ; chez les patients opérés sous anesthésie topique, la vision reste bonne durant les premières heures post opératoires, puis les signes apparaissent :

- inflammation limitée au segment antérieur, l'endophtalmie intéressant souvent le segment postérieur : Tyndall important (cell et flare), fibrine dans l'aire pupillaire

- apparition par petits groupes, les endophtalmies étant le plus souvent isolées

- prélèvements directs et culture négatifs (certaines endophtalmies peuvent être stériles, ce sont les autres signes associés qui orienteront le diagnostic)

- œdème cornéen allant du limbe au limbe avec inflammation sévère (hypopion possible), flou visuel, absence de douleur, ou douleurs peu importantes (suspecter un STSA quand une chirurgie s'est déroulée normalement avec une réaction inflammatoire post opératoire plus importante que prévue, notamment au premier jour post opératoire)

- pression oculaire initialement basse, mais pouvant s'élever secondairement

- disparition des signes inflammatoires sous corticoïdes locaux et si nécessaire généraux.

## Signes évocateurs de STSA

- début des symptômes 12 à 24 heures après chirurgie
- inflammation limitée au segment antérieur
- apparition par groupes de cas
- prélèvement négatifs
- œdème de cornée, inflammation sévère, vision floue ; peu ou pas de douleurs
- PIO initialement basse
- inflammation disparaissant sous corticoïdes seuls



## Causes

Les causes du STSA sont multiples et les éléments incriminés peuvent être divisés entre :

- des substances extra oculaires entrant par inadvertance dans l'œil pendant ou après la chirurgie : agent antiseptique, talc des gants, pommade ophtalmique (pénétration favorisée par un pansement trop compressif), antibiotique

- des produits introduits dans la chambre antérieure faisant partie de la procédure chirurgicale : anesthésique intra-camérulaire, conservateur, préparation intra oculaire mal dosée, mitomycinC, antibiotique mal dosé



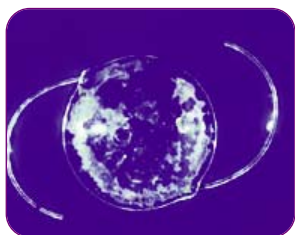


Figure 1 : Implant en silicone explanté suite à un STSA (source : Liliana Werner)

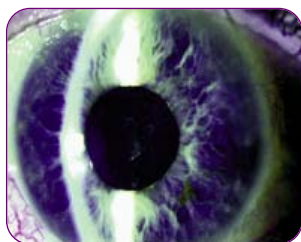

Figure 2 : Fibrine dans l'aire pupillaire à J1 post opératoire (source : Simon Holland)

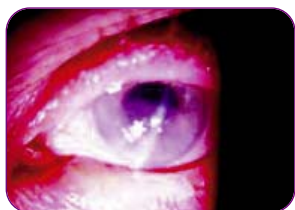

Figure 3 : Œdème de cornée diffus de limbe à limbe (source Jeffrey Sher, Wesley Nash)

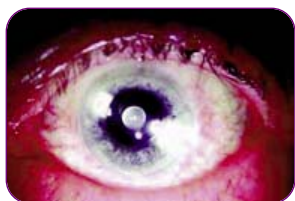

Figure 4 : Bulle huileuse dans la chambre antérieure (source Jeffrey Sher, Wesley Nash)

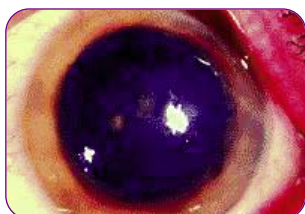


Figure 5 : Œdème de cornée aigu (source James Gill)

injecté dans la chambre antérieure, implant (toxic lens syndrome secondaire à un problème de stérilisation ou à des résidus de composants utilisés pour le polissage), canule restérilisable

- des agents irritants se déposant à la surface des instruments résultant d'une mauvaise procédure de nettoyage et/ou de stérilisation : débris de produit visco-élastique dénaturé, débris de cortex cristallinien, détergent, agent enzymatique, endotoxine thermostable (résistante à l'autoclave) résultant de la prolifération de BG négatifs dans les bacs à ultrasons, dégradation métallique lors de stérilisation par gaz, impuretés gazeuses des autoclaves.

## Principes du traitement

En cas doute diagnostique avec une endophtalmie, on devra traiter le tableau comme tel.

Le traitement d'un STSA repose en première intention sur l'instillation locale de corticoïde (prednisolone ou dexaméthasone) 1 goutte toutes les heures ou toutes les deux heures, en surveillant l'évolution clinique.

Si celle-ci n'est pas favorable au bout de quelques jours, on pourra adjoindre une corticothérapie par voie générale. La rapidité de la résolution dépend de l'importance de l'inflammation initiale, de quelques jours à quelques semaines, certains cas aboutissant à une mauvaise récupération visuelle, un glaucome ou une greffe de cornée.

Le traitement préventif est également indispensable, notamment les précautions en matière de nettoyage et de stérilisation des instruments. Certains praticiens recommandent une instrumentation à usage unique.

Ainsi, on peut conseiller certains axes dans le nettoyage et la stérilisation des instruments :

- conserver les instruments en milieu humide jusqu'au nettoyage pour éviter la formation de débris secs, notamment de produit visco-élastique

- éliminer tous les débris de produit visco-élastique

- respecter les volumes et quantité d'eau recommandées pour la dilution des détergents, le nettoyage et le rinçage ; de l'eau distillée stérile ou de l'eau stérile dé-ionisée est recommandée pour le rinçage final

- respecter les temps de trempage et de rinçage

- respecter les procédures de stérilisation recommandées par les fabricants d'instruments et de stérilisateurs

- maintenance des stérilisateurs à contrôler

- formation des personnels.

Une fois cette complication reconnue, il est impératif de documenter celle-ci dans les moindres détails, déclencher une enquête au sein de l'établissement et prévenir les autres chirurgiens pour savoir s'ils ont eu aussi des cas de réaction inflammatoire inexpliqués. ■

## RÉFÉRENCES

1. Monson MC, Mamalis N, Olson RJ. Toxic anterior segment inflammation following cataract surgery, *J Cataract Refract Surg* 1992; 18:184-189.
2. Taylor JR, Mamalis N, Werner L, et al. Toxic anterior segment syndrome (TASS) in the immediate post-operative period secondary to ointment in the anterior chamber following cataract surgery, *J Cataract Refract Surg* 2005.
3. Apple DJ, Federman JL, Krollicki TJ, et al. Irreversible silicone oil adhesion to silicone intraocular lenses. Part I: Clinicopathologic analysis, *Ophthalmology* 1996; 103:1555-1562.
4. Ohrstrom A, Svensson B, Tegenfeldt S, Celiker C, Lignell B. Silicone oil content in ophthalmic viscosurgical devices, *J Cataract Refract Surg* 2004; 30:1278-1280.
5. Scheie HG, Rubenstein RA, Katowitz JA. Ophthalmic ointment bases in the anterior chamber; clinical and experimental observations, *Arch Ophthalmol* 1965; 73:36-42.
6. Reidl M, Maca S, Amon M, Nennadal T, Kruger A, Barisani T. Intraocular ointment after small-incision cataract surgery causing chronic uveitis and secondary glaucoma, *J Cataract Refract Surg* 2003; 29:1022-1025.
7. Sarayba MA, Taban M, Ignacio TS, Behrens A, McDonnell PJ. Inflow of ocular surface fluid through clear corneal cataract incisions: a laboratory model. *Am J Ophthalmol* 2004; 138:206-210.
8. McDonnell PJ, Taban M, Sarayba M, Rao B, Zhang J, Schiffman R, Chen Z. Dynamic morphology of clear corneal cataract incisions. *Ophthalmology* 2003; 110:2342-2348.
9. John ME, Noblitt R. Endophthalmitis. Scleral tunnel vs. clear corneal incision. In: Buzard KA, Friedlander MH, Febraro JL, eds. *The blue line incision and refractive phacemulsification*. Thorofare, NJ: Slack, Inc; 2001: 53-56.
10. Collea KM, Hamilton WK. Effect of prophylactic antibiotics and incision type on the incidence of endophthalmitis after cataract surgery, *Can J Ophthalmol* 2000; 35: 373-378.
11. Nagaki Y, Hayasaka S, Kadoi C et al. Bacterial endophthalmitis after small-incision cataract surgery: effect of incision placement and intraocular lens type, *J Cataract Refract Surg* 2003; 29: 20-26.
12. Chew J, Werner L, Mackman G, Mamalis N. Late opacification of a silicone intraocular lens due to ophthalmic ointment, *J Cataract Refract Surg* 2005.
13. Recommended Practices for Cleaning and Sterilizing Intraocular Surgical Instruments. *Eye World Supplement* March 2007.
14. Werner L, Sher JH, Taylor JR, Nick Mamalis N, Nash WA, Csordas JE, Green G, Maziarz E, Liu XM. Toxic anterior segment syndrome (TASS) and possible association with ointments in the anterior chamber following cataract surgery *J Cataract Refract Surg* 2006; 32: 227-235.
15. Jehan FS, Mamalis N, Spencer TS, et al. Post-operative sterile endophthalmitis (TASS) associated with the MemoryLens. *J Cataract Refract Surg* 2000; 26:1773-1777.

## RENCONTRES...

## Partenariat Alcon/Leica

En 2007, **Les Laboratoires Alcon France** ont décidé de ne pas poursuivre la distribution des microscopes opératoires Möller et de prendre la distribution **des microscopes opératoires Leica Microsystems**.

Aujourd'hui, Les Laboratoires Alcon assurent toujours le Service Après Ventes des appareils Möller fournis jusqu'à fin 2006.

La distribution de la marque Leica Microsystems se fera uniquement sur la gamme ophtalmologique, soit les appareils M844, M820 et M620, avec statif au sol ou en version plafonnier.

*D'après un communiqué de presse de Alcon*

## Menicon PremiO, la nouvelle lentille Menicon en silicone Hydrogel

Ce nouveau matériau associe une très forte perméabilité à l'oxygène (129 ISO) et une teneur en eau de 40 %. Nouveau polymère, nouveau traitement de surface, la technologie *Menisilk™* & *Nanogloss™*, garanti une qualité de vision parfaite avec des surfaces parfaitement reproductibles, une excellente mouillabilité et un confort d'hydratation extrême.

Menicon a obtenu le marquage CE pour la nouvelle **lentille Menicon PremiO** en port journalier et jusqu'à 7 jours de port prolongé, en renouvellement bimensuel.

Le lancement au niveau international aura lieu le 1<sup>er</sup> Juin 2007 à Manchester, en Angleterre, lors du congrès du BCLA. En France, une phase de pré-commercialisation débutera à partir de mi-avril.

*D'après un communiqué de presse de Menicon*

PUB

COMBIGAN

page

45

PUB

CHIZ B&L

page

46

# Qualité de Vision en Chirurgie Réfractive

M. ASSOULINE *Paris*

ET J. VRYGHEM *Liège - Belgique*



## La qualité de vision est devenue le principal objectif de la chirurgie réfractive !

On estime qu'en 2007, plus de 4 millions de patients bénéficieront d'une chirurgie réfractive dans le monde, dont 100 à 160 000 en France.

Depuis 20 ans nous avons appris que l'acuité visuelle n'est pas le seul critère de réussite. Les éventuels effets visuels indésirables (éblouissement, halos, dégradation de la perception des contrastes) ont progressivement été maîtrisés par l'amélioration des indications et des techniques.

Les ophtalmologistes généralistes ou plus spécialisés doivent connaître le détail de ces perfectionnements et des indications spécifiques qui en résultent pour conseiller et prendre en charge correctement leurs patients, car qualité de vision et qualité de vie sont les conditions du développement durable d'une chirurgie électorale qui a déjà fait la preuve d'une efficacité et d'une innocuité remarquable.

La qualité de vision dépend de la qualité du remodelage de la surface cornéenne (après Lasik, la PKR, Intacs, Inlays, CK) ou de la qualité optique et du positionnement de l'implant après implant phakique ou échange du cristallin.

Source JRO 2007.

La qualité de vision peut être dégradée par :

- les aberrations optiques induites ou résiduelles (réfraction irrégulière)
- l'inadéquation de la zone optique résultant de la chirurgie à la pupille d'entrée
- l'irrégularité de la surface optique résultante (réflexion de la lumière)
- les anomalies de l'interface (diffraction, absorption, diffusion de la lumière)
- la multifocalité induite (partage inégal de la lumière entre plusieurs foyers)

Ces facteurs interviennent différemment dans la chirurgie de la myopie simple, de l'astigmatisme, de la myopie forte, de l'hypermétropie et de la presbytie.



## Qu'est ce que la qualité de vision ?

• **La performance visuelle** résulte du pouvoir de résolution (super-acuités), de la capacité à voir en toutes circonstances (nuit, brouillard, pluie, neige, éblouissement), de voir à toutes distances et d'utiliser les fonctions binoculaires (perception du relief, de la distance, des vitesses, effets de l'anisométrie).

• **Le confort visuel** est lié à la perception subjective de phénomènes visuels indésirables (éblouissement, halos, vision dédoublée, images fantômes, images de diffraction, fluctua-

tions visuelles ou dysphotopsies par réflexion endoculaire de la lumière), à l'indépendance vis-à-vis d'une correction optique et à l'apparence cosmétique (par exemple reflet pupillaire lié aux implants à fort index réfractif).

**Les limites de la performance visuelle** sont fixées par la diffraction, l'aberration chromatique, les réponses photopiques, l'effet de Stiles Crawford (contribution des rayons lumineux passant par la pupille d'entrée à la formation de l'image fovéolaire), la taille de la pupille et la densité des photorécepteurs (théorème de Nyquist). L'acuité maximale théorique, limitée principalement par les imperfections optiques du système visuel, est estimée à 40/10. On observe après chirurgie réfractive des « super-acuités » de 12/10 à 20/10.



## Comment évaluer la qualité de vision après chirurgie réfractive en pratique ?

**Certaines méthodes simples doivent impérativement s'intégrer en routine dans une consultation de chirurgie réfractive.**

• **Les questionnaires** sont très efficaces et simples à utiliser à condition d'être bien conçus et d'être présentés au patient avec une certaine rigueur.

- L'étude de la **sensibilité aux contrastes** sensibilise considérablement l'évaluation des approches innovantes telles que la correction personnalisée par l'aberrométrie, les traitements asphériques, la découpe au laser femtoseconde, le presbylasik ou les implants multifocaux.

- L'**aberrométrie du front d'onde**, simple d'utilisation et assez répandue, quantifie objectivement la qualité optique de l'œil au moyen de la PSF (image 2D ou 3D d'un point lumineux à l'infini « vu » par l'œil du sujet) et de l'écart quadratique moyen ou RMS : *root mean square* de la distorsion du front d'onde. L'aberrométrie du front d'onde permet également de caractériser efficacement la multifocalité d'un système en déterminant la relation réfraction / diamètre pupillaire.

**D'autres méthodes moins diffusées doivent être connues des chirurgiens car elles permettent de comprendre les choix technologiques qui leurs sont proposés :**

- **Les fonctions de modulation de transfert (MTF)** : capacité d'un système optique à transmettre le contraste des objets), la **convolution d'image** (simulation de l'image d'un optotype ou d'un objet vu par le patient) et le **ray tracing** (modélisation du trajet des rayons lumineux) sont dérivés mathématiquement de la topographie d'élévation ou de l'aberrométrie du front d'onde.

- La mesure de la **diffraction antérograde de la lumière** a fait l'objet de multiples tentatives (Straylight meter de Van den Berg, Brightness acuity tester, Miller-Nadler glare test, polarimètre OQAS).

- L'**optique adaptative** analyse en temps réel au moyen de miroirs déformables l'effet des aberrations optiques ou de leur correction sur la

vision subjective d'un sujet. L'optique adaptative fait le lien entre la théorie optique (aberrations optiques) et la pratique visuelle (vision cognitive).

- La mesure des halos ou l'évaluation de l'éblouissement par l'analyse de l'**activation cérébrale en IRM fonctionnelle** sous stimulation lumineuse sont très contributives.



## Quelques principes simples !

**La myopie, l'hypermétropie ou l'astigmatisme résiduels sont les principaux éléments d'insatisfaction fonctionnelle après chirurgie réfractive.**

Le cours fera la revue détaillée des mesures permettant de limiter les amétropies résiduelles (« aberrations optiques d'ordre 2 ») après Lasik (suppression des erreurs humaines, volet optiquement neutre, ablation stromale antérieure, standardisation intra-opératoire, maintenance du nomogramme).

**Le diamètre de la zone optique « fonctionnelle » ou « utile » doit être supérieur au diamètre de la pupille mésopique.**

Les facteurs de risque sont :

- **pupille mésopique trop large** (femme jeune, traitement anticholinergique, cannabis). Plus de 40% des patients ont une pupille supérieure au traitement standard de 6 mm;

- **zone optique trop étroite ou décentrée** (forte myopie, hypermétropie, cornée mince, décentrement). Les zones optiques « utiles » ou fonctionnelles (définies par une acuité potentielle de plus de 7/10 en ray tracing) sont plus petites que les zones ablatives « nominales » affichées par les logiciels de

traitement chez les hypermétropes et les astigmatiques.

- **Effet de bord des implants phaqes préiriens.**

La pupillométrie mésopique pré-opératoire est impérative (Pupillomètre de Colvard, Procyon, pupillomètre du réfractomètre ou de l'aberromètre).

**Les indications opératoires doivent tenir compte des limites intrinsèques de chaque méthode en termes de qualité de vision.**

Au-delà de 10 dioptries de myopie l'aberration sphérique induite par les techniques ablatives pénalise la vision de nuit.

Au-delà de 5 dioptries d'hypermétropie, la multifocalité induite par la photoablation entraîne des fluctuations visuelles le plus souvent gênantes. La chirurgie additive doit être préférée dans ces cas.

**Les aberrations optiques préexistantes doivent être traitées spécifiquement si nécessaire.**

Environ 40% des patients candidats à un Lasik présentent des aberrations optiques d'ordre supérieur (*High Order Aberrations*, HOA) supérieures à une valeur seuil de 0.35  $\mu\text{m rms}$ , considérée comme significativement défavorable à la vision mésopique / scotopique.

L'effet visuel des ces HOA est proportionnel au diamètre de la pupille. Les patients présentant des pupilles mésopiques de plus de 6 mm sont des sujets à risque sur la plan de la qualité de vision.

Il n'y a pas de relation précise entre le degré d'amétropie, d'astigmatisme ou l'épaisseur de la cornée et le niveau d'HOA. La pratique systématique d'une



aberrométrie pré-opératoire s'impose donc comme une condition nécessaire pour leur dépistage et leur traitement.

Les techniques de photoablation guidée par l'aberrométrie ont été perfectionnées depuis 1999. Ces méthodes ont notamment bénéficié de 3 améliorations techniques essentielles :

- le référencement du front d'onde diagnostic par rapport à un repère limbique
- la compensation statique ou dynamique du centrage et de l'alignement du profil ablatif en fonction de la cyclotorsion et de la variation de la taille et de la position de la pupille par la reconnaissance irienne (analyse dynamique des microreliefs de l'iris)
- la réalisation de volets optiquement neutres (laser femtoseconde).

Ces innovations permettent de délivrer le profil ablatif défini individuellement par l'aberrométrie du front d'onde de façon plus précise sur la cornée, une condition clinique essentielle pour son efficacité. Ces résultats sont significativement améliorés par la reconnaissance irienne et la découpe du volet au laser femtoseconde.

**Les aberrations optiques induites par le traitement réfractif doivent être limitées ou compensées efficacement.**

La qualité de vision d'un patient opéré de chirurgie réfractive peut être altérée du fait de 3 types d'aberrations d'ordre supérieur, la coma (décentrement), l'aberration sphérique (différence de puissance entre le centre et la périphérie de la pupille d'entrée) et les aberrations plus complexes, dont les effets visuels et les méthodes préventives seront détaillés.

## Conclusion

La pupillométrie mésopique, la mesure de l'acuité visuelle sous fort et faible contraste, la topographie d'élévation et l'aberrométrie, sont devenus les éléments indispensables pour affiner le rapport « bénéfice / risque » fonctionnel des différentes méthodes de chirurgie réfractive.

Après Lasik myopique, l'optimisation de la performance optique subjective (sensibilité au contraste, qualité de vision à pupille dilatée, profondeur de champ) et objective (aberrométrie) nécessite d'associer de façon adaptée à chaque cas, l'augmentation de la taille de la zone optique, la correction individualisée des aberrations optiques d'ordre supérieur préexistantes, la correction non spécifique de l'aberration sphérique induite et la prévention des aberrations optiques induites par le volet. Le coût tissulaire des ces « options » est plus ou moins compatible avec les conditions anatomiques individuelles (épaisseur cornéenne et taille de la pupille).

Le Lasik guidé par l'aberrométrie et la reconnaissance irienne après découpe d'un volet mince (90 µm) et optiquement neutre permet d'optimiser la qualité de vision en apportant un meilleur compromis entre l'optimisation de la performance optique de l'œil et la limitation de la détermination du coût tissulaire à un niveau acceptable pour la préservation de l'intégrité mécanique de la cornée. Pour les fortes myopies un traitement asphérique réduisant de façon non spécifique l'aberration sphérique au prix d'un surcoût tissulaire de 10% paraît plus adapté.

Les autres méthodes de chirurgies réfractives présentent des avantages

et des problèmes spécifiques qui doivent être mis en balance avec leurs risques connus pour chaque cas.

L'indication opératoire et le choix de la méthode doivent prendre en considération la nécessité éventuelle d'une retouche, soit pour la correction d'une amétropie résiduelle, soit pour la correction d'aberrations optiques induites gênantes (coma, aberration sphérique).

Il est raisonnable de garder une réserve de tissu disponible dans ce but, et de savoir récuser les cas pour lesquels l'indication opératoire est posée aux « limites » de la technique.

L'indication doit également tenir compte de l'âge et de l'état cristallinien. L'aberration sphérique induite par la correction Lasik d'un fort myope porteur d'une phacoscélrose débutante s'ajoutera de façon définitive à celle de l'implant pseudophaque. Chez les forts myopes, l'indication Lasik / implant phaque / chirurgie du cristallin doit être soigneusement pesée en fonction du risque rétinien et de l'évolution prévisible de la cataracte, la probabilité de développer précocement une cataracte étant proportionnelle à la longueur axiale.

A posteriori, en cas de dégradation gênante de la qualité de vision, le recours aux lentilles de contact a fait la preuve de son efficacité. Les lentilles RGP suppriment les halos et la diplopie induite par les décentrement de zone optiques, ainsi que les polyopopies, les problèmes d'anisométrie et de vision nocturne.

En cas d'intolérance, les retouches guidées par l'aberrométrie ou la topographie cornéenne sont souvent efficaces, notamment en cas de décentrement ou d'aberration sphérique excessive. ■

PUB

BQ POP

page

50

# Les Kératites virales

MARC LABETOULLE

Hôpital de Bicêtre, Kremlin Bicêtre

**L**es kératites virales sont un motif fréquent de consultation en cabinet d'ophtalmologie. Le tableau le plus fréquent est celui d'une kératite ponctuée superficielle, qui n'oriente malheureusement pas le diagnostic vers une étiologie particulière. Plusieurs virus partagent en effet la possibilité d'infecter la cornée, avec des conséquences variables en fonction de la cause.



## Les virus en cause

Les adénovirus sont une des causes majeures de virose oculaire. Classiquement, le tableau clinique diffère selon les sérotypes; conjonctivite folliculaire (sérotypes 1 à 11 et 19), conjonctivite hémorragique (sérotipe 7), syndrome adénopharyngoconjonctival (sérotypes 3, 4 et 7) ou kératoconjonctivite épidémique (sérotypes 8, 19 et 37).

Le virus herpès simplex (HSV) est fréquemment en cause dans les kératites et kératoconjonctivites récidivantes. Quant au virus varicelle-zona (VZV), il entraîne surtout des complications cornéennes dans le cadre du zona ophtalmique, un peu moins au cours de la varicelle. Il donne plus rarement des kératites récidivantes en dehors de toute manifestation cutanée.

D'autres virus peuvent être en cause : ceux des maladies éruptives (rougeole, rubéole), le virus d'Epstein-Barr (EBV, responsable de la mononucléose

infectieuse), les orthomyxovirus (grippe) et paramyxovirus (dont celui des oreillons) peuvent entraîner des atteintes de surface au cours de la phase aiguë de la maladie. Enfin, les entérovirus (Entérovirus et Cocksackievirus) sont typiquement responsables de conjonctivites hémorragiques avec complications cornéennes à type de kératite ponctuée superficielle.



## Comment le virus infecte la cornée ?

La voie de contamination virale de l'œil par l'adénovirus est surtout directe et manuportée, ce virus non-enveloppé étant particulièrement résistant dans le milieu extérieur. On estime d'ailleurs que la moitié des patients atteints sont porteurs de virus sur les mains. La contamination directe peut aussi être iatrogène par l'intermédiaire d'instruments ayant un contact avec l'œil et/ou les larmes, et non soumis à un processus complet de décontamination. L'adénovirus peut enfin être contaminé par les gouttelettes de Pflüger, notamment pour les sérotypes responsables des syndromes adénopharyngoconjonctivaux.

Pour HSV et VZV, l'œil est atteint par voie nerveuse. Ces deux virus sont en effet responsables d'une infection latente du ganglion trigéminal de Gasser, expliquant ainsi la localisation la plus fréquente des réactivations oculaires, à savoir la conjonctive et la cornée.



## Aspects cliniques

La progression des signes est rapide, avec une photophobie importante, voire une pseudo-blépharospasme (essentiellement en cas d'atteinte épithéliale). La rougeur oculaire est maximum autour du limbe. La vision est abaissée, mais non effondrée (les formes stromales gênent plus la vue que les atteintes épithéliales).

L'atteinte épithéliale est objectivée par le test à la fluorescéine (une kératite ponctuée superficielle peut se voir dans presque toutes les étiologies, une ulcération dendritique est en faveur de HSV ou VZV, une atteinte géographique en faveur de HSV avec traitement inapproprié par des corticoïdes locaux). Une atteinte sous-épithéliale en opacités rondes et multiples oriente vers une origine adénovirale, mais peut aussi dans les séquelles d'herpès cornéen. Les atteintes stromales, essentiellement dues à HSV, doivent être distinguées entre formes nécrotiques (dues à une réplication virale très importante) et formes immunitaires, surtout disciformes (la réplication virale est de faible importance, et l'opacité est due à la réponse immunitaire antivirale). D'autres signes doivent être recherchés : un ganglion prétragien est très évocateur d'une atteinte virale (existe aussi dans les chlamydioses aiguës); une anesthésie cornéenne oriente vers une infection par HSV ou VZV, de même qu'une uvéite associée (endothélite surtout).

Source JRO 2007.

## Traitement des kératites virales

### ■ Traitement symptomatique

Il associe pansement occlusif, mise au repos ciliaire (collyre à l'atropine 1%), et collyres cicatrisants et/ou mouillants. La prescription de corticoïdes dans le but de réduire la gêne fonctionnelle est doublement contre-indiquée, puisqu'elle risque d'aggraver une atteinte herpétique méconnue, et d'augmenter le temps de production virale dans le cas d'une adénovirose.

### ■ Traitement étiologique

S'il s'agit d'une atteinte adénovirale, aucun antiviral disponible sur le marché français n'a actuellement fait la preuve de son efficacité. On sait cependant que le ganciclovir pourrait avoir un intérêt (à des doses plus importantes que dans l'herpès), de même que des instillations de povidone iodée, mais ces deux traitements potentiels n'ont pas d'autorisation de mise sur le marché (AMM) dans cette indication. D'autres

molécules comme la stampidine ou la chlorotaurine, non encore sur le marché, pourraient avoir un intérêt clinique. Pour l'instant, l'instillation répétée de collyres mouillants reste d'actualité, dans le but de réduire la charge virale sur la surface oculaire.

S'il s'agit d'une atteinte herpétique, on peut opter pour un traitement topique (Zovirax® pommade ophtalmique, Virgan® ou Virophtha®), ou pour un traitement oral (Zovirax®, 1 cp à 200 mg x 5/j, ou Zélitrex®, 1 cp x 2/j). Il n'y a en revanche aucun intérêt à associer traitement topique et oral. Dans le cas d'une atteinte stromale, le traitement change selon la forme clinique (antiviraux à fortes doses dans les atteintes nécrotiques, corticothérapie sous couverture antivirale efficace dans les atteintes immunitaires).

S'il s'agit d'une atteinte à VZV, elle survient dans le plus souvent dans le cadre d'un zona ophtalmique, et le traitement oral de ce dernier couvre l'atteinte cornéenne. Les corticoïdes topiques peuvent être utiles pour lutter contre la part immunitaire de l'inflammation (survenue souvent retardée par rapport à l'éruption zostérienne).

Pour les virus d'autre nature, aucun antiviral n'est actuellement disponible.

### ■ Traitement préventif des récidives herpétiques

L'étude de l'HEDS, publiée en 1998, a validé la notion de traitement antiviral au long cours pour réduire la fréquence des récurrences d'herpès oculaire. Il est désormais acquis qu'un patient présentant 2 épisodes de kératite stromale ou 3 épisodes de kératite épithéliale doit être traité préventivement par Zovirax® (2 cps à 200 mg x 2/j) ou Zélitrex® (1 cp à 500 mg/j), pendant une durée d'au moins 6 mois. Ce traitement permet de réduire d'un facteur 2 la fréquence des épisodes d'herpès oculaire. Un traitement beaucoup plus long est justifié lorsque le pronostic fonctionnel est en jeu. Le traitement préventif doit aussi être proposé lorsqu'un patient ayant eu au moins une crise d'herpès oculaire est soumis à un facteur potentiel de réactivation virale, notamment un geste chirurgical oculaire. Dans ce cas, le traitement préventif doit être poursuivi tant que sont prescrits des corticostéroïdes locaux. ■

## RENCONTRES...



### Opticiens : l'accès aux verres correcteurs

L'ASNAV réagit positivement à la publication du **Décret n° 2007 – 553 du 13 avril 2007** relatif aux conditions d'adaptation de la prescription médicale initiale de verres correcteurs dans le cadre d'un renouvellement et aux règles d'exercice de la profession d'opticien-lunetier. Pour Bertrand Roy – Président de l'ASNAV – « *On ne peut que se féliciter de la publication de ce décret qui va permettre un accès plus facile et surtout plus rapide au médecin ophtalmologiste, pierre angulaire de la santé visuelle* ».

*D'après un communiqué de presse  
de l'ASNAV*

### 100 photos du Festival de Cannes pour la liberté de la presse à l'occasion de son 60<sup>ème</sup> anniversaire

A l'occasion de la 17<sup>ème</sup> Journée Internationale de la liberté de la presse, le 3 mai prochain, **Reporters sans frontières**, en partenariat avec le Festival de Cannes, publiera un album consacré à l'un des rendez-vous incontournables du 7<sup>ème</sup> Art.

Les bénéfices de la vente de ce magazine seront intégralement reversés à l'organisation pour mener des actions concrètes en faveur de la liberté de la presse.

[www.rsfs.org](http://www.rsfs.org)  
[www.leblogmedias.com](http://www.leblogmedias.com) (en français)

*D'après un communiqué de presse  
de Reporters Sans Frontières*

PUB

MICRONUT ALCON

page

53

# Chalazion ou carcinome ? : comment faire la différence et comment les prendre en charge ?

FRÉDÉRIC MOURIAUX

Service d'ophtalmologie, CHU Caen cote de Nacre, Caen

## Introduction

Chez l'enfant ou le sujet jeune le diagnostic différentiel d'un chalazion ne se pose que rarement, puisque les tumeurs malignes des paupières sont exceptionnelles à cet âge là. Chez le sujet d'âge mûr le diagnostic de chalazion ne devrait pas être porté trop hâtivement car certains carcinomes sébacés, basocellulaire ou autres tumeurs peuvent mimer une telle lésion (« masquerade syndrome » des anglo-saxons). Ainsi, tout chalazion suspect ou récidivant du sujet d'âge mur devrait faire pratiquer une biopsie diagnostic pour exclure une tumeur palpébrale maligne

Figure 1 : Retournement de la paupière supérieure.

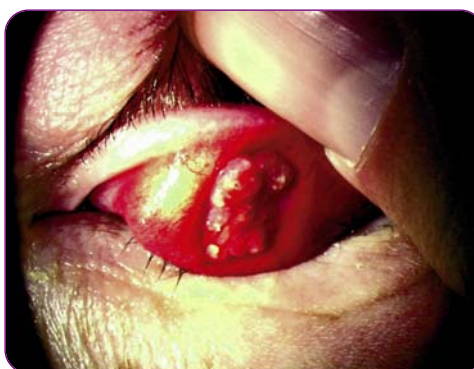

Fig. 1a : Carcinome sébacé

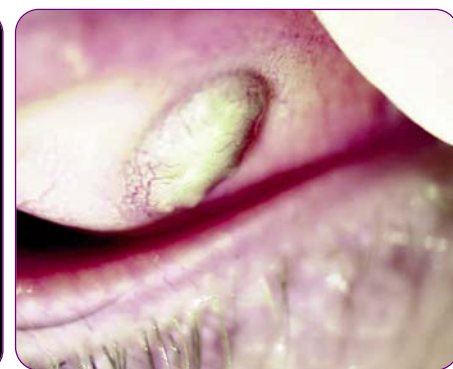


Fig. 1b : Chalazion

## Le chalazion

Le chalazion est un granulome inflammatoire du tarse. C'est une pathologie très fréquente qui est la conséquence d'une obstruction du canal excréteur d'une ou de plusieurs glandes de Meibomius. Il correspond donc à une blépharite meibomienne localisée. Il peut être à prédominance extérieure donnant un aspect de tumeur bien circonscrite, ou à prédominance intérieure donnant un aspect de surélévation tarso-conjonctivale. Lorsque le granulome est inflammatoire, le patient a mal et il existe soit un œdème localisé autour de celui-ci donnant l'aspect typique du nodule inflammatoire enchâssé dans le tarse, soit un œdème de toute la paupière. Un traitement

corticoïde voire antibio-corticoïde par voie topique est alors indiqué. Le chalazion évolue en 2 à 3 semaines vers une disparition ad integrum ou vers un enkystement. L'analyse de la surface oculaire et de la réfraction (notamment à la recherche d'un astigmatisme ou d'une hypermétropie latente) permettra d'optimiser le traitement et de limiter voire d'éviter les récurrences

## Diagnostic différentiel n°1 : Le carcinome sébacé

Le grand diagnostic différentiel du chalazion est le carcinome sébacé (ou carcinome Meibomien) des paupières. Il s'agit d'une tumeur maligne issue des glandes sébacées du tarse (glandes de

Meibomius et autres glandes sébacées palpébrales), survenant plutôt chez la femme. Il est rare chez les occidentaux mais fréquent chez les asiatiques. Un antécédent d'irradiation faciale est un facteur de risque. La paupière supérieure est plus souvent atteinte que la paupière inférieure et, à l'inverse du carcinome basocellulaire, la perte des cils est plutôt rare. La présentation la plus fréquente est celle d'une masse sous cutanée ferme, indolore, adhérente au tarse mimant un chalazion enkysté. Plus rarement, cette tumeur maligne peut se présenter sous la forme d'une inflammation diffuse unilatérale de la paupière mimant un chalazion inflammatoire. Le retournement de la paupière permet d'identifier la lésion. Le carcinome sébacé (Figure 1) a tendance à s'étendre dans l'épaisseur de l'épiderme et/ou de l'épithélium conjonctival adjacent (extension



pagetoïde). L'extension loco-régionale se fait par voie lymphatique. La mortalité est de 18 à 30% à 5 ans<sup>(1)</sup>. L'exérèse chirurgicale est le traitement de référence quelque soit l'étendue tumorale. Si la tumeur est de petite taille une excision avec des marges de 5 mm est proposée. Si l'exérèse de la tumeur doit emporter toute la paupière, la prise en charge chirurgicale est plus délicate. La radiothérapie peut être alors discutée bien que l'indication fasse toujours débat. Cette tumeur est classiquement radorésistante mais de nombreuses publications font état de sa radiosensibilité sans récurrence et certains proposent une radio réduction avant la chirurgie en cas de tumeur importante<sup>(2)</sup>. Après traitement de la tumeur, un examen attentif de la conjonctive doit être réalisé, la destruction des portions de conjonctive envahies pouvant se faire par cryothérapie. Récemment il a été proposé une chimiothérapie locale par mitomycine afin de stériliser l'invasion pagétoïde après le geste chirurgical<sup>(3)</sup>.

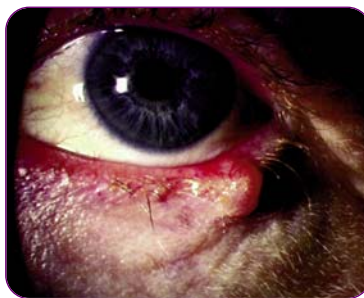


Figure 2 : Carcinome basocellulaire de la paupière inférieure mimant un chalazion

à 4 mm suivi d'une reconstruction immédiate, soit une exérèse avec analyse extemporanée suivi d'une reconstruction immédiate, soit une exérèse avec des marges de 2 à 4 mm suivi d'une reconstruction secondaire après analyse anatomopathologique de la pièce tumorale après inclusion en paraffine. Le choix est fonction des habitudes personnelles et du type histologique du carcinome basocellulaire. La radiothérapie peut aussi être proposée. Elle s'adresse classiquement aux lésions évoluées ou lors d'une récurrence mais certaines équipes la proposent en première intention.

### Diagnostic différentiel n°2 : le carcinome basocellulaire

Il s'agit de la tumeur palpébrale maligne la plus fréquente (90 % des tumeurs malignes de paupière). Elle est plus fréquente en paupière inférieure qu'en paupière supérieure. Classiquement il existe une perte des cils, une lésion ulcérée ou bourgeonnante indolore avec des télangiectasies. Néanmoins dans certaines formes nodulaires, l'aspect peut faire évoquer un chalazion (Figure 2). L'exérèse chirurgicale est le traitement de référence. On propose soit une exérèse avec des marges de 2

chalazion. L'extension loco-régionale atteint plus de 2/3 des patients et la mortalité est estimée à 30% à 5 ans. Le traitement référencé est l'exérèse totale de la tumeur, associée à un curage ganglionnaire s'il existe des adénopathies palpables. La radiothérapie adjuvante est classiquement proposée. Elle couvre le lit tumoral, les aires ganglionnaires de drainage. Néanmoins, des travaux récents ont prouvé que les patients traités par radiothérapie seule auraient une survie identique avec une rançon esthétique et une morbidité moindre<sup>(4)</sup>.

- Le mélanome achrome est une tumeur exceptionnellement observée sur la paupière. Il peut mimer un chalazion.
- Le lymphome peut avoir une localisation palpébrale. Il donne un aspect d'œdème palpébral diffus mais non inflammatoire.
- Le carcinome épidermoïde est une lésion végétante plus fréquente en paupière supérieure. Sa confusion avec un chalazion peut se faire à un stade débutant

### Conclusion

Chez un patient d'âge mûr ayant un chalazion, et surtout si la lésion est indolore, il faut évoquer une tumeur maligne palpébrale avec en première hypothèse un carcinome sébacé. La biopsie devra donc être facile en précisant à l'anatomopathologiste les hypothèses diagnostiques. Le traitement de référence pour toutes ces tumeurs malignes est la chirurgie. La surveillance après le geste thérapeutique de la paupière et de la conjonctive est indispensable. Nous proposons une surveillance post thérapeutique tous les 6 mois de ces tumeurs malignes. ■

### Diagnostic différentiel n°3 : les autres tumeurs

- Le carcinome de Merkel est une tumeur neuroendocrine cutanée maligne agressive. Il faut rechercher une immunosuppression acquise. Le carcinome de Merkel palpébral se présente comme un nodule cutané ou sous cutané du bord libre de couleur rouge-violacée, indolore. Néanmoins, dans certains cas surtout à un stade débutant, il peut apparaître inflammatoire mimant ainsi un

### RÉFÉRENCES

1. Shields JA, Demirci H, Marr BP et al. Sebaceous Carcinoma of the Ocular Region : A Review. *Survey of Ophthalmol* 2005 ; 50 : 103-121.
2. Pardo FS, Borodic G. Long term follow-up of patients undergoing definitive radiation therapy for sebaceous carcinoma of the ocular adnexae. *Int J Radiat Oncol Biol Phys* 1990 ; 34 : 1189-90.
3. Shields CL, Naseripour M, Shields JA et al. Topical mitomycin-C for pagetoid invasion of the conjunctiva by eyelid sebaceous gland carcinoma. *Ophthalmology* 2002 ; 109 : 2129-33.
4. Mortier L, Mirabel X, Fournier C et al. Radiotherapy alone for primary Merkel cell carcinoma. *Arch Dermatol* 2003 ; 139 : 1587-90.

PUB

BD

page

56

# Inflammation et infections oculaires\*.

## Quelles nouveautés pour 2007

Symposium de l'ARPRO 2007 :

Organisation : Prs Claude Speeg-Schatz et Tristan Bourcier

Le 2 février dernier, s'est tenue à Strasbourg, une journée riche en actualités organisée par l'Association Rhénane pour le Perfectionnement et la Recherche en Ophtalmologie (ARPRO) ayant pour thème **inflammation et infection oculaires**. La journée était divisée en quatre sessions faisant le point sur les dernières connaissances acquises en matière d'uvéïte, d'endophtalmie et de pathologies infectieuses et dysimmunitaires de la surface oculaire.



### Prévention et prise en charge des endophtalmies post-opératoires

Certaines communications ont tout particulièrement retenue notre attention, à commencer par celles du Dr P.Y. Robert, des Prs C. Creuzot-Garcher et A. Bron portant sur l'actualité en matière de prévention et prise en charge de l'endophtalmie post-opératoire. Après avoir rappelé l'importance thérapeutique et médico-légale des injections intra-vitréennes d'antibiotiques réalisées le plus rapidement possible (Vancomycine et Amikacine ou Ceftazidime), la place de la vitrectomie a été reprécisée en fonction des résultats de l'EVS (Endophthalmitis Vitrectomy Study) et

LAURENT BALLONZOLI

Service du Pr T. Bourcier

Clinique Ophtalmologique, Hôpitaux Universitaires de Strasbourg

des données récentes. Alors qu'elle représente bien souvent le traitement salvateur avec l'explantation dans l'endophtalmie chronique ; la vitrectomie semble être indiquée essentiellement dans deux situations en cas d'endophtalmie aiguë post-opératoire : devant la **détérioration** du tableau clinique malgré un traitement médical maximal bien conduit après 8 à 15 jours d'évolution (le pronostic fonctionnel est alors sombre) et plus à distance (environ 2 mois) à visée optique, avec souvent de meilleurs résultats et moins de complications.

La prévention de l'endophtalmie post-opératoire est à nouveau âprement débattue depuis la publication récente des résultats préliminaires de l'étude menée par l'ESCRS qui montrerait un intérêt à l'injection intra-camérulaire de Céfuroxime en fin d'intervention de cataracte.

En effet, cette procédure diminuerait de façon significative le taux d'endophtalmies post-opératoires par rapport à un groupe contrôle. Néanmoins des réserves méthodologiques sont à émettre avant de tirer des conclusions définitives de cette étude. Une fois de plus l'accent est porté sur la qualité et

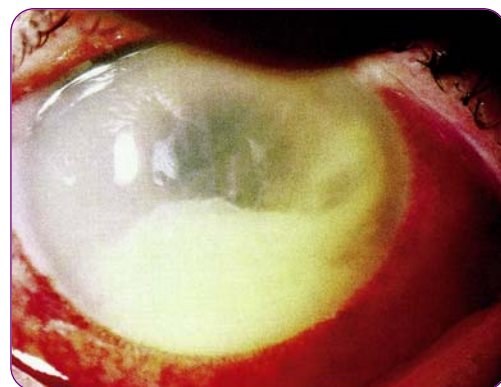

Figure 1 : Endophtalmie aiguë post-opératoire

la traçabilité de l'information remise au patient, l'importance des mesures d'asepsie et d'antisepsie devant encadrer tout geste chirurgical et l'usage à bon escient de l'antibioprophylaxie.

\* Réunion organisée avec le soutien des Laboratoires Théa

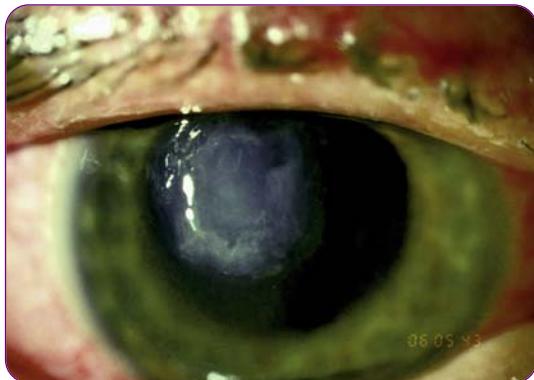
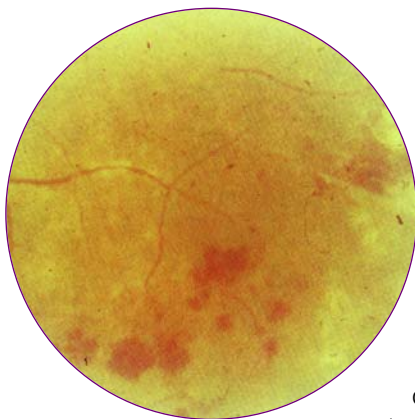
Figure 2 : Abscès de cornée

Figure 3 :  
Vascularite  
rétinienne dans  
une maladie de  
Lyme



## Kératites infectieuses

Un autre moment fort de cette journée a concerné la prise en charge des kératites infectieuses. Le Pr T. Bourcier a insisté sur la valeur diagnostique, épidémiologique et thérapeutique des prélèvements microbiologiques systématiques en cas d'abcès cornéens menaçant la fonction visuelle ou survenant sur terrain particulier (porteur de lentilles, acné rosacée, corticoïdes topiques). Malgré des arguments cliniques d'orientation, les tableaux présentent de nombreux pièges évitables par simple prélèvement cornéen. L'indication du grattage obéit

aux règles suivantes : réaction de chambre antérieure à 1+, diamètre de l'abcès > à 2 mm, abcès situé à < de 3 mm ; qui sont aussi les critères d'hospitalisation et de traitement par collyres renforcés.

## Zona ophtalmique

Dans le même registre le Pr M. Labetoulle a fait une mise au point sur le traitement du zona ophtalmique.

Contrairement à la primo-infection souvent asymptomatique dans l'enfance, la réactivation du Varicelle Zona Virus (VZV) se produit de façon bruyante et prépondérante dans le territoire du V1, pouvant donner tout type d'atteinte de la paupière au nerf optique. Les formes de l'enfant présentent une gravité particulière en termes de perte de sensibilité cornéenne (90%) et de baisse d'acuité visuelle (20%).

Les traitements ayant fait la preuve de leur efficacité (diminution de l'incidence des complications post-zostériennes) sont nombreux mais seuls deux sont disponibles en France : l'aciclovir (Zovirax) et son précurseur le valaciclovir (Zelitrex) qui présente l'intérêt d'une meilleure biodisponibilité par voie orale.

Le délai préconisé d'instauration du traitement reste de 72 heures en l'absence d'études sur le sujet.

Enfin, la vaccination anti-VZV, pratiquée dans une population de personnes de plus de 60 ans semble présenter un intérêt en terme de réduction d'incidence du zona et des algies post-zostériennes.

## Maladie de Lyme

Cette journée s'est achevée par une mise au point sur la maladie de Lyme, borréliose transmise par piqure d'une tique infectant les mammifères des régions forestières.

Les méthodes diagnostiques microbiologiques sont nombreuses, la culture étant la référence mais limitée à certains centres; les plus usitées sont la sérologie sanguine et la PCR dans les liquides biologiques.

Sur le plan clinique, l'affection évolue en 3 phases : primaire (érythème migrant chronique), secondaire (atteinte multi-systémique) et tertiaire (atteinte neurologique et rhumatologique). L'œil est concerné essentiellement en phase secondaire, toutes les atteintes ont été rapportées (les uvéites et les vascularites rétiniennes semblant plus fréquentes) et aucune n'est spécifique du Lyme. L'atteinte oculaire est rare, retrouvée dans moins de 1% des formes systémiques. Enfin la sérologie reste d'intérêt limitée au vu des difficultés d'interprétation liée aux faux-positifs et aux faux-négatifs. Le traitement, quelle que soit la phase de la maladie, fait appel aux céphalosporines de troisième génération (Ceftriaxone) sous forme injectable pendant trois semaines; en cas d'allergie aux pénicillines, les macrolides ou les cyclines représentent une bonne alternative. ■

### Orateurs participants à cette journée :

K. Angioi-Duprez, B. Bodaghi, T. Bourcier, A. Bron, D. Christmann, B. Delbosc, E. Heron, B. Jaulhac, M. Labetoulle, M. Muraine, J.-L. Pasquali, P.Y. Robert et C. Speeg-Schatz

PUB

PROCOV EDIO

page

59





# 5<sup>ÈMES</sup> RENCONTRES BORDELAISES D'OPHTALMOLOGIE

**Bordeaux - Vendredi 15 et Samedi 16 Juin 2007**

Centre de Congrès de la Cité Mondiale

Présidents du Congrès : Pr Joseph Colin et Pr Jean-François Korobelnik

**Vendredi**

**Nouveau**

**Chirurgie en direct  
Vendredi de 14h à 17h**

*Retransmission dans l'amphithéâtre du CHU*

**Venez nombreux !**

**19h30 Soirée Contactologie (parrainée par Ophtalmic)**



**Carton-réponse à retourner accompagné de votre chèque**

Ophtalmologiste : 120 €

Interne et CCA : 50 €

Le docteur .....

(Cachet professionnel)

☐ Assistera à la soirée thématique du vendredi 15 Juin

☐ Assistera aux RBO samedi

**Inscription et renseignements : JBH Santé**

53, rue de Turbigo 75003 Paris

Tél : 01 44 54 33 54 • Fax : 01 44 54 33 59 • E-mail : la@jbhsante.fr

# Samedi

## Pré-programme

### Tables rondes de 30 minutes en plénière

A partir de 8h **Petit déjeuner thématique**

		Modérateurs	Orateurs
9h	<b>■ Table Ronde : La vitrectomie</b> ▶ Vitrectomie sans suture 25 et 23G; ▶ Système de vision panoramique, Triamcinolone, comment mieux voir	Y. Le Mer	JP. Berrod R. Tadayoni
9h30	<b>■ Table Ronde</b> ▶ Quels implants multifocaux pour quels patients ?	JL. Arné	B. Cochener, L. Gauthier
10h	<b>■ Table Ronde</b> ▶ Quelle antibioprophylaxie pour la chirurgie de la cataracte en 2007 ?	I. Cochereau	C. Chiquet, G. Renard
10h30-11h	<b>Pause café - Visite de l'exposition</b>		
11h	<b>■ Table Ronde</b> ▶ Comment choisir entre les différentes combinaisons anti-glaucomateuses ?	JP. Renard	A. Bron, P. Denis
11h30	<b>■ Table Ronde : Traitement préventif-dépistage</b> ▶ La prévention de la DMLA en 2007 : AREDS1, AREDS2, autre ? ▶ La prévention de la rétinopathie diabétique: FO, Photos, glycémie, TA, ...	C. Creuzot Garcher	C. Delcourt K. Angioi-Duprez
12h	<b>■ Symposium satellite : segment antérieur</b>		
12h45-13h45	<b>Cocktail déjeunatoire - Visite de l'exposition</b>		
13h45	<b>■ Symposium satellite : segment postérieur</b>		
14h30	<b>■ Table Ronde : Les injections intravitréennes</b> ▶ Les IVT : dans quelle pièce, à quel tarif ? ▶ Les IVT : quel produit pour quelle indication ?	JF. Korobelnik	F. Devin S. Razavi
15h	<b>■ Table Ronde</b> ▶ Dois-je investir dans l'Epilasik , ou dans le laser femtosecondes ?	J. Colin	T. Hoang Xuan, D. Lebuissou
15h30-16h	<b>Pause café - Visite de l'exposition</b>		
16h	<b>■ Table Ronde</b> ▶ Comment choisir la solution d'entretien optimal des lentilles de contact ?	F. Malet	L. Bloise, L. Kodjikian
16h30	<b>■ Table Ronde : Surveillance de la DMLA</b> ▶ Quelle imagerie pour dépister la DMLA ? ▶ Quelle imagerie pour suivre une DMLA exsudative traitée ?	M. Weber	MB. Renaud-Rougier G. Quentel

22nd - 24th June 2007  
Antwerp, Belgium

For any information :  
Tel: +33(0)5 34 45 26 45  
insc-eclso@europa-organisation.com

**PROVISIONAL PROGRAMME**  
Contact lenses for children and teenagers  
Scleral contact lenses  
Material and design of contact lenses  
Therapeutic contact lenses  
Contact lenses and presbyopia  
Wave front and contact lenses  
New approaches in keratoconus treatment  
Contact lens care solutions  
Contact lens related complications  
Orthokeratology  
Dry eye problems

**37th ECLSO Congress  
and Contact Lens Educational Course**  
European Contact Lens Society of Ophthalmologists

[www.eclso2007.com](http://www.eclso2007.com)

**Invitation** **EPU**

**"Infections et inflammations oculaires"**  
Professeur Jean-Daniel GRANGE  
Docteur Laurent KODJIKIAN

Hôpital de la Croix Rousse  
103, Grande Rue de la Croix Rousse  
Bâtiment central  
Amphithéâtre Voysse-Christot  
3<sup>ème</sup> étage du bâtiment des Vagueurs  
69004 LYON

**Mercredi 6 juin 2007  
dès 20h00**

Renseignements  
et inscription :  
04 73 98 94 65

Nathalie DUCHET-VIOLE  
Laboratoires Théa  
12, rue Louis-Blériot - Z.I. du Brézet  
63017 Clermont-Ferrand Cedex 2

**EPU du mercredi 6 juin 2007**

Monsieur le Professeur GRANGE, Monsieur le Docteur KODJIKIAN & les Laboratoires Théa  
sont heureux de vous convier à un **Enseignement Post-Universitaire**  
le **mercredi 6 juin 2007** dès 20h00 à l'Hôpital de la Croix Rousse de Lyon.

**Thème : "Infections et inflammations oculaires"**

"Que savoir de l'herpès oculaire ?"  
"Conduite à tenir pratique devant un abcès de cornée"  
"Comment s'y retrouver face à une uvéite antérieure ?"  
"Comment traiter une uvéite antérieure ?"

Pr Marc LABETOUILLE (Paris)  
Pr Tristan BOURCIER (Strasbourg)  
Dr Laurent KODJIKIAN (Lyon)  
Pr Bahram BODAGHI (Paris)

**5èmes Journées  
Franco-Mauriciennes d'Ophthalmologie**

**18-25 Novembre 2007**

Président d'honneur : Monsieur le Professeur José Alain SAHEL, CHNO Quinze-Vingts  
Président : Monsieur Leckhraj Singh DUNHO, Hopital de Moka  
Coordination Scientifique : Cati Albou-Ganem

Sous l'égide du Ministère de la Santé de la République de Maurice et du Ministère Français des Affaires Étrangères dans le cadre de la Francophonie

Orateurs  
Cati ALBOU-GANEM, Raphaël AMAR, Pierre-Olivier BARALE, Sébastien BONNEL, Catherine BOUREAU, Christine BRODATY, Thierry CHAZALON, Hassenjee DAWREEAWOO, Leckhraj Singh DUNHO, Catherine FRANCAIS, Eric FRAU, Indurdeo GAYA, Charles GHENASSIA, Jean-Pierre GHIPPONI, Pascale HAMARD, Pierre KELLER, Olivier LAPLACE, Laurence LESUEUR, Dan MILEA, Franck MEYER, Claire MONIN, Dominique MONNET, Jean-François MONTIN, Yasmine OUNNOUGHENE, Jean-Claude RIGAL-SASTOURNE, Stanislas ROMAN, Laurence ROSIER, Gisèle SACHS, Alain SPIELMANN, Michel TAZARTES, Eric TUIL, Frédéric VAYR, Isabelle VIELPEAU,

Organisation : Dominique Laffite Equatour  
dominique.laffite@equatour.net 01 47 43 5000

**L'ophtalmologie  
à l'honneur**

Le Professeur  
GABRIEL COSCAS  
vient d'être élevé,  
sur proposition de  
Mr le Ministre de la Santé,  
au grade de Commandeur  
dans l'ordre de  
la Légion d'Honneur.

Sincères et respectueuses  
félicitations à cet éminent  
spécialiste qui a tant apporté  
à notre discipline.

Réflexions Ophtalmologiques

## Akreos™ AO Micro Incision Lens (Bausch&Lomb)

Bausch & Lomb a annoncé le lancement européen de son nouvel implant **Akreos™ AO Micro Incision Lens** – l'Akreos™ AO MI-60 – spécialement conçu pour répondre aux exigences d'une **injection par 1,8mm**. Sa géométrie innovante et son matériau permettent une injection par 1,8mm tout en conservant les qualités optiques, de stabilité et de limitation de la PCO associées aux implants de la gamme Akreos.

Ce nouvel implant – qui vient compléter la plate-forme Bausch & Lomb Millenium™ MICS – s'inscrit dans la stratégie actuelle de Bausch & Lomb qui consiste à offrir **une solution complète pour une chirurgie par 1.8 mm** sûre et efficace. La technique MICS offre des résultats patients supérieurs en permettant la réduction de l'astigmatisme post opératoire<sup>(1)</sup> par la diminution de la taille d'incision. Le dévouement de Bausch & Lomb aux innovations MICS se démontrera à nouveau au travers du développement **du nouveau système phaco Stellaris™**, actuellement en cours de marquage CE et qui sera présenté en France lors du congrès de la SFO.

Les innovations Bausch & Lomb en matière de chirurgie MICS seront discutées à l'occasion du congrès de la SFO le samedi 5 mai de 18h00 à 20h00 lors du symposium interactif coordonné par le Pr J. Colin « *Les innovations Bausch & Lomb Chirurgie : une stratégie d'avenir pour une approche réfractive de la chirurgie de la cataracte* ».

De nombreux chirurgiens participent depuis août 2006 et pour 2 ans à une étude multicentrique européenne (5 Sites), dont les Prs J. Alio (Espagne), A. Behndig (Suède), R. Bellucci (Italie), Th. Kohnen (All.), et en France notamment les Prs B. Cochener et JC. Rigal Sastourné et les Drs TH. Amzallag<sup>(2)</sup>, D. Deidier et P. Lévy.

### Géométrie de l'implant

L'implant est fabriqué à partir du matériau acrylique hydrophile Akreos. Posé plus de 1,5 millions de fois depuis sa première implantation en 1998, ce matériau dispose d'un long recul clinique en termes de sécurité et de biocompatibilité. La qualité de l'optique est très élevée, l'implant est facile à plier, il résiste aux forces de compressions nécessaires pour les incisions par 1,8 mm tout en procurant un déploiement contrôlé par le sac capsulaire.

Le nouveau design des haptiques permet une stabilité de l'implant dans les 3 dimensions. La partie stable de l'implant ou zone d'assise est constituée de l'optique et de la base des 4 haptiques. Elle est entourée de la zone d'absorption qui se fléchit sous l'effet des forces exercées par la contraction capsulaire sans transférer ces forces vers l'optique. Les haptiques sont angulées de 10° afin d'assurer un contact supérieur avec la capsule postérieure. Cette caractéristique associée à la barrière 360° et aux bords carrés permet de renforcer la lutte anti-PCO.



Les différentes géométries de l'Akreos



Akreos AO Micro Incision Lens [ MI-60 ]

### Références :

1. Jorge Alio et al. Outcomes of Microincision Cataract Surgery versus Coaxial Phacoemulsification. *Ophtalmology* 2005 ; 112 (11) : 1997-2003
2. Thierry Amzallag. Akreos Micro-Incision IOL : final results og a pilot clinical study at one year follow-up. Free paper. ESCRS 2006.

D'après un communiqué de presse de Bausch & lomb



## Lancement de la lentille 1-Day Acuvue® for Astigmatism

Pour la première fois, cette lentille torique offre aux astigmates



les bénéfices de la Géométrie à Stabilisation Accélérée d'Acuvue® Advance™ for Astigmatism – une vision nette et stable en toutes situations – associés au confort et à la simplicité de la gamme 1-Day Acuvue®.

Disponible de plan -9.00D dans 3 cylindres et 4 axes, **1-Day Acuvue® for Astigmatism** est à ce jour la gamme de lentilles toriques jetables journalières la plus large du marché permettant ainsi d'équiper une majorité d'astigmates.

1-Day Acuvue® for Astigmatism est disponible à partir du 2 mai 2007 en France pour un budget de 2,20 € la paire environ en boîte de 30 lentilles dans la gamme la plus large en lentilles journalières toriques (de Plan à -9.00D, 3 cylindres et les axes 90°, 180°, 160° et 20°).

*D'après un communiqué de presse de  
Johnson et Johnson Vision Care*

## Dailies Progressives Aqua Comfort (Ciba Vision)

Ciba Vision lance **Dailies Progressives AquaComfort**, la seule lentille journalière **pour les presbytes avec un agent hydratant libéré à chaque clignement de paupière** pour un confort tout au long de la journée.

Le design unique de la lentille procure une excellente vision à toutes les distances.

Elle est particulièrement recommandée aux porteurs souffrant d'une diminution de la qualité du film lacrymal due à l'âge.

Ciba Vision met ainsi sur le marché la première gamme de lentilles contenant un agent lubrifiant intégré et une nouvelle catégorie de lentilles à libération continue.

Depuis son lancement il y a 10 ans, la performance de Focus Dailies et les innovations développées au service de la gamme ont fait de **Focus Dailies la marque de lentilles N°1 en Europe**. Aujourd'hui, Focus Dailies est la seule gamme de lentilles journalières disponibles pour les myopes, les hypermétropes, les astigmates et les presbytes.

[www.cibavision.com](http://www.cibavision.com) et [www.cibavision.fr](http://www.cibavision.fr).

*D'après un communiqué de presse de Ciba Vision*

## Lentilles, confort et sécurité oculaire



À l'approche du 113ème Congrès de la SFO, les professionnels de la contactologie entendent rappeler à quel point les lentilles de contact et leurs solutions sont **sûres et confortables**. C'est grâce à une innovation permanente et aux progrès réalisés depuis plusieurs années, que les lentilles de contact offrent aujourd'hui une vision de qualité aux porteurs, tout en garantissant confort et sécurité oculaires.

On compte aujourd'hui en France **près de 3 millions de porteurs de lentilles de contact** pour 64% de la population ayant un ou plusieurs défauts visuels. (80 millions de porteurs dans le monde).

Alain Clouzet, Président du SYFFOC et le Dr Florence Malet, actuelle vice-présidente de l'ECLSO ont ainsi rappelé avec force lors d'une conférence de presse combien les lentilles de contact et leurs solutions, véritables dispositifs médicaux sous tutelle de l'AFSSAPS, n'ont jamais été aussi sûres grâce à une matérie vigilance efficace (traçabilité protégeant des contrefaçons), confortables, modernes et efficaces, tout en gardant évidemment le strict respect des conditions d'hygiène et d'entretien.

Au cours des trois dernières années, **50 incidents** survenus chez des utilisateurs de différents produits d'entretien pour lentilles de contact, ont été rapportés à l'AFSSAPS (29 d'entre eux concernaient des produits d'entretien Renu Moisture Loc (Bausch&Lomb) retirés du marché en mai 2006 car leur formulation s'est révélée inefficace sur un champignon particulier de type fusarium).

**Le CILS (Centre d'Information sur les Lentilles et leurs solutions)**, créé en janvier 2003, a pour vocation de rendre accessible au public l'information complète et objective sur la contactologie. Il réunit l'ensemble des adhérents au SYFFOC : ALCON, AMO, BAUSCH&LOMB, CIBA VISION, COOPERVISION, EUROPTIC, JOHNSON & JOHNSON VISION CARE, L.C.S., 2M CONTACT, MENICON, PRECILENS.

La dernière campagne du Syffoc a été en janvier dernier l'envoi de 42 000 affichettes chez l'ophtalmologiste (4 500 ex), l'opticien (3 000 ex) et en pharmacie (29 600 ex).

[www.lentillesdecontact.com](http://www.lentillesdecontact.com)  
[www.syffoc.org](http://www.syffoc.org)

*D'après une conférence de presse du SYFFOC et du CILS*



La Baule  
Palais des Congrès  
Atlantia

Vendredi 22 & Samedi 23 juin 2007

« Imagerie 2007 »

Coordination scientifique : I. Smolik (Polyclinique de l'Atlantique), M. Weber (CHU Nantes), X. Zanlonghi (Clinique Sourdis)

## ► Vendredi 22 juin 2007

Dès 13h00

*Enregistrement*

13h30 - 13h35

*Introduction*

Pr A. Pêchereau

13h35 - 14h25

*Conférences*

\* Historique de l'imagerie en ophtalmologie

Pr A. Gaudric

\* L'optique adaptative au service de l'ophtalmologie

Pr J.A. Sahel

14h30 - 16h

*Plénière I - Segment postérieur*

Modérateurs : Dr F. Lignereux et Pr M. Weber

\* OCT : dernières données & perspectives

Pr A. Gaudric

\* Quelle imagerie dans le cadre de la DMLA ?

Dr S.Y. Cohen

\* Quelle imagerie dans le cadre du diabète ?

Dr F. Becquet

\* Quelle imagerie dans le cadre des autres maladies rétinienne ?

Dr G. Quentel

16h - 16h30

*Pause-café et visite de l'exposition*

16h30 - 17h30

*Ateliers au choix*

**Atelier « Glaucome »**

\* Imagerie & Glaucome

Pr I. Cochereau et Dr C. Lamirel

\* HRT

Dr P.Y. Santiago

\* GDX

Dr H. Bresson-Dumont

\* OCT

Dr G. Peigné

**Atelier « Rétine diabétique et vitré »**

\* Echo B et imagerie du vitré

Dr A. Lemoine et Dr A. Giard

\* Angiographie et diabète

Dr E. Hermouet

\* RNM et diabète

Pr J.F. Charlin et Dr J.L. Guyomard

\* OCT et diabète

Dr M.N. Guillemot

17h30 - 18h30

*Symposium satellite  
(parrainé par Théa)*

## ► Samedi 23 juin 2007

**Samedi matin**

8h30 - 9h30h

*Ateliers au choix*

**Atelier « Rétine Divers »**

\* Périphérie rétinienne

Dr D. Baron

\* Angiographies hors DMLA et diabète

Dr Ph. Gayet

\* OCT hors DMLA et hors diabète

Pr M. Weber

\* OCT et myopie forte

Dr E. Hermouet

**Atelier « Cornée et Segment antérieur »**

\* Orbscan et Pentacam

Dr P. Blain

\* Microscopie spéculaire

Dr V. Guetzider

\* UBM

Dr B. Briat et Mr J. Agussan

\* OCT du segment antérieur

Pr B. Cochener

9h30h-10h30h

*Ateliers au choix*

**Atelier « DMLA »**

\* Auto fluorescence + clichés couleur

Dr P. Bocqueto

\* Angiographies (fluo + ICG)

Dr O. Lebreton

\* OCT

Dr P. Drouan

**Atelier « Imagerie en consultation »**

\* Lampes à fente photographiques

Pr P.J. Pisella

\* comment obtenir de belles images à la LAF

Dr B. Vabres

\* Visualisation du FO en 3D

Dr J.F. Le Rouic

\* Rétinographes non mydriatiques et grand champ

Dr H. Conrath

10h30-11h00

*Pause-café et visite de l'exposition*

11h00-12h30

*Plénière II - Segment antérieur*

Modérateurs : Pr B. Cochener et Dr P.Y. Santiago

\* Aberrométrie

Pr P.J. Pisella

\* Microscopie confocale

Pr Ch. Baudouin

\* Imagerie de la cornée à la LAF

Dr Th. Chazalon

\* Imagerie et Contactologie

Dr F. Vayr

12h30 - 13h15

*Symposium satellite  
(parrainé par Anteis France / Hoya)*

13h15 - 14h30

*Cocktail déjeunatoire  
au sein de l'espace d'exposition*



► **Samedi 23 juin 2007**

**Samedi après-midi**

**14h30-16h** *Plénière III – Sujets divers*

Modérateurs : Pr P.J. Pisella et Dr L. Stork

- \* Quelle imagerie en pathologie orbito-palpébro-lacrymale ? Dr P. Escalas
- \* Quelle imagerie en neuroophthalmologie ? Dr C. Vignal
- \* Imagerie et dossier médical Dr J.B. Rottier
- \* Incidences médico-légales de l'imagerie Dr B. Hue

**16h-16h30** *Pause-café et visite de l'exposition*

**16h30-17h30** *Ateliers au choix*

**Atelier « Imagerie au bloc »**

- \* Microscope opératoire, montage vidéos Dr M. Mercié et Dr J. J. Gicquel
- \* Système de visualisation du Fond d'œil Dr F. Lignereux et Pr M. Weber  
(lampe à fente, système contact, grand champ, endoscopie)

**Atelier « Strabisme et pathologies orbito-palpébrales »**

- \* Photo et camescope en strabologie Dr N. Gravier
- \* IRM et strabisme Pr A. Pêchereau
- \* Dacryoscanner Dr P. Escalas

**Atelier « outils informatiques »**

- \* Informatique (Power point, web et podcast) Dr B. Hue et Dr J.M. Muratet
- \* Vos images dans votre dossier médical Dr X. Zanolghi

**17h30** *Cloture du Congrès*

**Frais d'inscription  
au programme scientifique**

- ◆ Ophtalmologiste : 130 €
- ◆ Interne, Chef de clinique : 60 € (sur justificatif)
- ◆ Orthoptiste : 30 €

**Mode de règlement**

Chèque bancaire à l'ordre de : JBH Santé

**Hébergement**

\*\*\*\* **Hôtel Hermitage**

Tél. : 02 40 11 46 46

\*\*\* **Mercure La Baule Majestic**

Tél. : 02 40 60 24 86

\*\* **Hôtel La Mascotte**

Tél. : 02 40 60 26 55

**Transport**

**Tarifs spéciaux "Congrès"**

**Agence de voyage Océania**

Tél. : 01 44 78 89 70

Fax : 01 42 78 50 18

Contact : Paul ou Béatrice - Référence du dossier : OphtAtlantic

- L'Agence Océania, retenue pour le Congrès OphtAtlantic, est à votre disposition pour faciliter votre déplacement.
- Réductions de 20% (SNCF) et jusqu'à 50% (avion) dans la limite des places disponibles pour un trajet A/R.

Un fichier informatique est établi conformément aux recommandations de la CNIL.

Ce fichier personnel est accessible pour droit de rectification.

Toute demande d'annulation devra être formulée avant le 1<sup>er</sup> juin 2007 pour obtenir le remboursement.



Palais des Congrès de La Baule  
119 avenue du Maréchal de Lattre de Tassigny  
44500 La Baule

Adresser cette fiche  
avec votre règlement à  
**J.B.H. SANTÉ**  
53, rue de Turbigo - 75003 Paris

Bulletin d'inscription  
**Congrès OphtAtlantic**

**La Baule Vendredi 22 & Samedi 23 juin 2007**

Palais des Congrès de La Baule

☐ Pr ☐ Dr ☐ M. ☐ M<sup>me</sup>

Nom : ..... Prénom : .....

Mode d'exercice : Hospitalier ☐ Libéral ☐ Mixte ☐

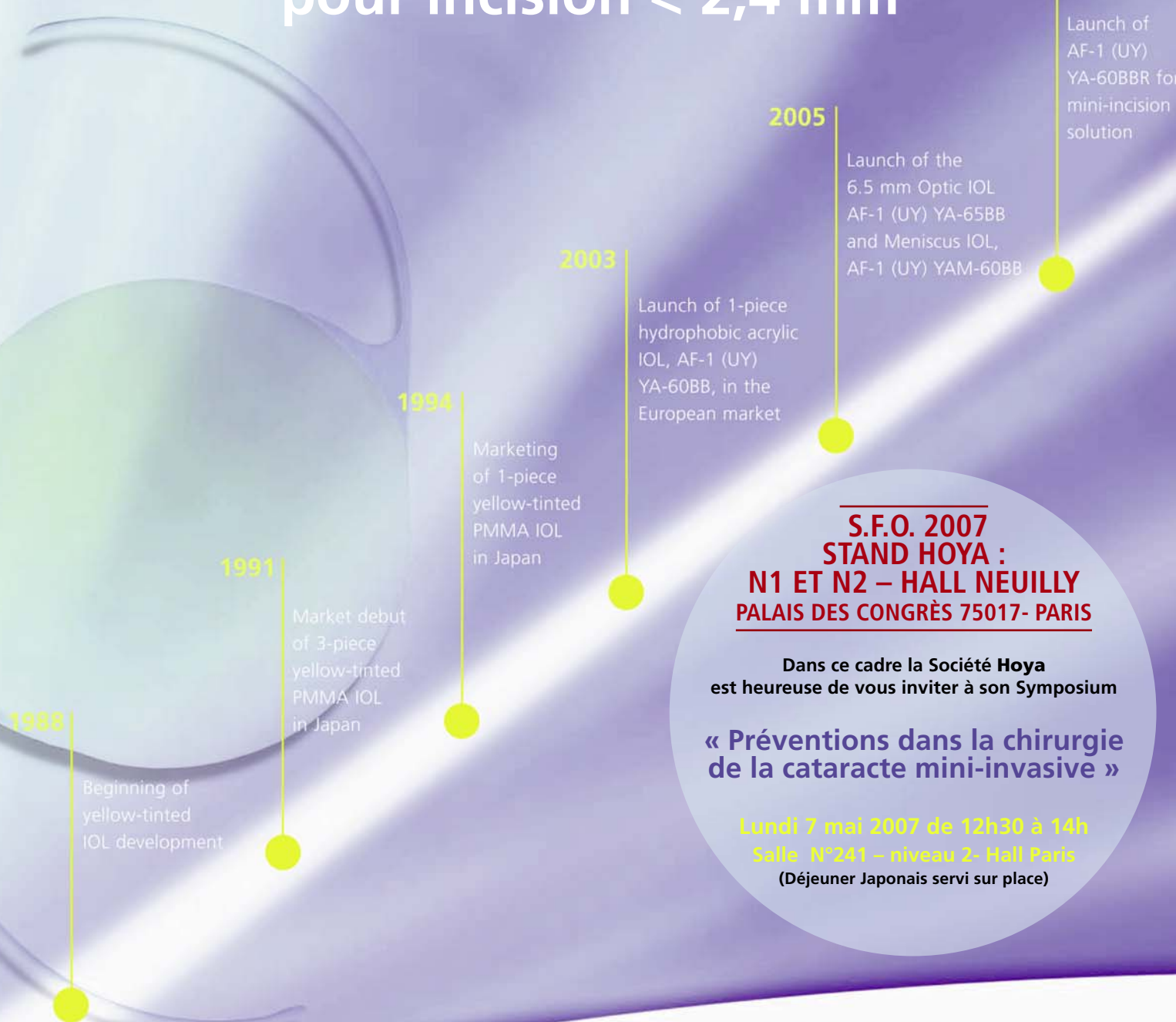Adresse : .....

Code Postal : ..... Ville : .....

Tél : ..... Fax : ..... Adresse E-mail : .....

# YA-60BBR

(Implant acrylique hydrophobe, filtre bleu)  
pour incision < 2,4 mm



**S.F.O. 2007  
STAND HOYA :  
N1 ET N2 – HALL NEUILLY  
PALAIS DES CONGRÈS 75017- PARIS**

Dans ce cadre la Société Hoya  
est heureuse de vous inviter à son Symposium

**« Préventions dans la chirurgie  
de la cataracte mini-invasive »**

**Lundi 7 mai 2007 de 12h30 à 14h  
Salle N°241 – niveau 2- Hall Paris  
(Déjeuner Japonais servi sur place)**

  
**anteis**  
FRANCE

**anteis France**  
2, square René Cassin  
35700 Rennes, France  
Tél.: +33 (299) 87 22 02  
Fax: +33 (299) 87 19 90  
e-mail: [anteisfrance@wanadoo.fr](mailto:anteisfrance@wanadoo.fr)

**HOYA**

FOCUSED ON VISION

**HOYA MEDICAL EUROPE GMBH**

Lyoner Str. 44 – 48 · 60528 Frankfurt · GERMANY  
Phone: +49 (69) 9 62 37 68 - 0  
Fax: +49 (30) 9 62 37 68 - 10  
[www.hoya-medical.eu](http://www.hoya-medical.eu) · [mail@hoya-medical.eu](mailto:mail@hoya-medical.eu)

PUB

RESTOR

page

68